

## Intervenção Percutânea em Enxerto Venoso Aortocoronário em “Y” com Anastomoses Sequenciais

Maurício Rezende Barbosa<sup>1</sup>, Gustavo Oliveira de Albuquerque<sup>1</sup>, Eduardo Szuster<sup>1</sup>, Luiz Carlos Teles Correa<sup>1</sup>, Antonio Cesar de Souza<sup>1</sup>, Bayard Gontijo Filho<sup>1</sup>

### RESUMO

É relatado o caso de um paciente de 58 anos, submetido a cirurgia de revascularização há 4 meses, com história de aortite, evoluindo com angina instável e apresentando lesão significativa na bifurcação de ponte de veia safena em “Y” com anastomoses sequenciais. O paciente foi submetido com sucesso a implante de stent eluidor de paclitaxel no óstio da derivação da ponte para o ramo descendente posterior e ramo marginal da circunflexa.

**DESCRIPTORIOS:** Stents. Angioplastia transluminal percutânea. Ponte de artéria coronária. Veia safena.

### ABSTRACT

#### Percutaneous Intervention in Aortocoronary Venous “Y” Graft with Sequential Anastomosis

This report describes the case of a 58-year-old male patient with a previous history of aortitis, who had undergone coronary artery bypass graft surgery 4 months before, evolving with unstable angina and presenting severe lesion at the bifurcation of a “Y” saphenous sequential graft. Patient successfully underwent coronary angioplasty with a paclitaxel eluting stent implanted at the ostium of one of the limbs of the “Y” graft, anastomosed to the posterior descending artery and marginal branch of the left circumflex artery.

**DESCRIPTORS:** Stents. Angioplasty, transluminal, percutaneous coronary. Coronary artery bypass. Saphenous vein.

A intervenção coronária percutânea com implante de stents é hoje a modalidade mais frequentemente utilizada de revascularização na doença obstrutiva coronária. Foram grandes os progressos técnicos e a melhora dos resultados desde os primeiros casos realizados no final da década de 70 até os dias atuais. Restam ainda as últimas fronteiras a serem vencidas, tais como as oclusões crônicas, a reestenose intrastent e o tratamento das obstruções nas pontes de veia safena<sup>1</sup>.

A cirurgia de revascularização miocárdica persiste como importante opção para o tratamento dos pacientes com doença arterial coronária, especialmente aqueles com acometimento multiarterial. Em geral, as pontes de veia safena são realizadas seletivamente para revascularizar um único vaso, mas por vezes as técnicas sequenciais e em “Y” podem ser utilizadas<sup>2,3</sup>. Os enxertos venosos sofrem processo rápido e contí-

nuo de degeneração, de forma que em 10 anos apenas 60% das pontes podem estar pervias e destas somente 50% estão livres de obstruções significativas<sup>4</sup>. Com o processo degenerativo, placas volumosas são formadas, contendo debris necróticos, cristais de colesterol e material trombótico, particularmente nas pontes mais velhas e mais degeneradas<sup>1</sup>.

A angioplastia com balão foi tentada nas pontes de veia safena nos primeiros anos da intervenção coronária percutânea, sendo observadas taxas de reestenose de 40% ou até 60% se as lesões estivessem situadas nos locais de anastomose das pontes de veia safena. Os volumosos sistemas de aterectomia não reduziram a reestenose e as embolizações distais e foram abandonados. Posteriormente, a utilização dos stents demonstrou resultados superiores, com melhor evolução imediata e a longo prazo<sup>5,6</sup>. Estudos recentes demonstraram que a utilização de stents eluidores de sirolimus ou paclitaxel em pontes de veia safena parece ser segura e com melhores resultados a médio prazo, notadamente nas estenoses ostiais com predomínio de fibrose<sup>7</sup>.

Neste artigo, relatamos um caso de intervenção realizada em ponte de veia safena em “Y” com anastomoses sequenciais, apresentando lesão significativa na origem de uma das derivações.

<sup>1</sup> Hospital Biocor – Belo Horizonte, MG, Brasil.

**Correspondência:** Maurício Rezende Barbosa. Rua Prof. Carlos Pereira da Silva, 171 – Belvedere – Belo Horizonte, MG, Brasil – CEP 30320-330

E-mail: mdrb@net.em.com.br

Recebido em: 1/1/2009 • Aceito em: 16/4/2009

## RELATO DO CASO

Paciente masculino de 58 anos, com antecedentes pessoais de hipertensão arterial sistêmica, dislipidemia, ex-tabagista. Apresentava história pregressa de aortite, tendo sido tratado anteriormente com corticosteroides, evoluindo com quadro de angina progressiva. Foi submetido a teste ergométrico, que foi positivo para isquemia miocárdica com baixa carga de esforço. A cinecoronariografia demonstrou: aorta ascendente dilatada; artéria descendente anterior com lesões suboclusivas em terço proximal e terço médio; artéria circunflexa com lesão proximal grave de 80%; marginal com lesão significativa de 70% no óstio; artéria coronária direita com processo ateromatoso obstrutivo grave em seus terços proximal e médio e nos ramos ventricular posterior e descendente posterior; além de ventrículo esquerdo com função contrátil preservada.

O paciente, portador de lesões significativas em múltiplos vasos, foi internado em agosto de 2006 para ser submetido a cirurgia de revascularização miocárdica com circulação extracorpórea. Em decorrência do importante comprometimento da aorta ascendente, impondo dificuldades técnicas para realização das anastomoses proximais na aorta ascendente, optou-se pela realização de uma ponte de veia safena em “Y”. Uma derivação do “Y” foi feita para a descendente anterior, sendo anastomosada de forma sequencial nos terços proximal e médio do vaso. A outra derivação do “Y” foi anastomosada distalmente de forma sequencial no ramo descendente posterior da artéria coronária direita e no ramo marginal da artéria circunflexa. A referida ponte em “Y” perfundia praticamente toda a circulação coronária, a partir de um único óstio na aorta ascendente. A artéria mamária esquerda não foi utilizada por estar gravemente acometida por um processo de arterite. A cirurgia foi realizada com sucesso, tendo o paciente recebido alta hospitalar em boas condições clínicas. O exame anatomopatológico de fragmento da aorta ascendente confirmou a presença de aortite de provável etiologia sifilítica, em decorrência do grande número de plasmócitos no infiltrado inflamatório.

Após 4 meses, o paciente voltou a apresentar dor precordial em repouso. Foi realizada nova coronariografia, que demonstrou estar pérvia a ponte em “Y”, denotando-se a presença de estenose significativa de 90% no óstio da derivação para a artéria coronária direita e ramo marginal da circunflexa. Os segmentos distais das safenas encontravam-se isentos de processo obstrutivo significativo.

O caso foi discutido com a equipe de cirurgia e a possibilidade de reoperação foi afastada em virtude da extensão da doença arterial e do acometimento da aorta ascendente. Foi indicada intervenção coronária percutânea com implante de stent farmacológico na ponte em “Y” no óstio da derivação para a descen-

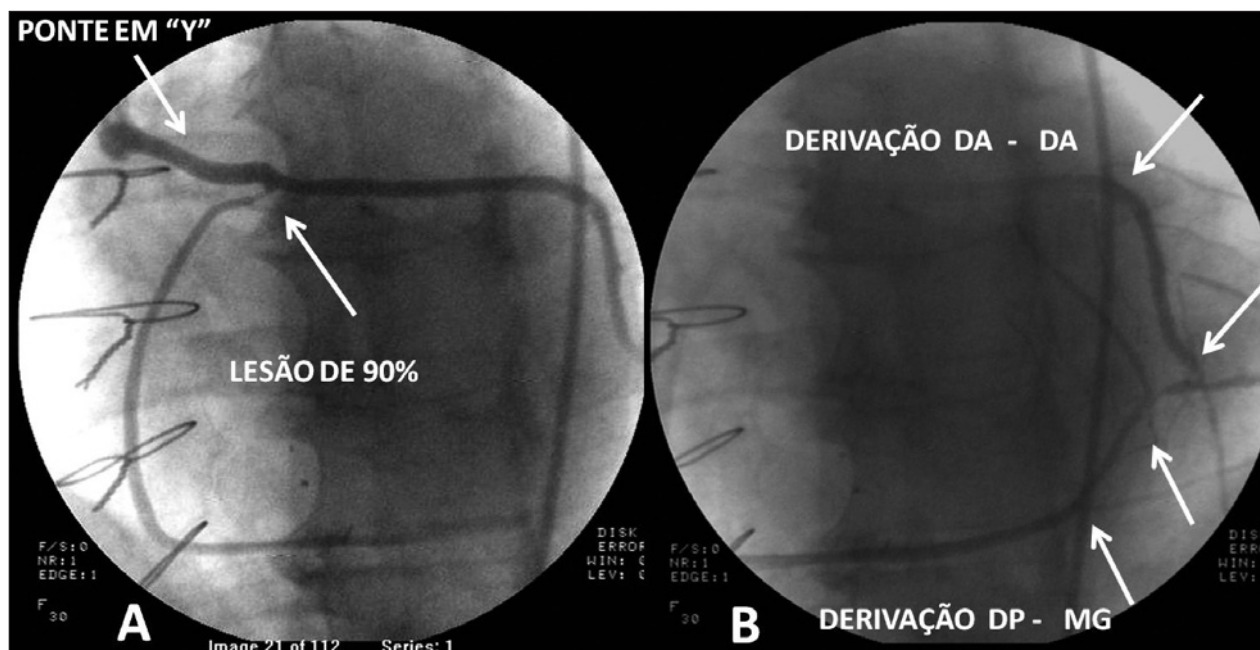
dente posterior-marginal, onde observamos lesão de 90% e denotamos um ângulo formado pelo tronco da ponte e a derivação a ser tratada de aproximadamente 30 graus (Figura 1A). O paciente estava em uso de 100 mg de ácido acetilsalicílico por dia, 75 mg de clopidogrel por dia, estatinas, nitratos e betabloqueador.

## Procedimento

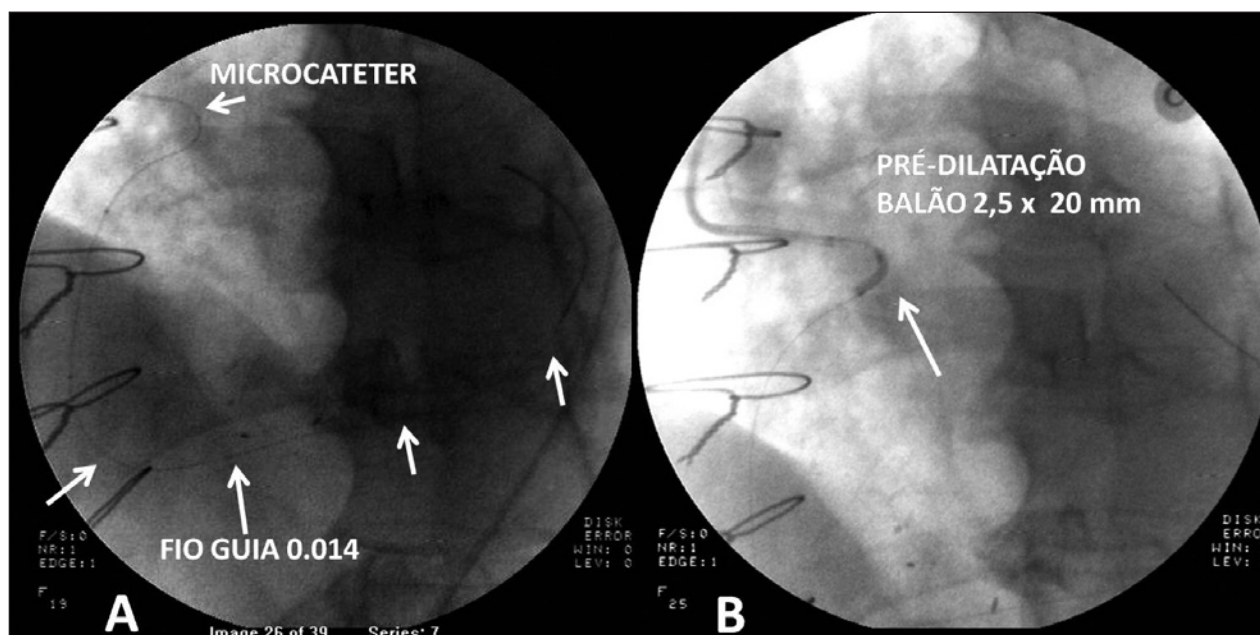
A artéria femoral direita foi puncionada, pela qual um cateter-guia JR 6 Fr foi introduzido, e a ponte de veia safena em “Y”, cateterizada seletivamente. O cateter-guia JR 6 Fr foi substituído, por apresentar apoio inadequado, por um “Multipurpose” 5 Fr e o tronco da ponte de veia safena foi cateterizado superseletivamente. Esse cateter foi posicionado mais próximo do óstio a ser tratado na altura da bifurcação, resultando em melhor suporte para a intervenção. Em seguida, foi introduzido o sistema para angioplastia, inicialmente com um fio-guia 0,014 Asahi Neo’s Grand Slam (Asahi Intecc, Nagoya, Japão), com o qual não foi possível ultrapassar a lesão. O fio foi substituído por um 0,014 Asahi Neo’s Soft, e mesmo com o fio mais flexível não foi possível progredir pela derivação da ponte de veia safena, em decorrência do ângulo agudo onde se situava a lesão. Com as manobras para se ultrapassar a lesão, o fio-guia 0,014 apresentava tendência para progredir na derivação da ponte de veia safena que seguia em linha reta para a artéria descendente anterior. Optou-se, então, pela utilização de um microcateter tipo Excelsior SL-10 (Boston Scientific, Natick, Estados Unidos), que foi posicionado na altura da lesão a ser tratada; com o melhor apoio obtido, foi possível progredir o fio-guia para uma posição distal no ramo marginal da artéria circunflexa, possibilitando suporte adequado para a pré-dilatação e para o implante do stent (Figura 2A). Retirado o microcateter, realizamos a pré-dilatação da lesão, inicialmente com um cateter-balão Maverick (Boston Scientific, Natick, Estados Unidos) de 2 x 9 mm e posteriormente um cateter-balão Maverick 2,5 x 20 mm, sendo realizadas dilatações com até 20 atm (Figura 2B). A seguir, posicionamos um stent eluidor de paclitaxel (Taxus Liberte, Boston Scientific, Natick, Estados Unidos) de 2,5 x 12 mm de comprimento sobre a lesão ostial e utilizamos, para seu implante, insuflação de 14 atm. O stent foi cuidadosamente posicionado no óstio da derivação da ponte de veia safena em “Y”, evitando-se a protrusão de hastes para o interior da bifurcação.

## Resultado final

As injeções de controle (Figura 3B) evidenciaram ótimo resultado angiográfico imediato, sem lesão residual significativa no stent implantado e com todos os ramos coronários distais pérvios, apresentando fluxo preservado. Dois anos após o procedimento, o paciente encontra-se assintomático e exercendo suas atividades profissionais.



**Figura 1** - Em A, segmentos proximais da ponte de veia safena em "Y", destacando-se a lesão de 90% a ser tratada no óstio da derivação para a artéria descendente posterior-marginal. Em B, opacificação do segmento distal da artéria descendente anterior, da descendente posterior e do ramo marginal da circunflexa. DA = descendente anterior; DP = descendente posterior; MG = marginal.



**Figura 2** - Em A, fio-guia 0,014 posicionado na derivação para a artéria descendente posterior-marginal com o auxílio do microcaterter. Em B, pré-dilatação com o cateter-balão 2,5 x 20 mm.

## DISCUSSÃO

O caso apresentado refere-se a paciente relativamente jovem, com doença da aorta ascendente e intenso comprometimento multiarterial das artérias coronárias, configurando caso com indicação cirúrgica.

Na cirurgia, não foram feitas pontes independentes para as artérias coronárias, em virtude de grande dificuldade e risco que se antecipava para realização de múltiplas anastomoses proximais na aorta ascendente gravemente acometida. Por esse motivo, o cirurgião optou por realizar apenas um óstio anastomótico na

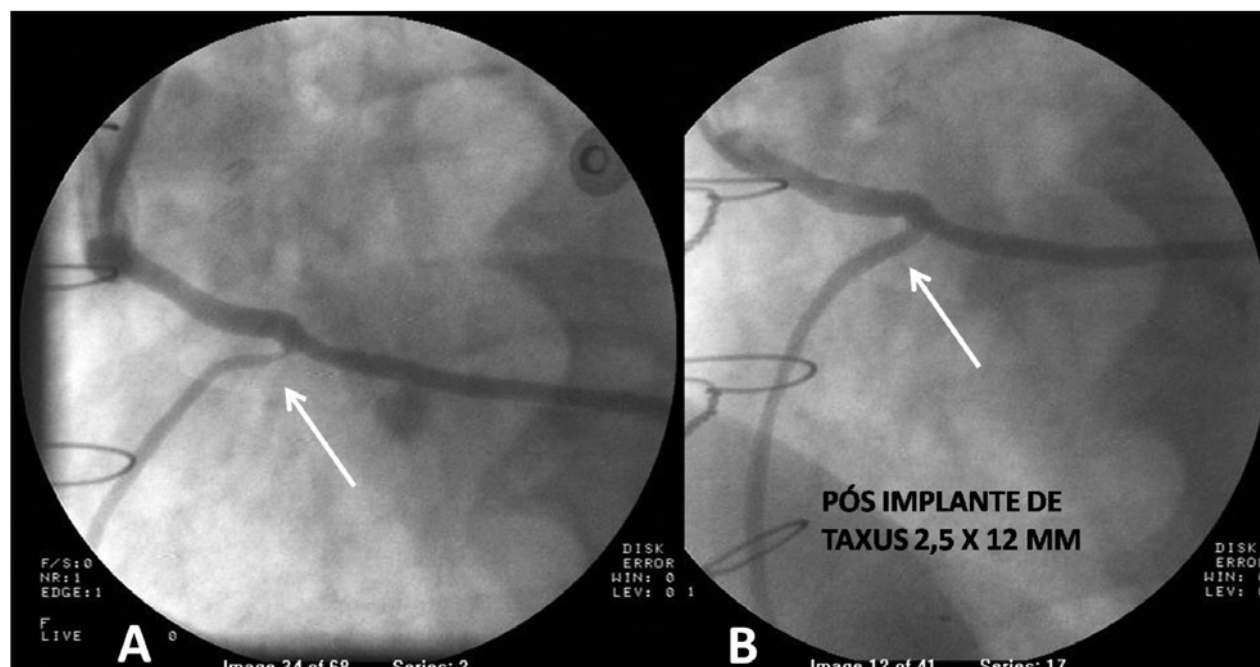


Figura 3 - Em A, aspecto pré-procedimento demonstrando a lesão de 90% a ser tratada. Em B, aspecto final pós-implante de stent Taxus 2,5 x 12 mm.

aorta ascendente, utilizando a técnica de ponte em "Y" com anastomoses sequenciais distais para a revascularização completa do miocárdio. O aparecimento de lesão significativa no óstio da derivação de safena para a artéria descendente posterior-ventricular posterior, 4 meses após a cirurgia de revascularização miocárdica, foi provavelmente decorrente de fibrose no local da anastomose término-lateral entre os segmentos de veia. As veias safenas não apresentavam o aspecto de degeneração difusa comumente visto nos enxertos venosos, antecipando menor possibilidade de embolização distal. Por esse motivo, e aliado ao ângulo acentuado formado pelos segmentos de safena, optamos por não utilizar filtro de proteção e não foi realizada ultrassonografia intracoronária.

As pontes em "Y" foram descritas no início da década de 70, tendo como vantagens da técnica redução do número de anastomoses proximais, e redução do comprimento necessário de safena e do tempo de circulação extracorpórea. Estudos iniciais demonstraram taxas semelhantes de patência ao final de um ano quando comparadas às pontes clássicas não bifurcadas. Contudo, estudos subsequentes demonstraram menores taxa de patência no período de seguimento<sup>7,8</sup>. Na atualidade, a cirurgia de revascularização miocárdica tem sido realizada com enxertos arteriais de artéria torácica interna esquerda e/ou direita e, em geral, com pontes de veia safena individualizadas para cada vaso acometido. Menos frequentemente são realizadas pontes bifurcadas em "Y" apenas com enxertos venosos e, excepcionalmente, com anastomoses sequenciais para os vasos nativos distais.

A intervenção envolvia riscos significativos, pois a ponte a ser tratada perfundia áreas de miocárdio da artéria coronária direita, da descendente anterior e da circunflexa. Na eventualidade de complicações ou de insucesso, uma cirurgia de urgência dificilmente seria realizada em tempo hábil.

A melhora dos resultados da intervenção coronária percutânea em veias safenas com o emprego de stents tem gerado grande interesse. A utilização de stents farmacológicos parece apresentar melhores resultados, mas o tratamento percutâneo das pontes de veia safena permanece sendo tarefa desafiadora<sup>9,10</sup>. Brilakis et al.<sup>11</sup>, em estudo randomizado, observaram, no seguimento médio de 1,5 ano, que pacientes com pontes de veia safena tratadas com stents revestidos com paclitaxel apresentaram menores índices de reestenose e menor necessidade de revascularização do vaso-alvo que quando tratados com stents não-farmacológicos. Em estudo retrospectivo, Gioia et al.<sup>12</sup> compararam dois grupos de pacientes com pontes de veia safena, tratados com stent farmacológico e stent convencional, observando que o benefício a favor dos stents farmacológicos, evidenciado com um ano de evolução, não foi mantido aos 2 anos de seguimento. Vignali et al.<sup>13</sup>, em um grande registro prospectivo, estudaram os resultados clínicos dos pacientes com lesões *de novo* em pontes de veia safena tratadas com intervenção coronária percutânea. A incidência de eventos cardíacos maiores (morte, reinfarto e revascularização do vaso-alvo) aos 12 meses foi semelhante entre o grupo tratado com stent não-farmacológico (288 pacientes) e o grupo tratado com stent farmacológico (72 pacien-



tes)<sup>13</sup>. No estudo *Death and Events at Long-term follow-up Analysis: Extended Duration of the Reduction of Restenosis In Saphenous vein grafts with Cypher stent (DELAYED RRISC)*<sup>14</sup>, 75 pacientes com 96 lesões em pontes de veia safena foram randomizados para stent farmacológico (Cypher) vs. stent não-farmacológico. Todos os pacientes foram acompanhados clinicamente por até 3 anos. A mortalidade foi maior (27%) com o stent Cypher que com o stent não-farmacológico (0%). As taxas de infarto agudo do miocárdio e de revascularização da lesão-alvo não foram diferentes<sup>14</sup>. Em estudo prospectivo multicêntrico, Hoffmann et al.<sup>15</sup>, comparando os resultados de dois grupos de pacientes consecutivos tratados com intervenção coronária percutânea em pontes de veia safena, demonstraram que o stent liberador de paclitaxel está associado a menor perda intraluminal tardia ( $0,61 \pm 0,81$  mm vs.  $1,06 \pm 0,72$  mm) quando comparado ao stent não-farmacológico, observando-se também menores taxas de reestenose (12% vs. 33%, respectivamente)<sup>15</sup>. No caso apresentado, fizemos a opção por implante de stent com paclitaxel (Taxus, Boston Scientific, Natick, Estados Unidos), por se tratar de uma lesão “ostial”, relacionada provavelmente a fibrose no local de anastomose cirúrgica, acreditando que com a menor perda tardia intraluminal desses dispositivos teríamos reduzida possibilidade de reestenose e menor probabilidade de reintervenção na evolução tardia.

Em conclusão, o caso enfatiza os desafios associados à intervenção coronária percutânea em pacientes submetidos previamente a cirurgia de revascularização miocárdica com suas múltiplas possibilidades técnicas. Destaca-se o elenco de dispositivos modernos que podem ser utilizados nesses procedimentos percutâneos, tornando possível intervenções mais complexas, com bom resultado imediato e boa evolução tardia livre de eventos maiores.

#### CONFLITO DE INTERESSES

Os autores declararam inexistência de conflito de interesses.

#### REFERÊNCIAS BIBLIOGRÁFICAS

1. Feyter PJ. Percutaneous treatment of saphenous vein bypass graft obstructions: a continuing obstinate problem. *Circulation*. 2003;107(18):2284-6.
2. Tantibhedhyangkul W, Stafford L. Unstable angina in a patient with a single sequential saphenous vein bypass graft supplying the entire coronary circulation. *J Invasive Cardiol*. 2002;14(5):266-8.
3. Goldman S, Zadina K, Moritz T, Ovitt T, Sethi G, Copeland JG, et al. Long-term patency of saphenous vein and left internal mammary artery grafts after coronary artery bypass surgery: results from a Department of Veterans Affairs Cooperative Study. *J Am Coll Cardiol*. 2004;44(11):2149-56.
4. Mathew V, Clavell AL, Lennon RJ, Grill DE, Holmes DR Jr. Percutaneous coronary interventions in patients with prior coronary artery bypass surgery: changes in patient characteristics and outcome during two decades. *Am J Med*. 2000;108(2):127-35.
5. Mattos LA, Lemos Neto PA, Rassi A Jr, Marin-Neto JA, Sousa AGMR, Devito FS, et al. Diretrizes da Sociedade Brasileira de Cardiologia – Intervenção Percutânea e Métodos Adjuntos Diagnósticos em Cardiologia Intervencionista (II Edição - 2008). *Rev Bras Cardiol Invas*. 2008;16 Supl 2:9-88.
6. Ge L, Iakovou I, Sangiorgi GM, Chieffo A, Melzi F, Cosgrave J, et al. Treatment of saphenous vein graft lesions with drug-eluting stents: immediate and midterm outcome. *J Am Coll Cardiol*. 2005;45(7):989-94.
7. Yeh TJ, Heidary D, Shelton L. Y-grafts and sequential grafts in coronary bypass surgery: a critical evaluation of patency rates. *Ann Thorac Surg*. 1979;27(5):409-12.
8. Grondin CM, Castonguay YR, Lespérance J, Bourassa MG, Campeau L, Grondin P. Attrition rate of aorta-to-coronary artery saphenous vein grafts after one year. A study in a consecutive series of 96 patients. *Ann Thorac Surg*. 1972;14(3):223-31.
9. Chu WW, Kuchulakanti PK, Wang B, Clavijo LC, Suddath WO, Pichard AD, et al. Efficacy of sirolimus-eluting stents as compared to paclitaxel-eluting stents for saphenous vein graft intervention. *J Interv Cardiol*. 2006;19(2):121-5.
10. Keeley EC, Velez CA, O'Neill WW, Safian RD. Long-term clinical outcome and predictors of major adverse cardiac events after percutaneous interventions on saphenous vein grafts. *J Am Coll Cardiol*. 2001;38(3):659-65.
11. Brilakis ES, Lichtenwalter C, Lemos JA, Roesle M, Obel O, Haagen D, et al. A randomized-controlled trial of a paclitaxel-eluting stent versus a similar bare-metal stent in saphenous vein graft lesions: the SOS (Stenting of Saphenous Vein Grafts) trial. *J Am Coll Cardiol*. 2009;53(11):919-28.
12. Gioia G, Benassi A, Mohendra R, Chowdhury K, Masood I, Matthai W. Lack of clinical long-term benefit with the use of a drug eluting stent compared to use of a bare metal stent in saphenous vein grafts. *Catheter Cardiovasc Interv*. 2008;72(1):13-20.
13. Vignali L, Saia F, Manari A, Santarelli A, Rubboli A, Varani E, et al. Long-term outcomes with drug-eluting stents versus bare metal stents in the treatment of saphenous vein graft disease (results from the Registro Regionale Angioplastiche Emilia-Romagna registry). *Am J Cardiol*. 2008;101(7):947-52.
14. Vermeersch P, Agostoni P, Verheye S, Van den Heuvel P, Convens C, Van den Branden F, et al. Increased late mortality after sirolimus-eluting stents versus bare-metal stents in diseased saphenous vein grafts: results from the randomized DELAYED RRISC Trial. *J Am Coll Cardiol*. 2007;50(3):261-7.
15. Hoffman R, Pohl T, Köster R, Blindt R, Boekstegers P, Heitzer T. Implantation of paclitaxel-eluting stents in saphenous vein grafts: clinical and angiographic follow-up results from a multicentre study. *Heart*. 2007;93(3):331-4.