

Diagnóstico Angiotomográfico de Estenose de Óstio da Artéria Coronária Esquerda Após Cirurgia de Jatene

Valmir Fernandes Fontes^{1,2}, Ieda Biscegli Jatene², Patrícia Figueiredo Elias², Ana Carolina Domingues Pinto², Luiz Carlos Bento de Souza², Walther Yoshiharu Ishikawa²

Paciente FVT, com 5 anos de idade, nasceu a termo com cianose e diagnóstico de cardiopatia congênita. Aos sete dias de vida, foi submetido a cirurgia de Jatene para tratamento de transposição das grandes artérias associada a comunicação interatrial. Embora durante o ato cirúrgico não tenham sido registradas intercorrências, o cirurgião fez referência à dificuldade de transferência das artérias coronárias, visto que os óstios se originavam em posição posterior e estavam justapostos, necessitando da criação de dois novos óstios coronários.

Conforme protocolo do Serviço de Cardiopatias Congênitas do Hospital do Coração, o paciente foi submetido a *check-up* de avaliação tardia da cirurgia de Jatene, sem queixas. Foram realizados exames clínico, eletrocardiográfico, radiológico e ecocardiográfico. O eletrocardiograma demonstrou leve alteração do segmento ST-T nas precordiais direitas, e os demais exames foram normais. O estudo angiotomográfico identificou estenose do óstio da artéria coronária esquerda, com tronco ectásico (Figura 1). No cateterismo cardíaco, tentou-se cateterizar a artéria coronária esquerda sem sucesso, enquanto a artéria coronária direita era normal.

Após diagnóstico angiotomográfico, o paciente foi submetido a tratamento cirúrgico (Figura 2), no qual o óstio foi alargado e o tronco coronário esquerdo foi ampliado com retalho de veia safena (Figuras 3 e 4).

Novo estudo angiotomográfico realizado antes da alta hospitalar demonstrou normalização do fluxo sanguíneo através da coronária esquerda (Figura 5).

Problemas relacionados à translocação das artérias coronárias na cirurgia de Jatene, como estenoses e obstruções de artérias coronárias, não são raros, e

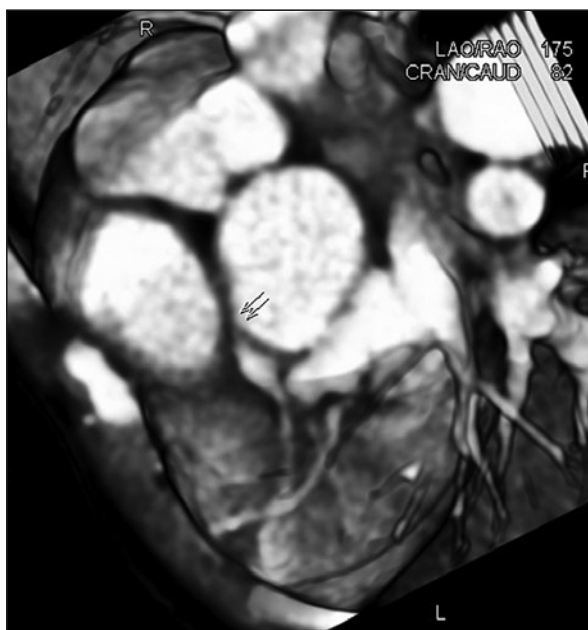


Figura 1 - Corte tomográfico demonstrando estenose grave do óstio da artéria coronária esquerda e ectasia do tronco coronário (setas).

são encontrados tanto na fase hospitalar quanto na fase tardia. As oclusões tardias podem ocorrer de forma silenciosa, sem sintomas, com prevalência de 3% a 18%, segundo a literatura, sendo causa de óbito em cerca de 2% dos casos. No caso em discussão, houve retração do óstio esquerdo, resultando em estenose.

A lição que fica é que todo paciente submetido a cirurgia de Jatene deve ser monitorado, e que é preciso levar em conta a possibilidade de estenose de artérias coronárias.

¹ Instituto Dante Pazzanese de Cardiologia – São Paulo, SP, Brasil.

² Hospital do Coração – Associação do Sanatório Sírio – São Paulo, SP, Brasil.

Correspondência: Valmir Fernandes Fontes. Instituto Dante Pazzanese de Cardiologia. Av. Dr. Dante Pazzanese, 500 – São Paulo, SP, Brasil – CEP 04038-003

E-mail: vffontes@uol.com.br

Recebido em: 4/9/2009 • Aceito em: 13/10/2009

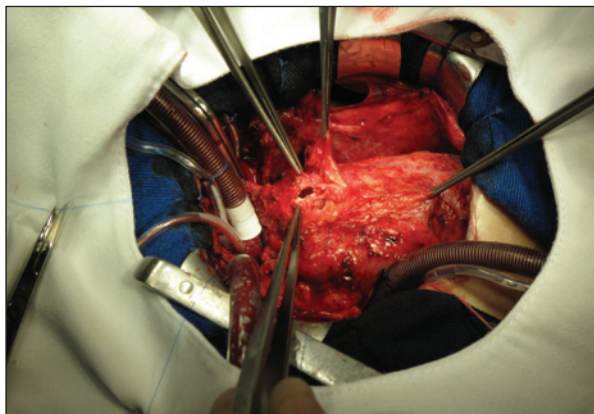


Figura 2 - Visão cirúrgica, demonstrando o início da abertura e a ampliação do óstio da artéria coronária esquerda.

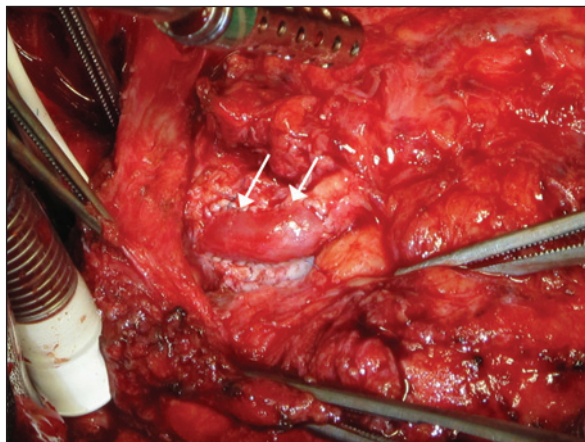


Figura 4 - Visão cirúrgica final, em que o óstio e o tronco da artéria coronária esquerda foram ampliados adequadamente, permitindo fluxo normal (setas).

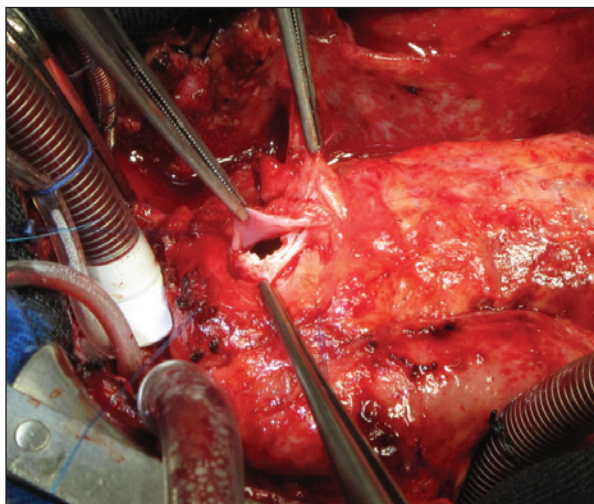


Figura 3 - Visão cirúrgica, demonstrando a ampliação do tronco da artéria coronária esquerda com retalho da veia safena.

CONFLITO DE INTERESSES

Os autores declararam inexistência de conflito de interesses relacionado a este artigo.

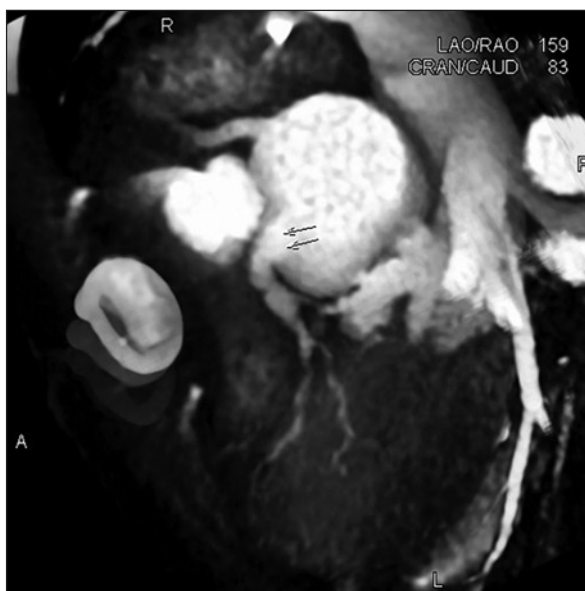

Figura 5 - Novo corte tomográfico de exame realizado previamente à alta hospitalar do paciente, demonstrando luz ampla e fluxo preservado na artéria coronária esquerda (setas).