

Trombólise Intra-Arterial Associada a Angioplastia Adjunta na Fase Aguda do Acidente Vascular Cerebral Isquêmico

Carlos Henrique Falcão^{1,2}, Antônio Luis Eiras Falcão³, Alexandre Ulhoa^{1,2,4}, Marco Túlio Rezende^{1,2,4}, Constantino González Salgado^{1,2,5}, Waldir Gomes Malheiros¹, José Antônio Corrêa da Silva¹, Edison Carvalho Sandoval Peixoto⁶

RESUMO

Introdução: A reperfusão precoce da artéria responsável pelo acidente vascular cerebral isquêmico está associada ao salvamento da zona de hipoperfusão adjacente à área central isquêmica. Nosso objetivo foi analisar em uma série retrospectiva de pacientes a eficácia da trombólise intra-arterial em restabelecer o fluxo no vaso tratado na fase aguda do acidente vascular cerebral isquêmico e avaliar o grau de incapacidade por meio da escala de Rankin modificada (ERm) no seguimento mínimo de três meses, identificando variáveis prognósticas. **Método:** Série de 30 pacientes com acidente vascular cerebral isquêmico [tempo entre o início dos sintomas e o início da trombólise (Δt) < 6 horas no território carotídeo e < 12 horas no território vértebro-basilar] associado a oclusão de uma artéria cerebral, angiograficamente comprovada, e sem hemorragia ou sinais de infarto de grande extensão na tomografia computadorizada, submetidos a trombólise intra-arterial, combinada ou não a angioplastia intracraniana adjunta. **Resultados:** A pontuação admissional na escala do acidente vascular cerebral do *National Institute of Health Stroke Scale* (NIHSS) foi de 15 ± 17 . A trombólise intra-arterial foi iniciada com Δt de 266,3 minutos. A recanalização completa ocorreu em 21 pacientes (70%) e parcial, em 9 (30%). Angioplastia intracraniana adjunta foi necessária em 8 pacientes. Evolução favorável ($ERm \leq 2$) foi obtida em 53,3% da amostra total e em 64% dos pacientes com oclusão da artéria cerebral média. A boa evolução esteve associada a melhor fluxo colateral ($P = 0,07$), envolvimento da artéria cerebral média ($P = 0,01$), envolvimento do hemisfério cerebral direito ($P = 0,07$) e trombólise intra-arte-

ABSTRACT

Intra-arterial Thrombolysis Associated to Adjuvant Angioplasty in the Acute Phase of Ischemic Stroke

Background: Early reperfusion of an occluded artery responsible for an acute ischemic stroke is associated to the salvage of the hypoperfused zone adjacent to the central ischemic area. Our objective was to analyze the efficacy of intra-arterial thrombolysis in reestablishing flow in the treated vessel during the acute phase of ischemic stroke in a retrospective series of patients and evaluate the degree of disability using the modified Rankin scale (mRS) in a minimum follow-up period of three months, identifying prognostic variables. **Method:** Series of 30 patients with acute ischemic stroke [time from the onset of symptoms and beginning of thrombolysis (Δt) < 6 hours in the carotid territory and < 12 hours in basilar territory] associated to the occlusion of a cerebral artery confirmed by angiography and without hemorrhage or major early infarction signs at computed tomography (CT) scan, undergoing intra-arterial thrombolysis associated to adjuvant intracranial angioplasty. **Results:** The National Institute of Health Stroke Scale (NIHSS) score was 15 ± 17 . Complete recanalization was observed in 21 patients (70%) and partial recanalization in 9 patients (30%). Intracranial angioplasty was required in 8 patients. Favorable outcome ($mRS < 2$) was obtained in 53.3% of the overall sample and in 64% of the patients with middle cerebral artery occlusion. A better outcome was associated to better collateral flow ($P = 0.07$), involvement of the middle cerebral artery ($P = 0.01$), involvement of the right

¹ Hospital de Clínicas de Niterói – Niterói, RJ, Brasil.

² Hospital Pró-Cardíaco – Rio de Janeiro, RJ, Brasil.

³ Universidade Estadual de Campinas (Unicamp) – Campinas, SP, Brasil.

⁴ Hospital Felício Rocho – Belo Horizonte, MG, Brasil.

⁵ Hospital Universitário Pedro Ernesto da Universidade do Estado do Rio de Janeiro (HUPE/UERJ) – Rio de Janeiro, RJ, Brasil.

⁶ Faculdade de Medicina – Universidade Federal Fluminense (UFF) – Niterói, RJ, Brasil.

Correspondência: Carlos Henrique Falcão. Praia de Icaraí, 407/1202 – Icaraí – Niterói, RJ, Brasil – CEP 24230-007

E-mail: chefalcao@globocom

Recebido em: 19/5/2010 • Aceito em: 5/8/2010

rial $\leq 4,5$ horas ($P = 0,057$). A evolução desfavorável associou-se a hiperglicemia ($P = 0,003$), NIHSS à admissão ≥ 18 ($P = 0,01$), idade avançada ($P = 0,01$) e doses maiores de ativador de plasminogênio tecidual recombinante (rt-PA) ($P = 0,08$). **Conclusão:** A trombólise intra-arterial na fase aguda do acidente vascular cerebral isquêmico, associada a angioplastia intracraniana adjunta, demonstrou ser um método eficaz, apresentando elevado percentual de recanalização completa e evolução favorável em pacientes apropriadamente selecionados.

DESCRIPTORIOS: Acidente cerebral vascular. Terapia trombolítica. Reperusão.

O acidente vascular cerebral isquêmico é a terceira causa de morte em adultos e a maior causa de incapacidade funcional nos Estados Unidos, atingindo mais de 780 mil novos casos por ano, sendo responsável por 200 mil óbitos/ano e por 250 mil pacientes/ano com incapacidade permanente.¹⁻⁶ No Brasil é a segunda causa de morbidade e mortalidade e a primeira causa de morte, internação e incapacitação em pacientes com mais de 50 anos de idade.⁷ Em decorrência dessa prevalência, ênfase tem sido dada à prevenção primária, ao diagnóstico e ao tratamento, visando à redução das sequelas e da mortalidade.

O tratamento na fase aguda visa ao restabelecimento do fluxo no vaso ocluído, no menor tempo possível, e à redução do consumo de oxigênio das áreas sob risco. A evolução terapêutica dessa doença segue passos semelhantes aos do tratamento do infarto agudo do miocárdio⁸⁻¹⁰, inicialmente ao adotar medidas para proteger as células submetidas a isquemia, por meio da redução do consumo metabólico, ao mesmo tempo em que são tomadas medidas visando ao restabelecimento do fluxo.

Após o acidente vascular cerebral isquêmico surgem áreas centrais necróticas, permeadas por áreas isquêmicas, não-necróticas, denominadas de penumbra, onde existem neurônios que podem ser recuperados pela abertura do vaso.¹¹⁻¹³ Estudos norteados pela tomografia com emissão de pósitrons e por ressonância de difusão e perfusão revelaram que a viabilidade temporal desses neurônios, que permeiam a zona necrótica, é bastante variável, indo de 5 horas até períodos prolongados de 48 horas, em alguns casos¹⁴⁻¹⁷, o que permitiu ampliar a janela terapêutica.

Várias foram as propostas terapêuticas avaliadas baseadas no tempo de início de sintomas ao início do tratamento (Δt), na via de administração e no trombolítico empregado. A maioria dos estudos utilizou a via venosa para administração do trombolítico, porém estudos adicionais comprovaram maior percentual de abertura do vaso com o uso intra-arterial^{18,19} e outros relacionaram a melhor evolução clínica com o suces-

cerebral hemisphere ($P = 0,07$), and intra-arterial thrombolysis ≤ 4.5 hours ($P = 0,057$). An unfavorable outcome was associated to hyperglycemia ($P = 0,003$), initial NIHSS ≥ 18 ($P = 0,01$), advanced age ($P = 0,01$) and higher doses of recombinant tissue plasminogen activator (rt-PA) ($P = 0,08$). **Conclusion:** Intra-arterial thrombolysis in the acute phase of ischemic stroke and associated to adjunct intracranial angioplasty has proven to be an effective method with a high percentage of complete recanalization and favorable outcome in appropriately selected patients.

KEY-WORDS: Stroke. Thrombolytic therapy. Reperfusion.

so na abertura do vaso, independentemente da via de administração utilizada.¹⁹⁻²⁴

Atualmente a orientação para pacientes com acidente vascular cerebral isquêmico e $\Delta t \leq 4,5$ horas é a trombólise venosa com ativador de plasminogênio tecidual recombinante (rt-PA).^{20,25} Entretanto existe vasto campo para terapia intra-arterial no resgate do insucesso terapêutico da terapia venosa e em casos de contraindicação à trombólise.

A administração intra-arterial do trombolítico, com ou sem manipulação do trombo (angioplastia, passagem do cateter ou da guia pelo trombo), tornou-se promissora, pois os estudos expandiram o Δt para o tratamento e reduziram a dose do trombolítico e, conseqüentemente, seus efeitos sistêmicos.²⁶ Houve expansão das indicações, beneficiando maior número de pacientes e elevando a complexidade dos pacientes tratados. Surgem novas variáveis, entre elas as complicações e possível agravamento ao paciente, decorrente de um Δt expandido. A principal complicação é o sangramento intracraniano, visto em maior percentual no uso intra-arterial do trombolítico nos pacientes clinicamente mais graves e tratados com Δt mais prolongado.

Procurando algumas respostas sobre uma das propostas terapêuticas na fase aguda do acidente vascular cerebral, avaliamos prospectivamente 30 pacientes submetidos a trombólise intra-arterial em três hospitais terciários. Nosso objetivo foi analisar a eficácia da trombólise intra-arterial em restabelecer o fluxo no vaso tratado na fase aguda do acidente vascular cerebral isquêmico e avaliar o grau de incapacidade por meio da escala de Rankin modificada (ERm)²⁷ no seguimento mínimo de três meses, identificando as variáveis prognósticas.

MÉTODOS

Série de 30 pacientes com acidente vascular cerebral isquêmico submetidos a trombólise intra-arterial, atendidos no período de outubro de 2001 a julho de 2009 em três hospitais terciários não-universitários. Todos os pacientes assinaram o termo de consentimento livre e esclarecido para trombólise intravascular. Os

pacientes foram examinados por neurologista ou emergencista capacitado a realizar exame neurológico e pontuação na escala do acidente vascular cerebral isquêmico do *National Institute of Health Stroke Scale* (NIHSS), que avalia vários déficits neurológicos diferentes e os pontua de 0 (nenhum déficit) até 42.

Foram utilizados os mesmos critérios de inclusão e exclusão do *Prolyse in Acute Cerebral Thromboembolism Trial II* (PROACT II)¹⁸, à exceção do vaso tratado, que, em nosso estudo, poderia incluir qualquer vaso intracerebral.

Seleção de pacientes

Foram incluídos pacientes com $\Delta t < 6$ horas em território de carótidas ou < 12 horas em território vértebro-basilar, com déficit neurológico mínimo pontuado na NIHSS ≥ 4 , exceto por amaurose e afasia pura, que por si só eram critérios de inclusão. A tomografia computadorizada de crânio deveria ser normal ou com pequenas alterações isquêmicas agudas (menos de um terço do território da artéria cerebral média, critério do *European Cooperative Acute Stroke Study – ECASS*).^{28,29}

Os critérios de exclusão foram divididos em quatro grupos:

1. História clínica: cirurgia de grande porte < 14 dias, doença grave preexistente, acidente vascular cerebral isquêmico prévio de grande extensão, trauma grave < 14 dias, presença de aneurisma cerebral ou malformação arteriovenosa intracraniana, hemorragia cerebral, hemorragia gástrica ou urinária, punção lombar < 7 dias, gravidez, idade < 18 anos e > 85 anos.

2. Exame físico: déficit neurológico mínimo (≤ 4 na NIHSS), exceto pela presença de afasia ou amaurose, melhora progressiva do déficit, crise convulsiva como sinal inicial, infarto do miocárdio com pericardite, e hipertensão não-controlada.

3. Exames laboratoriais: tempo de protrombina $> 1,5$ valor de referência, *International Normalized Ratio* (INR) $> 1,7$, plaquetas $< 100.000 \text{ mm}^3$, glicemia $< 50 \text{ mg/dl}$ ou $> 400 \text{ mg/dl}$.

4. Angiografia cerebral: impossibilidade técnica de se obter acesso arterial ou cateterização seletiva dos vasos arteriais cervicais.

Tratamento

Com o objetivo de otimizar o tempo, seguimos um fluxograma pré-definido. Após avaliação clínica, a equipe responsável era notificada, eram realizados exames laboratoriais e tomografia computadorizada de crânio e, em caso de dúvida em relação ao diagnóstico ou à gravidade, era obtida ressonância de difusão de crânio. O paciente que se enquadrasse nos critérios clínicos e laboratoriais do estudo era encaminhado ao laboratório de hemodinâmica, sob sedação

leve ou anestesia geral, e submetido a aortografia torácica e arteriografia cerebral de quatro vasos, para detecção da artéria culpada e análise da circulação colateral. Utilizamos a classificação de Higashida et al.³⁰, em que 0 = não há circulação colateral visível e 4 = a circulação é tão boa que chega ao ponto de oclusão rapidamente. Os graus 4, 3 e 2 foram considerados como boa colateral e os graus 0 e 1, como má colateral.

Após a confirmação angiográfica, era administrada heparina não-fractionada sistêmica 2.000 U e iniciada irrigação contínua do cateter com soro heparinizado (500 U/h) (Figura 1).

Com auxílio de cateter-guia 6 F ou 7 F, cateterizamos o ramo interno da carótida, exceto nos casos em que se identificou obstrução grave ou oclusão do ramo interno, quando o cateter-guia era posicionado na carótida comum. Progredia-se com o microcateter, guiado por guia 0,10 ou 0,14, com o auxílio de injeções intermitentes de contraste ou do mapa anatômico por subtração digital. Após ultrapassar o trombo, verificava-se se havia refluxo de sangue e realizava-se angiografia do vaso após a lesão (Figura 2). A extremidade do microcateter era posicionada no interior do trombo e infundido bolus de 3 mg a 5 mg de rt-PA em 5 minutos. A seguir, foram administradas injeções mais diluídas, sempre com atenção ao posicionamento do microcateter no interior do trombo, por um período médio de 90 minutos.

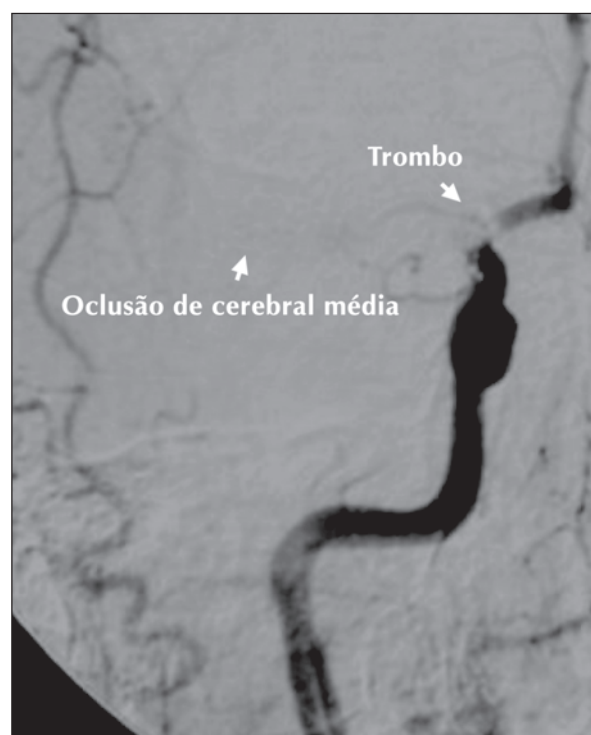


Figura 1 - Angiografia e identificação do ponto de oclusão.

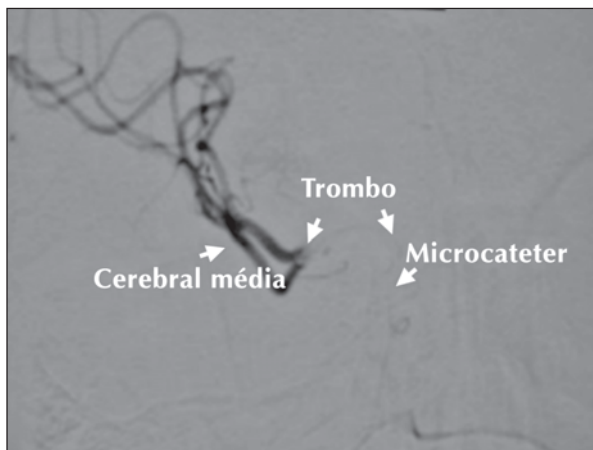


Figura 2 - Microcateterização da artéria ocluída e identificação da porção distal do trombo.

Angiografias foram realizadas subsequentemente, a fim de verificar a lise do trombo. Caso a carga de trombo não tivesse sido reduzida, optava-se pela manipulação do trombo com passagem de fio-guia e injeções de soro através do microcateter ou angioplastia com uso de microbalão de silicone (Figura 3).

O procedimento era encerrado com a reperfusão completa, em que todos os vasos se apresentavam abertos, ou parcial, em que algum sub-ramo permaneceu ocluído ou com fluxo reduzido. Ao término do procedimento realizava-se nova arteriografia (Figura 4).

Seguimento

Avaliação do grau de incapacidade funcional foi realizada em período mínimo de 3 meses por meio de uma escala padronizada. Optamos pela ERm, em que o grau de incapacidade é pontuado de 0 (nenhuma) a 6 (óbito) (Tabela 1). Boa evolução foi qualificada nos pacientes com ERm ≤ 2 e má evolução, nos pacientes com ERm ≥ 3 .

Metodologia estatística

Para descrever as variáveis contínuas foram utilizadas médias e desvio padrão e as variáveis categóricas, frequências e porcentuais. Para verificar a associação entre variáveis qualitativas aplicou-se o teste de qui-quadrado ou teste exato de Fisher, quando ocorreram frequências inferiores a 5 pacientes. Para verificar a diferença de grupos em variáveis aplicou-se o teste de Mann-Whitney. Foram considerados estatisticamente significantes os testes que apresentaram nível descritivo inferior a 5% ($P < 0,05$) e marginalmente significantes níveis descritivos entre 5% e 10%. Para análise estatística foram utilizados os programas estatísticos SPSS versão 10.0 e R versão 2.9.2.

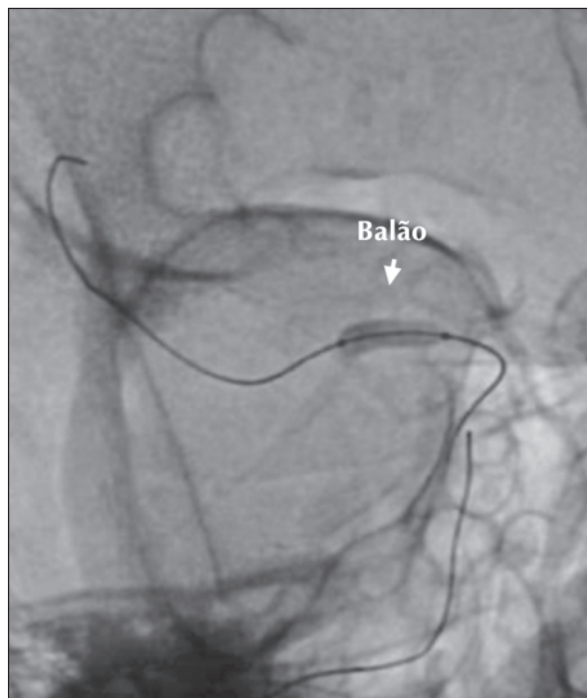

Figura 3 - Angioplastia intracraniana com microbalão de silicone.

RESULTADOS

No total, 30 pacientes foram incluídos no estudo. A avaliação neurológica inicial demonstrou que 60% dos pacientes foram pontuados como NIHSS ≥ 15 (Figura 5). Cerca de metade dos pacientes era do sexo masculino (53%), a média de idade era de $67,3 \pm 12,5$ anos, 16,7% eram diabéticos, 40% eram portadores de fibrilação atrial, 6,7% apresentavam forame oval patente e 20% tinham história de acidente vascular cerebral prévio. A primeira porção da artéria cerebral média foi o local acometido em dois terços dos casos. A dose de rt-PA utilizada foi de $26,6 \pm 12,7$ mg e ATC adjunta foi necessária em 8 (26,7%) pacientes. A reperfusão completa foi alcançada em 70% dos pacientes (Tabela 2).

Os pacientes foram avaliados três meses após a alta e reavaliados de acordo com a ERm: 16 pacientes (53,3%) evoluíram com nenhum ou pequeno grau de incapacidade, com independência para atividades usuais (ERm ≤ 2 , boa evolução), e 14 pacientes (46,7%) evoluíram com grau de incapacidade significativa ou óbito (ERm ≥ 3 , má evolução). Óbito ocorreu em 9 (30%) deles. Analisando o grupo de 25 pacientes que tiveram oclusão da cerebral média, encontrou-se boa evolução em 64% dos pacientes. A Tabela 3 mostra a associação entre uma série de variáveis e a evolução aos três meses.

A melhor evolução (ERm ≤ 2) esteve associada ao envolvimento da artéria cerebral média em relação aos outros sítios de oclusão ($P = 0,04$), à trombólise intra-arterial iniciada $\leq 4,5$ horas do início dos sintomas ($P = 0,06$), à melhor visibilidade dos vasos colaterais

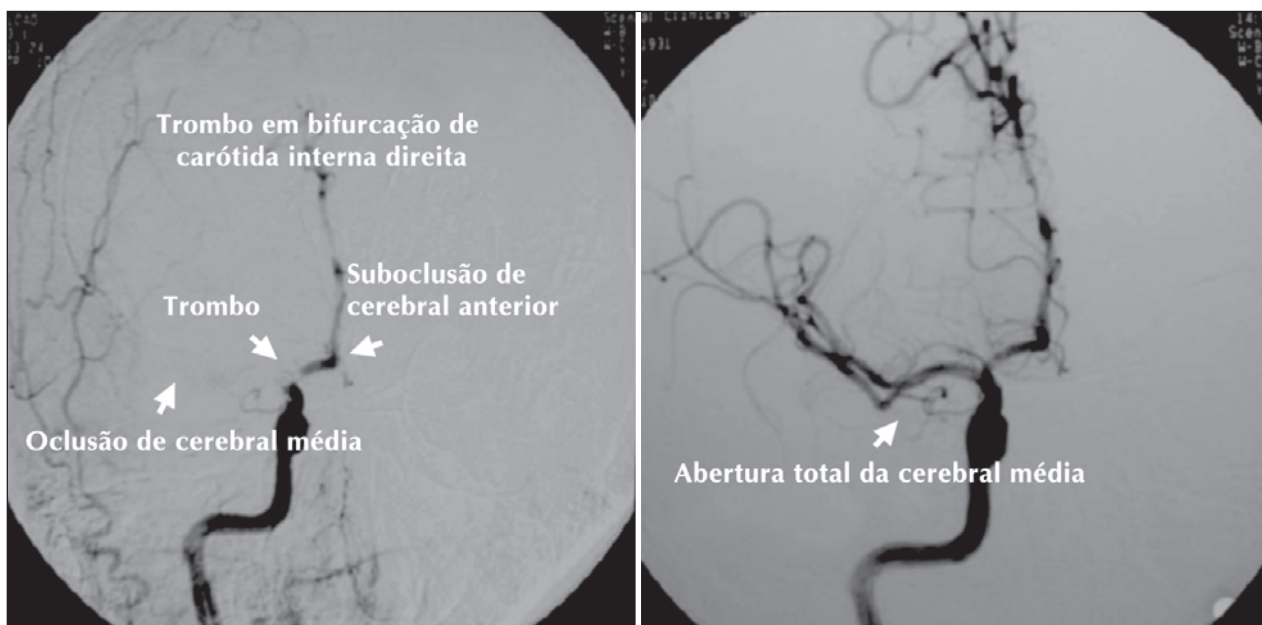


Figura 4 - Angiografia evidenciando abertura completa do vaso.

TABELA 1
Escala de Rankin modificada²⁸

Pontuação	Descrição
0	Sem qualquer sintoma.
1	Sem incapacidade significativa apesar dos sintomas; capaz de realizar todos os deveres e atividades usuais.
2	Incapacidade leve; incapaz de realizar todas as atividades prévias, mas é capaz de cuidar de si próprio sem auxílio.
3	Incapacidade moderada; necessita de alguma ajuda, mas é capaz de caminhar sem assistência.
4	Incapacidade moderadamente grave, incapaz de caminhar sem assistência e incapaz de atender a suas necessidades físicas sem assistência.
5	Incapacidade grave, acamado, incontinente, requer constante atenção e cuidados de enfermagem.
6	Óbito.

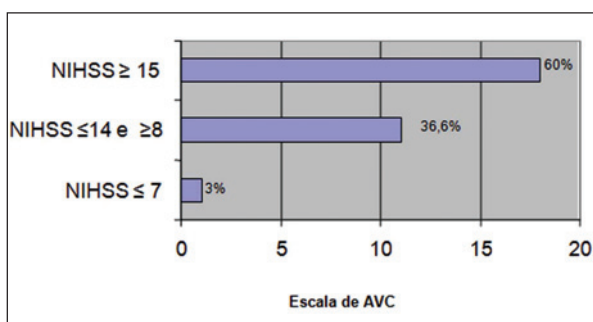


Figura 5 - Distribuição dos 30 pacientes conforme a avaliação dos déficits neurológicos à admissão. AVC = acidente vascular cerebral; NIHSS = National Health Institute Stroke Scale.

($P = 0,07$) e ao envolvimento do hemisfério cerebral direito ($P = 0,07$). A evolução desfavorável ($ERm \geq 3$) esteve associada a hiperglicemia à admissão ($P = 0,003$), pontuação inicial na escala de acidente vascular cerebral

isquêmico ≥ 18 ($P = 0,012$), idade avançada ($P = 0,011$) e necessidade de doses maiores de rt-PA ($P = 0,083$).

A hemorragia cerebral sintomática caracterizada como piora em 4 pontos pela NIHSS ao exame neurológico nas 24 horas após diagnóstico da hemorragia não foi relacionada a pior evolução.

DISCUSSÃO

Foram necessários 8 anos em três instituições para se obter essa amostra de 30 casos, ou seja, obtivemos 24 anos de período de inclusão somando o acompanhamento das três instituições, com média de inclusão de 1,25 paciente/hospital/ano. O estudo PROACT II⁸, que também utilizou trombólise intra-arterial, incluiu 180 pacientes em 54 centros (Estados Unidos e Canadá), durante 2,5 anos, com período de inclusão de 135 anos e média de inclusão de 1,33 paciente/hospital/ano. Esse número se aproxima muito de nosso número de inclusão por ano em cada hospital. Não dispomos

TABELA 2
Características clínicas, angiográficas e dos procedimentos dos 30 pacientes com acidente vascular cerebral isquêmico submetidos a trombólise intra-arterial

Sexo masculino, n (%)	16 (53)
Média de idade, anos	67,3 ± 12,5
Hipertensão arterial, n (%)	21 (70)
Tabagismo, n (%)	15 (50)
Dislipidemia, n (%)	12 (40)
Diabetes, n (%)	5 (16,7)
Fibrilação atrial prévia, n (%)	12 (40)
Doença arterial periférica, n (%)	11 (36,7)
Disfunção sistólica do ventrículo esquerdo, n (%)	8 (26,7)
Acidente vascular cerebral isquêmico prévio, n (%)	6 (20)
Infarto agudo do miocárdio prévio, n (%)	4 (13,3)
Insuficiência renal crônica, n (%)	2 (6,7)
Hipotireoidismo, n (%)	3 (10)
Forame oval patente, n (%)	2 (6,7)
Lesão em bulbo carotídeo, n (%)	3 (10)
Artéria acometida, n (%)	
Artéria cerebral anterior	1 (3,3)
Artéria cerebral posterior	1 (3,3)
Artéria basilar	3 (10)
Primeira porção da artéria cerebral média	20 (66,7)
Segunda porção da artéria cerebral média	5 (16,6)
Território cerebral acometido, n (%)	
Circulação posterior	3 (10)
Hemisfério direito	14 (46,7)
Hemisfério esquerdo	13 (43,3)
Visibilidade dos vasos colaterais, n (%)	
Má visibilidade	15 (50)
Boa visibilidade	15 (50)
Dose de rt-PA, mg	26,6 ± 12,7
Angioplastia intracraniana, n (%)	8 (26,7)
Angioplastia de carótida, n (%)	1 (3,3)
Reperusão completa, n (%)	21 (70)
Reperusão parcial, n (%)	9 (30)

n = número de pacientes; rt-PA = ativador de plasminogênio tecidual recombinante.

do total de pacientes avaliados, porém no PROACT II¹⁸ foram necessárias avaliações de 12.323 casos, que, após as exclusões, resultou na inclusão de apenas 180 pacientes (1,5%). Tal exercício matemático serve para demonstrar-nos a difícil tarefa de se incluir um paciente para trombólise do acidente vascular cerebral isquêmico, na maioria das vezes pela dificuldade do diagnóstico em tempo hábil para que algum procedimento terapêutico possa ser realizado. A dificuldade na inclusão inicia-se na percepção pré-hospitalar, por leigos, do diagnóstico e da necessidade de rápido tratamento, como foi de-

monstrado por Grond et al.³¹ e por Wojner-Alexandrov et al.³², que evidenciaram melhora do atendimento de acidente vascular cerebral isquêmico após a introdução de medidas educativas públicas.

Algumas variáveis relacionaram-se ao prognóstico, como discutido a seguir.

Idade

Obtivemos melhor evolução nos pacientes mais jovens, dado também observado por Brown et al.³³ e Saposnik et al.³⁴, ressaltando os cuidados necessários na inclusão de pacientes com idade mais avançada. Em nossa amostra havia 5 pacientes (20%) com mais de 80 anos de idade e apenas um apresentou boa evolução no seguimento.

Δt

Os pacientes atendidos em até 4,5 horas do início dos sintomas tiveram melhor evolução. Esse dado consolida os achados que apontam para a importância da precocidade na abertura do vaso, pois quanto mais precoce a abertura do vaso maior tecido em penumbra é resgatado (“Tempo é cérebro”), fato evidenciado por Marler et al.³⁵ em subanálise do estudo NINDS.

Exame neurológico na admissão

Os pacientes com boa evolução no seguimento de três meses apresentavam menos déficits no exame de admissão (NIHSS de 12,7 ± 5,2), contrastando com o exame neurológico dos que tiveram má evolução, pontuados em 18 ± 4,4. Portanto esta série confirmou os achados de vários outros estudos que correlacionam o exame neurológico na admissão ao prognóstico no seguimento de três meses.^{18,25,28,36}

Glicemia

Observamos glicemia média significativamente menor nos pacientes com boa evolução no seguimento (108 ± 23 mg/dl) que nos pacientes com pior evolução (146 ± 42 mg/dl). Esse achado já havia sido relatado por Bruno et al.^{37,38}, que identificaram a hiperglicemia nas primeiras 24 horas como fator independente de mau prognóstico em acidente vascular cerebral isquêmico e reforçam a necessidade do controle glicêmico na admissão.³⁹

Artéria relacionada ao acidente vascular cerebral isquêmico

Um inquestionável benefício da terapia intra-arterial é a identificação precisa e detalhada não só do vaso ocluído mas também de informações como circulação colateral, quantidade de trombo e identificação do envolvimento da carótida interna. A artéria culpada foi identificada em todos os pacientes. A artéria cerebral média esteve envolvida em 25 pacientes, 20 pacientes (67%) em sua primeira porção e 5 pacientes (17%) na segunda porção. Essa diferenciação é importante porque as artérias lentículo-estriadas originam-se, em sua

TABELA 3
Associação entre variáveis e grau de incapacidade (ERm) na evolução aos três meses

Variáveis	ERm ≤ 2 (n = 16)	ERm ≥ 3 (n = 14)	Valor de P
Idade, anos	62,1 ± 12,6	73,3 ± 9,3	0,01
Gênero, n (%)			0,73
Sexo feminino	8 (50)	6 (42,9)	
Sexo masculino	8 (50)	8 (57,1)	
Diabetes, n (%)	1 (6,3)	4 (28,6)	0,16
Dislipidemia, n (%)	7(43,8)	5 (35,7)	0,72
Acidente vascular cerebral prévio, n (%)	3 (18,8)	3 (21,4)	> 0,99
Fibrilação atrial prévia, n (%)	6 (37,5)	6 (42,9)	> 0,99
Uso de ácido acetilsalicílico, n (%)	5 (31,2)	2 (14,3)	0,40
Uso de estatina, n (%)	5 (31,2)	2 (14,3)	0,40
Uso de betabloqueador, n (%)	4 (25)	3 (21,4)	0,99
Glicemia, mg/dl	108,7 ± 23,5	146 ± 42,4	< 0,01
Disfunção sistólica do ventrículo esquerdo, n (%)	2 (12,5)	6 (42,9)	0,10
NIHSS	12,7 ± 5,2	18 ± 4,4	0,01
Envolvimento do território carotídeo, n (%)	4 (25)	2 (14,3)	0,66
Envolvimento da artéria cerebral média, n (%)	16 (100)	9 (64,3)	0,01
Isquemia na tomografia computadorizada de admissão, n (%)	8 (50)	7 (50)	> 0,99
Hemorragia cerebral sintomática, n (%)	1 (6,3)	4 (28,6)	0,16
Visibilidade das colaterais, n (%)			0,07
Colateral ruim	5 (31,2)	10 (71,4)	
Colateral boa	11 (68,8)	4 (28,6)	
Território acometido, n (%)			0,07
Circulação posterior	0 (0)	3 (21,4)	
Território carotídeo direito	10 (62,5)	4 (28,6)	
Território carotídeo esquerdo	6 (37,5)	7 (50)	
Dimídio acometido*, n (%)			0,34
Direito	10 (62,5)	4 (28,6)	
Esquerdo	6 (37,5)	7 (50)	
Intervalo para o tratamento, n (%)			0,06
≤ 270 minutos	13 (81,3)	6 (42,9)	
> 270 minutos	3 (18,7)	8 (57,1)	
rt-PA, mg	22,7 ± 10,9	31,1 ± 13,5	0,08
Reperusão completa, n (%)	13 (81,3)	8 (57,1)	0,24

* Três pacientes foram excluídos por se tratar de circulação posterior.

ERm = escala de Rankin modificada; n = número de pacientes; NIHSS = *National Institute of Health Stroke Scale*; rt-PA = ativador de plasminogênio tecidual recombinante.

maior parte, da primeira porção e esses vasos são vasos terminais não supridos por colaterais, sendo perfundidas apenas pelo fluxo anterógrado de M1, proporcionando infartos mais extensos, com maiores déficits, acometendo núcleos da base e cápsula interna.

Pacientes com envolvimento da circulação posterior são mais graves, com pior prognóstico, principalmente quando o vaso não é reperfundido, como analisado por Smith⁴⁰, fato também evidenciado em nossa

casuística, em que os pacientes com envolvimento desse território apresentaram pior prognóstico em relação aos pacientes com envolvimento de território carotídeo. Diante desse prognóstico desfavorável na ausência da reperusão da artéria basilar permite-se uma janela terapêutica expandida até 12 horas.³⁹

Pacientes com acometimento do dimídio direito tiveram melhor evolução, possivelmente por se tratar de hemisfério não dominante.

Circulação colateral

Os pacientes que apresentaram boa colateral para o território ocluído na admissão tiveram melhor evolução no seguimento de três meses, fato que pode ser explicado pela melhor preservação do tecido cerebral isquêmico, reduzindo a área de necrose e permitindo maior resgate da área de penumbra.

Características relacionadas ao procedimento

A necessidade de maiores doses de trombolítico correlacionou-se negativamente com a evolução. Isso provavelmente reflete a maior quantidade de trombo em alguns pacientes, levando à necessidade de maiores doses de rt-PA para dissolução do trombo e maior tempo de artéria ocluída até a reperfusão, aumentando a área de necrose. Em 8 pacientes (27%) com oclusão em artéria cerebral média, em que não conseguimos reperfusão completa com o trombolítico, a utilização combinada de angioplastia intracraniana para fragmentação mecânica do trombo não se correlacionou com a reperfusão completa. Esse dado salienta a importância da lise farmacológica do trombo, que, diferentemente da maioria dos trombos no leito coronário, é mais eficaz que a lise mecânica. Tal fato pode ser explicado pelo maior grau de organização dos trombos no acidente vascular cerebral isquêmico. Entretanto é importante ressaltar que a angioplastia intracraniana permitiu resgatar o fluxo da primeira porção da artéria cerebral média nos 8 pacientes, perfundindo as artérias lentículo-estriadas. Segundo a última recomendação para o tratamento do acidente vascular cerebral isquêmico da American Heart Association, a utilização de angioplastia adjunta tem grau de recomendação IIb, com nível de evidência C.³⁹

A utilização do trombolítico no tratamento de acidente vascular cerebral isquêmico passou por grande transformação em relação ao tipo de trombolítico utilizado, à janela terapêutica para tratamento, à duração da administração e à dose utilizada. Os trabalhos foram direcionados visando à segurança, à reperfusão e à eficácia do tratamento. Em 1976, Fletcher et al.⁴¹ e Hanaway et al.⁴² testaram a utilização de uroquinase em humanos com Δt entre 8 horas e 34 horas, e concluíram que com esse Δt ocorreram muitas complicações hemorrágicas. Em 1990, Lyden et al.⁴³, em modelo animal, procurando o melhor tipo de trombolítico, compararam a utilização de estreptoquinase e rt-PA e concluíram ser o rt-PA mais seguro, com menor complicação hemorrágica. Em 1995 foi publicado o estudo NINDS³⁶, que incluiu a trombólise endovenosa à prática clínica para o tratamento de acidente vascular cerebral isquêmico. No sentido de aperfeiçoar essa modalidade terapêutica, em 1998, del Zoppo et al.⁴⁴ modificaram o regime de heparina administrada com a uroquinase intra-arterial para reduzir a hemorragia cerebral. Um ano após, Furlan et al.¹⁸ publicaram o PROACT II, colocando a trombólise intra-arterial como

possibilidade com diferente janela de tempo terapêutica. Em 1999, Lewandowski et al.⁴⁵ publicaram um estudo que avaliou a trombólise mista (endovenosa e intra-arterial). Recentemente o estudo ECASS III, publicado por Hacke et al.²⁵, expandiu a janela terapêutica da trombólise venosa para 4,5 horas. Portanto até se chegar ao modelo atual de tratamento buscou-se uma terapia trombolítica mais segura, para que o benefício supere o risco no tratamento do acidente vascular cerebral isquêmico.

A angioplastia carotídea com implante de stent foi realizada em apenas um paciente, apesar do resultado eficaz do trombolítico no território intracraniano, para tratar obstrução subtotal em bulbo carotídeo, que foi a provável fonte emboligênica.

Reperfusion

Obtivemos reperfusão total do vaso-alvo, em que nenhum trombo residual foi angiograficamente encontrado, em 21 pacientes (70%), e obtivemos reperfusão parcial nos outros 9 casos (30%). Boa evolução foi registrada em 13 pacientes que apresentaram reperfusão completa e em apenas 3 pacientes que tiveram reperfusão incompleta. Hacke et al.²⁰, em meta-análise dos estudos de trombólise no acidente vascular cerebral isquêmico, identificaram melhor evolução nos pacientes que obtiveram a abertura do vaso.

Violação de protocolo

Violação no protocolo de inclusão ocorreu em três casos (10%), todos com evolução desfavorável e hemorragia cerebral sintomática. O primeiro caso era de um paciente com Δt indeterminado, porém com *mismatch* evidenciado à tomografia computadorizada, sugerindo grande área de penumbra isquêmica. No segundo caso, a trombólise foi realizada em paciente com cirurgia de grande porte < 14 dias. E no terceiro paciente a análise da tomografia computadorizada evidenciou área de isquemia superior a um terço da área correspondente à artéria cerebral média. Dois desses casos ocorreram na fase inicial de nossa experiência e o terceiro decorreu do apelo da imagem do *mismatch* superar o critério de exclusão clínica do paciente. Lopez-Yunes et al.⁴⁶ associaram violação de protocolo a evolução com hemorragia cerebral sintomática.

CONCLUSÃO

A trombólise intra-arterial associada à angioplastia adjunta na fase aguda do acidente vascular cerebral isquêmico demonstrou ser método eficaz, apresentando elevado porcentual de recanalização e evolução favorável em pacientes apropriadamente selecionados.

CONFLITO DE INTERESSES

Os autores declararam inexistência de conflito de interesses relacionado a este manuscrito.

REFERÊNCIAS

1. American Heart Association. Heart and stroke facts statistics: 1999. Dallas (TX): American Heart Association; 1999. (Statistical Supplement).
2. Rosamond W, Flegal K, Furie K, Go A, Greelund K, Haase N, et al. Heart disease and stroke statistics-2008 update: a report from the American Heart Association Statistics Committee and Stroke Statistics Subcommittee. *Circulation*. 2008;117(4):e25-146.
3. Jansen O, von Kummer R, Forsting M, Hacke W, Sartor K. Thrombolytic therapy in acute occlusion of the intracranial internal carotid artery bifurcation. *Am J Neuroradiol*. 1995;16(10):1977-86.
4. Brandt T, von Kummer R, Muller-Kupfers M, Hacke W. Thrombolytic therapy of acute basilar artery occlusion. Variables affecting recanalization and outcome. *Stroke*. 1996;27(5):875-81.
5. Bruckmann H, Ferbert A, del Zoppo GJ, Hacke W, Zeumer H. Acute vertebral-basilar thrombosis. Angiologic-clinical comparison and therapeutic implications. *Acta Radiol Suppl*. 1986;369:38-42.
6. Hacke W, Schwab S, Horn M, Spranger M, De Geórgia M, von Kummer R. "Malignant" middle cerebral artery territory infarction: clinical course and prognostic signs. *Arch Neurol*. 1996;53(4):309-15.
7. Brasil. Ministério da Saúde. DATASUS. Mortalidade para causas selecionadas – 2006 [Internet]. Brasília; 2007 [citado 2010 jul. 16]. Disponível em: <http://www2.datasus.gov.br/DATASUS/index.php>
8. Marder VJ, Sherry S. Thrombolytic therapy: current status (1). *N Engl J Med*. 1988;318(23):1512-20.
9. Williams DO, Borer J, Braunwald E, Chesebro JH, Cohen LS, Dalen J, et al. Intravenous recombinant tissue-type plasminogen activator in patients with acute myocardial infarction: a report from the NHLBI Thrombolysis in Myocardial Infarction Trial. *Circulation*. 1986;73(2):338-46.
10. TIMI Study Group. Comparison of invasive and conservative strategies after treatment with intravenous tissue plasminogen activator in acute myocardial infarction: results of the Thrombolysis in Myocardial Infarction (TIMI) phase II trial. *N Engl J Med*. 1989;320(10):618-27.
11. Kent DM, Hill MD, Ruthazer R, Coutts SB, Demchuk AM, Dzialowski I, et al. "Clinical-CT Mismatch" and the response to systemic thrombolytic therapy in acute ischemic stroke. *Stroke*. 2005;36(8):1695-9.
12. Schellinger PD, Fiebich JB, Hacke W. Imaging-based decision making in thrombolytic therapy for ischemic stroke: present status. *Stroke*. 2003;34(2):575-83.
13. Parsons MW, Barber PA, Chalk J, Darby DG, Rose S, Desmond PM, et al. Diffusion and perfusion-weighted MRI response to thrombolysis in stroke. *Ann Neurol*. 2002;51(1):28-37.
14. Baron JC. Mapping the ischaemic penumbra with PET: implications for acute stroke treatment. *Cerebrovasc Dis*. 1999;9(4):193-201.
15. Heiss WD, Huber M, Fink GR, Herholz K, Pietrzyk U, Wagner R. Progressive derangement of periinfarct viable tissue in ischemic stroke. *J Cereb Blood Flow Metab*. 1992;12(2):193-203.
16. Falcao AL, Reutens DC, Markus R, Koga M, Read SJ, Tochon-Danguy H, et al. The resistance to ischemia of white and gray matter after stroke. *Ann Neurol*. 2004;56(5):695-701.
17. Minematsu K, Li L, Sotak CH, Davis MA, Fisher M. Reversible focal ischemic injury demonstrated by diffusion-weighted magnetic resonance imaging in rats. *Stroke*. 1992;23(9):1304-10.
18. Furlan AJ, Higashida R, Wechsler L, Gent M, Rowley H, Kase C, et al. Intra-arterial prourokinase for acute ischemic stroke: the PROACT II study: a randomized controlled trial. *JAMA*. 1999;282(21):2003-11.
19. Zaidat OO, Suarez JJ, Santillan C, Sunshine JL, Tarr RW, Paras VH, et al. Response to intra-arterial and combined intravenous and intra-arterial thrombolytics therapy in patients with distal internal carotid artery occlusion. *Stroke*. 2002;33(7):1821-7.
20. Hacke W, Donnan G, Fieschi C, Kaste M, von Hummer R, Broderick JP, et al. Association of outcome with early stroke treatment: pooled analysis of ATLANTIS, ECASS, and NINDS rt-PA stroke trials. *Lancet*. 2004;363(9411):768-74.
21. Alexandrov AV, Grotta JC. Arterial reocclusion in stroke patients treated with intravenous tissue plasminogen activator. *Neurology*. 2002;59(6):862-7.
22. Ernst R, Pancioli A, Tomsick T, Kissela B, Woo D, Kanter D, et al. Combined intravenous and intra-arterial recombinant tissue plasminogen activator in acute ischemic stroke. *Stroke*. 2000;31(11):2552-7.
23. Keris V, Rudnicka S, Vorona V, Enina G, Tilgale B, Fricbergs J. Combined intra-arterial/intravenous thrombolysis for acute ischemic stroke. *Am J Neuroradiol*. 2001;22(2):352-8.
24. Suarez JJ, Zaidat OO, Sunshine JL, Tarr R, Selman WR, Landis DM. Endovascular administration after intravenous infusion of thrombolytic agents for the treatment of patients with acute ischemic strokes. *Neurosurgery*. 2002;50(2):251-60.
25. Hacke W, Kaste M, Bluhmki E, Brozman M, Davalos A, Guidetti D, et al. Thrombolysis with alteplase 3 to 4.5 hours after acute ischemic stroke. *N Engl J Med*. 2008;359(13):1317-29.
26. Yamaguchi T, Hayakawa T, Kiuchi H; Japanese Thrombolysis Study Group. Intravenous tissue plasminogen activator ameliorates the outcome of hyperacute embolic stroke. *Cerebrovasc Dis*. 1993;3(4):269-72.
27. van Swieten JC, Koudstaal PJ, Visser MC, Schouten HJ, van Gijn J. Interobserver agreement for the assessment of handicap in stroke patients. *Stroke*. 1988;19(5):604-7.
28. Hacke W, Kaste M, Fieschi C, Toni D, Lesaffre E, von Kummer R, et al. Intravenous thrombolysis with recombinant tissue plasminogen activator for acute hemispheric stroke: the European Cooperative Acute Stroke Study (ECASS). *JAMA*. 1995;274(13):1017-25.
29. Hacke W, Kaste M, Fieschi C, von Kummer R, Davalos A, Méier D, et al. Randomised double-blind placebo-controlled trial of thrombolytic therapy with intravenous alteplase in acute ischaemic stroke (ECASS II). Second European-Australasian Acute Stroke Study Investigators. *Lancet*. 1998;352(9136):1245-51.
30. Higashida RT, Furlan AJ, Roberts H, Tomsick T, Connors B, Barr J, et al. Trial design and reporting standards for intra-arterial cerebral thrombolysis for acute ischemic stroke. *Stroke*. 2003;34(8):e109-37.
31. Grond M, Stenzel C, Schmülling S, Rudolf J, Neveling M, Lechleuthner A, et al. Early intravenous thrombolysis for acute ischemic stroke in a community-based approach. *Stroke*. 1998;29(8):1544-9.
32. Wojner-Alexandrov AW, Alexandrov AV, Rodriguez D, Persse D, Grotta JC. Houston Paramedic and Emergency Stroke Treatment and Outcomes Study (HOPSTO). *Stroke*. 2005;36(7):1512-8.
33. Brown DL, Johnston KC, Wagner DP, Haley EC Jr. Predicting major neurological improvement with intravenous recombinant tissue plasminogen activator treatment of stroke. *Stroke*. 2004;35(1):147-50.
34. Saposnik G, Young B, Silver B, Di Legge S, Webster F, Beletsky

- V, et al. Lack of improvement in patients with acute stroke after treatment with thrombolytic therapy: predictors and association with outcome. *JAMA*. 2004; 292(15):1839-44.
35. Marler JR, Tilley BC, Mei L, Brott TG, Grotta JC, Broderick JP, et al. Early stroke treatment associated with better outcome. The NINDS rt-PA stroke study. *Neurology*. 2000;55(11):1649-55.
36. National Institute of Neurological Disorders and Stroke rt-PA Stroke Study Group. Tissue plasminogen activator for acute ischemic stroke. *N Engl J Med*. 1995;333(24):1581-7.
37. Bruno A, Biller J, Adams HP, Clarke WR, Woolson RF, Williams LS, et al. Acute blood glucose level and outcome from ischemic stroke. Trial of ORG 10172 in Acute Stroke Treatment (TOAST) Investigators. *Neurology*. 1999;52(2):280-4.
38. Bruno A, Levine SR, Frankel MR, Brott TG, Lin Y, Tilley BC, et al. Admission glucose level and clinical outcomes in the NINDS rt-PA Stroke Trial. *Neurology*. 2002;59(5):669-74.
39. Adams HP Jr, del Zoppo G, Alberts MJ, Bhatt DL, Brass L, Furlan A, et al. Guidelines for the early management of adults with ischemic stroke: a guideline from the American Heart Association/American Stroke Association Stroke Council, Clinical Cardiology Council, Cardiovascular Radiology and Intervention Council, and the Atherosclerotic Peripheral Vascular Disease and Quality of Care Outcomes in Research Interdisciplinary Working Groups: The American Academy of Neurology affirms the value of this guideline as an educational tool for neurologists. *Circulation*. 2007; 115(20):e478-534.
40. Smith WS. Intra-arterial thrombolytic therapy for acute basilar occlusion. *Pro Stroke*. 2007;38(2 Suppl):701-3.
41. Fletcher AP, Alkjaersig N, Lewis M, Tulevski V, Davies A, Brooks JE, et al. A pilot study of urokinase therapy in cerebral infarction. *Stroke*. 1976;7(2):135-42.
42. Hanaway J, Torack R, Fletcher AP, Landau WM. Intracranial bleeding associated with urokinase therapy for acute ischemic hemispherical stroke. *Stroke*. 1976;7(2):143-6.
43. Lyden PD, Madden KP, Clark WM, Sasse KC, Zivin JA. Incidence of cerebral hemorrhage after treatment with tissue plasminogen activator or streptokinase following embolic stroke in rabbits. *Stroke*. 1990;21(11):1589-93.
44. del Zoppo GJ, Higashida RT, Furlan AJ, Pessin MS, Rowley HA, Gent M. PROACT: a phase II randomized trial of recombinant pro-urokinase by direct arterial delivery in acute middle cerebral artery stroke: PROACT Investigators: prolyse in acute cerebral thromboembolism. *Stroke*. 1998; 29(1):4-11.
45. Lewandowski C, Frankel M, Tomsick T, Frey J, Clark W, Starkman S, et al. Combined intravenous and intra-arterial r-tPA verses intra-arterial therapy of acute ischemic stroke: Emergency Management of Stroke (EMS) Bridging Trial. *Stroke*. 1999;30(12):2598-605.
46. Lopez-Yunes AM, Bruno A, Willians LS, Yilmaz E, Zurrú C, Biller J. Protocol violations in community-based rTPA stroke treatment are associated with symptomatic intracerebral hemorrhage. *Stroke*. 2001;32(1):12-6.