

Infarto com Supradesnivelamento do Segmento ST e Trombo Coronariano Extenso em Paciente com Anemia Falciforme

Fernando Pivatto Jr., Ana Maria Krepsky, Diogo Silva Piardi, Márcio Mossmann, Miguel Gus, Marco Vugman Wainstein

RESUMO

O infarto agudo do miocárdio em pacientes com anemia falciforme é, muitas vezes, subdiagnosticado em virtude de fatores de confusão (por exemplo, doença vaso-oclusiva, levando a crises dolorosas). Na maioria dos casos relatados na literatura, as artérias coronárias estavam pèrvias e sem lesões. Neste relato de caso, descrevemos a presença de trombo coronariano extenso em paciente com anemia falciforme, apresentando-se sob a forma de infarto agudo do miocárdio com supradesnivelamento do segmento ST, manejado satisfatoriamente com a associação de anticoagulantes e antiplaquetários.

DESCRIPTORIOS: Anemia falciforme. Infarto do miocárdio. Anticoagulantes. Cateterismo cardíaco.

ABSTRACT

ST Elevation Myocardial Infarction with Extensive Coronary Thrombus in a Patient with Sickle Cell Anemia

Myocardial infarction in patients with sickle cell anemia is often underdiagnosed due to confounding factors (e.g., vaso-occlusive disease leading to painful crisis). In the majority of reported cases, the coronary arteries were pervious and without stenotic lesions. In this case report, we describe the presence of an extensive coronary thrombus in a patient with sickle cell anemia presenting with ST elevation myocardial infarction, managed satisfactorily with the association of anticoagulants and antiplatelet drugs.

DESCRIPTORIOS: Anemia, sickle cell. Myocardial infarction. Anticoagulants. Cardiac catheterization.

Anemia falciforme é uma hemoglobinopatia hereditária atribuída a uma lesão molecular específica, que resulta na polimerização da hemoglobina em longas fibras, formando um gel, o que torna a hemácia rígida e em forma de foice, diminuindo sua flexibilidade e dificultando a passagem através da microcirculação.¹

O infarto agudo do miocárdio (IAM) em pacientes com anemia falciforme é, por muitas vezes, subdiagnosticado, em virtude de fatores de confusão (por exemplo, doença vaso-oclusiva, levando a crises dolorosas, como dores ósseas). Na maioria dos casos relatados, entretanto, as artérias coronárias estavam pèrvias e sem lesões.² Neste relato de caso, descrevemos a ocorrência de IAM com supradesnivelamento de ST e trombo coronariano

extenso em paciente com anemia falciforme, discutindo abordagens terapêuticas para essa situação.

RELATO DO CASO

Paciente do sexo masculino, com 48 anos, tabagista e etilista, com diagnósticos de hipertensão arterial e anemia falciforme (hemoglobinopatia SS, com última crise álgica há 4 anos), em uso de enalapril e hidroxiureia. Procurou a emergência com queixa de dor retroesternal de forte intensidade, com irradiação para mandíbula e membro superior esquerdo de início há 1 hora, associada à sudorese.

Na admissão, o eletrocardiograma (ECG) evidenciou supradesnivelamento do segmento ST em derivações

inferiores (Figura 1), encaminhando-se o paciente para estratificação invasiva, após administração de ácido acetilsalicílico (AAS) e clopidogrel. Não apresentava sinais de congestão pulmonar e encontrava-se estável hemodinamicamente (Killip I).

Coronariografia demonstrou coronária direita dominante com imagem sugestiva de trombo no segmento proximal, com fluxo distal TIMI 3, sem lesões estenóticas, e demais vasos livres de estenoses significativas (Figura 2). Devido ao fato de o paciente estar hemodinamicamente estável e com fluxo distal preservado, além de ser um paciente de baixo risco para sangramento, estimado pelo escore CRUSADE (22 pontos, risco hospitalar de 5,5%), optou-se pela não intervenção percutânea naquele momento, sendo administrado abciximabe e mantida a anticoagulação com heparina não fracionada em bomba de infusão (anticoagulante inicialmente utilizado no cateterismo cardíaco), além do uso concomitante de AAS e clopidogrel, com plano de repetição do cateterismo em 48 a 96 horas.

ECG prévio ao novo cateterismo (Figura 3) apresentava alterações primárias da repolarização em parede

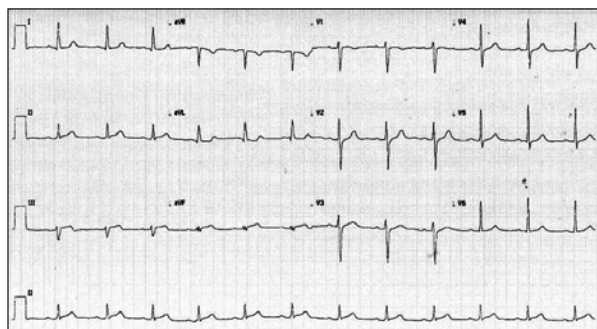


Figura 1. Eletrocardiograma da admissão: supradesnívelamento do segmento ST de 1 mm nas derivações DIII e AVF.

inferior, com regressão completa do supradesnívelamento de ST. Paciente permaneceu clinicamente estável, sendo submetido a novo cateterismo 4 dias após, o qual mantinha imagem compatível com trombo no segmento proximal da coronária direita, mas de menor tamanho, em comparação com exame prévio, sem estenose residual e com fluxo distal TIMI 3 (Figura 4). Ecocardiograma evidenciou funções sistólica global e segmentar preservadas do ventrículo esquerdo, com fração de ejeção de 72%. Visando descartar a associação da síndrome de Moyamoya, alteração vascular cerebral eventualmente presente em pacientes com anemia falciforme e que aumenta sobremaneira o risco de sangramento intracraniano nesses indivíduos, cuja presença poderia influir na estratégia de anticoagulação após a alta, o paciente realizou angiotomografia cerebral, que descartou tal diagnóstico. Apresentou boa evolução clínica, recebendo alta com prescrição de AAS, clopidogrel, varfarina e sinvastatina.

DISCUSSÃO

Isquemia miocárdica e infarto devem ser considerados em pacientes com anemia falciforme e dor torácica. Relatos de casos de pacientes que se apresentam com crise torácica aguda demonstraram alterações no ECG, elevações de troponina sugestivas de IAM, defeitos de perfusão miocárdica na medicina nuclear e anormalidades na ressonância magnética cardíaca. Tais achados têm sido atribuídos à oclusão microvascular aguda e crônica, no contexto do dano endotelial crônico, do estado pró-coagulante e da vasculopatia sistêmica. A estratificação de risco desses pacientes deve considerar primariamente a existência de condições médicas associadas, como piora da anemia, hipóxia, *cor pulmonale*, insuficiência renal, infecção e acidose. Reversão das anormalidades cardíacas tem sido vista após a exsanguíneo transfusão e o suporte agressivo para isquemia.

A angiografia coronária revela artérias coronárias normais na maioria dos casos, o que pesa contra seu

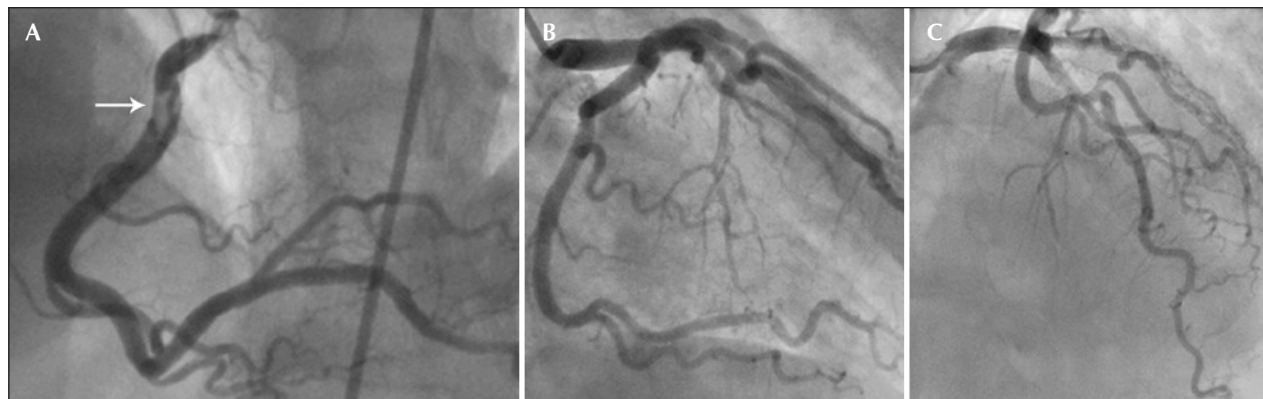


Figura 2. Cinecoronariografia em projeção oblíqua anterior esquerda revelando trombo extenso em segmento proximal da coronária direita, livre de lesões estenóticas (A). Projeção oblíqua anterior direita caudal (B) e cranial (C), respectivamente, mostrando as coronárias descendente anterior e circumflexa sem lesões.

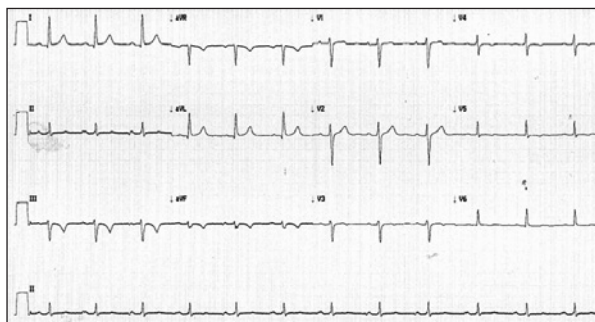


Figura 3. Eletrocardiograma 4 dias após, prévio ao novo cateterismo, com regressão completa do supradesnivelamento de ST e inversão da onda T em derivações DIII e aVF.

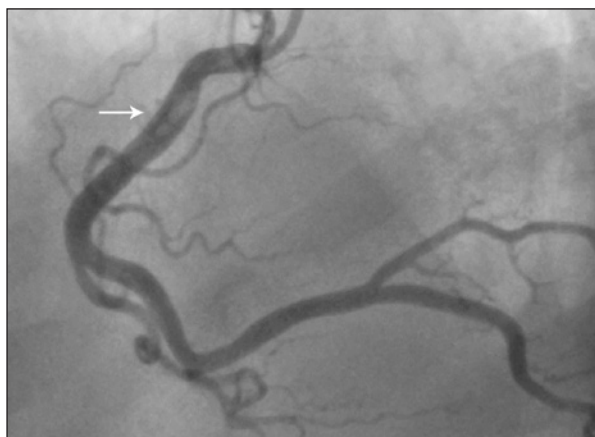


Figura 4. Nova cineangiogramia, na mesma projeção que a prévia, demonstrando redução do trombo em segmento proximal da coronária direita.

uso rotineiro, principalmente em pacientes com anemia falciforme e dor torácica com perfil de baixo risco. No entanto, pacientes com anemia falciforme e dor torácica com suspeita de isquemia miocárdica (como no presente caso) devem ser admitidos em uma unidade de monitorização cardíaca, sendo outras condições médicas associadas prontamente manejadas, juntamente da hidratação e da oxigenação. No presente caso, a coronariografia mostrou extensa carga trombótica, e o perfil de risco do paciente (tabagista) provavelmente tenha contribuído para tal achado. Devido ao fluxo na artéria acometida ser, no momento do estudo, TIMI 3 e pelo baixo risco de eventos hemorrágicos, optou-se por uma estratégia sem o implante de stent coronário, com anticoagulação e antiagregação plaquetária agressivas. No entanto, para o embasamento de tal estratégia, são necessários mais estudos em pacientes com anemia falciforme, com o objetivo de avaliar o efeito de agentes antiplaquetários, transfusões e outras terapias convencionais da doença isquêmica do coração.^{2,3}

Em pacientes com síndrome coronariana aguda, a presença de trombo intracoronariano extenso aumenta o risco de embolização distal, oclusão abrupta, trombose

do stent, necessidade de nova revascularização, infarto miocárdio e morte.⁴ Além disso, a ocorrência de fluxo TIMI ≤ 1 , sem sinais de oclusão distal ou embolização da artéria tratada (*no-reflow*), é considerada preditora independente de infarto do miocárdio e morte pós-procedimento.⁵ Terapias antitrombóticas e antiplaquetárias podem reduzir a carga trombótica, e dispositivos de proteção embólica e trombectomia podem remover frações do trombo. No entanto, a eficácia dessas medidas não é, muitas vezes, ideal, sendo o tratamento adequado do trombo coronariano extenso um problema não bem definido, frequentemente enfrentado durante a intervenção coronária percutânea. No IAM com supradesnivelamento do segmento ST com presença de trombo extenso, a relação de risco/benefício de realizar a angioplastia *ad-hoc* nos pacientes clinicamente estáveis e sem necessidade urgente de revascularização não é bem definida. Estudo que comparou a intervenção coronária percutânea imediata em relação à tardia, nesse contexto, após terapia antitrombótica intensiva (inibidores da glicoproteína IIb/IIIa, enoxaparina, aspirina e clopidogrel) por $60,0 \pm 30,8$ horas, observou ser essa estratégia segura e associada à redução da carga trombótica, de complicações angiográficas e de necessidade de revascularização, sendo tais benefícios observados sem aumento da ocorrência de complicações hemorrágicas.⁵ Essa abordagem foi semelhante a que adotamos no presente caso.

No entanto, há relatos conflitantes sobre a terapia antiplaquetária na doença falciforme, sobretudo sobre o efeito do AAS. Uma limitação desses estudos é que o efeito *in vivo* dos fármacos na ativação plaquetária frequentemente não foi avaliado, sendo possível que a terapia antiplaquetária, na dose suficiente para inibir a ativação das plaquetas, tenha efeitos benéficos sobre as complicações vaso-oclusivas. Estudos com o uso da varfarina são igualmente controversos.⁶

A síndrome de Moyamoya, investigada e descartada neste caso, é uma doença cerebrovascular que predispõe os pacientes afetados à ocorrência de acidente vascular cerebral em razão da estenose progressiva das porções distais das artérias carótidas internas intracranianas e seus ramos. A redução do fluxo sanguíneo, nos grandes vasos da circulação anterior do cérebro, acarreta o desenvolvimento de circulação colateral, com a formação de pequenos vasos. Pode ser idiopática (doença de Moyamoya) ou o resultado de uma doença subjacente específica, tal como a aterosclerose e a anemia falciforme, ou da radioterapia (síndrome de Moyamoya). Agentes antiplaquetários têm sido usados para prevenir embolização dos microtrombos formados nos locais de estenose arterial, e essas drogas, embora não empregadas universalmente, são utilizadas rotineiramente em pacientes em muitas séries. Anticoagulantes como a varfarina são raramente usados.⁷ No presente caso, a exclusão dessa síndrome permitiu a anticoagulação do paciente, que seria, de outra maneira, contraindicada pelo potencial risco de acidente vascular cerebral hemorrágico.

CONCLUSÕES

Em pacientes com síndrome coronariana aguda associada à anemia falciforme, evidenciando-se alta carga trombótica, a abordagem com anticoagulação e antiagregação agressivas pode ser uma estratégia bem-sucedida, como no presente caso. Uma maior casuística é necessária para replicação e confirmação dos resultados satisfatórios da abordagem adotada. No caso aqui relatado, optou-se pela manutenção na alta de ácido acetilsalicílico e clopidogrel, além de anticoagulação oral com varfarina por tempo indeterminado.

CONFLITO DE INTERESSES

Não há.

FONTE DE FINANCIAMENTO

Não há.

REFERÊNCIAS

1. Martins WA, Mesquita ET, Cunha DM, Ferrari AH, Pinheiro LA, Romão Filho LJ, et al. Alterações cardiovasculares na anemia falciforme. *Arq Bras Cardiol.* 1998;70(5):365-70.
2. Mansi IA, Rosner F. Myocardial infarction in sickle cell disease. *J Natl Med Assoc.* 2002;94(6):448-52.
3. Gladwin MT, Sachdev V. Cardiovascular abnormalities in sickle cell disease. *J Am Coll Cardiol.* 2012;27;59(13):1123-33.
4. Echavarría-Pinto M, Lopes R, Gorgadze T, Gonzalo N, Hernández R, Jiménez-Quevedo P, et al. Safety and efficacy of intense antithrombotic treatment and percutaneous coronary intervention deferral in patients with large intracoronary thrombus. *Am J Cardiol.* 2013;111(12):1745-50.
5. Resnic FS, Wainstein M, Lee MK, Behrendt D, Wainstein RV, Ohno-Machado L, et al. No-reflow is an independent predictor of death and myocardial infarction after percutaneous coronary intervention. *Am Heart J.* 2003;145(1):42-6.
6. Ataga KI, Orringer EP. Hypercoagulability in sickle cell disease: a curious paradox. *Am J Med.* 2003;115(9):721-8.
7. Scott RM, Smith ER. Moyamoya disease and moyamoya syndrome. *N Engl J Med.* 2009;360(12):1226-37.