

Efeitos da fotobiomodulação na dor e degeneração articular em modelo de artrite em camundongos

Effects of photobiomodulation in pain and articular degeneration in mice arthritis model

José Carlos Rapozo Mazulo-Neto¹, Luzeni Garcez Souza², Flavia Rafaella dos Santos Mazulo³, Marcelo de Carvalho Filgueiras²

DOI 10.5935/2595-0118.20210028

RESUMO

JUSTIFICATIVA E OBJETIVOS: A artrite reumatoide é um conjunto de processos inflamatórios simétricos que afeta as articulações. Atualmente a terapia farmacológica é a primeira escolha para o tratamento da doença, contudo, pode causar efeitos adversos graves que podem ser evitados com técnicas não farmacológicas, como a fotobiomodulação. O objetivo deste estudo foi analisar os efeitos do tratamento com laser de baixa intensidade na dor e degeneração articular em modelo de artrite em camundongos.

MÉTODOS: 24 camundongos foram divididos aleatoriamente em 4 grupos com 6 animais cada: GS, GZ, GL e GD. Para a indução da artrite foi utilizado zymosan. A hiperalgesia foi avaliada utilizando o teste de Von Frey. Para análise histológica, amostras da região talocrural foram coletadas. Para o tratamento foi utilizado o equipamento Laser AsGa de baixa intensidade operando em comprimento de onda de 904 nm, F: 1000 Hz, W: 50 mW e dose de 1 J/cm².

RESULTADOS: Houve diferença estatística ($p < 0,05$) em todos os momentos na avaliação da hiperalgesia para o grupo GS quando comparado com o grupo GZ, apresentando limiar de dor alterado. Na avaliação histológica, a aplicação do laser (1 J/cm²) na articulação com artrite reduziu os escores analisados ($1,20 \pm 0,20$) e apresentou diferença estatística quando comparado ao grupo GZ ($GL = 1,20 \pm 0,20$; $GZ = 3,80 \pm 0,20$, $p < 0,05$).

CONCLUSÃO: O laser de baixa intensidade com os parâmetros descritos no estudo foi eficaz, diminuindo o quadro algico e promovendo efeito protetor na cartilagem.

Descritores: Artrite, Inflamação, Terapia com luz de baixa intensidade.

ABSTRACT

BACKGROUND AND OBJECTIVES: Rheumatoid arthritis is a set of symmetrical inflammatory processes that affects the joints. Currently, drug therapy is the first choice for the treatment of the disease, however it can cause serious side effects. In this context, photobiomodulation appears as a potential resource for treatment. Therefore, the aim of the study was to analyze the effects of low intensity laser treatment on pain and joint degeneration in the arthritis model in mice.

METHODS: 24 mice were randomly divided into 4 groups with 6 animals each: SG, ZG, LG and DG. Zymosan was used to induce arthritis. The hyperalgesia was measured using the Von frey test. For the histological analysis, talocrural region samples were collected. Low intensity AsGa Laser equipment was used for the treatment, operating in 904 nm wavelength, F:1000 Hz, W:50 mW and dose of 1 J/cm².

RESULTS: There was a significant difference ($p < 0.05$) in all times of evaluation in hyperalgesia for the SG group compared with the ZG group, presenting an altered pain threshold. In the histological evaluation, the application of the laser (1 J/cm²) to the arthritic joint reduced the analyzed scores (1.20 ± 0.20) and showed a statistical difference when compared to the ZG group ($LG = 1.20 \pm 0.20$; $ZG = 3.80 \pm 0.20$, $p < 0.05$).

CONCLUSION: The low intensity laser with the parameters described in the study was effective in reducing pain and promoting a protective effect on cartilage.

Keywords: Arthritis, Inflammation, Low-level light therapy.

INTRODUÇÃO

A artrite reumatoide (AR) é uma doença inflamatória autoimune caracterizada por degeneração crônica das articulações sinoviais. Quando essa condição não é tratada, causa destruição articular progressiva, perda cartilaginosa e óssea, deficiência funcional e complicações sistêmicas¹. Acomete cerca de 1% da população mundial adulta e a proporção de desenvolvimento da doença é de três mulheres para cada dois homens. Pode haver variação entre grupos populacionais, norte da Europa (29 casos/100.000), América do Norte (38 casos/100.000) e no sul da Europa (16,5 casos/100.000). Sua ocorrência é observada em todos os grupos étnicos, sendo que os primeiros sintomas da AR são manifestados entre 40 e 60 anos, aumentando a prevalência com a idade^{2,3}.

A terapia da AR tem sido focada na desaceleração da progressão degenerativa da doença por meio da administração de anti-inflamatórios não esteroides (AINES), corticosteroides, fármacos modificadores do curso da doença (DMARD), fármacos imunossuppressores,

José Carlos Rapozo Mazulo-Neto – <https://orcid.org/0000-0003-0706-9804>;

Luzeni Garcez Souza – <https://orcid.org/0000-0002-6016-1856>;

Flavia Rafaella dos Santos Mazulo – <https://orcid.org/0000-0003-0213-4419>;

Marcelo de Carvalho Filgueiras – <https://orcid.org/0000-0002-8713-0769>.

1. Universidade Federal de São Carlos, Departamento de Ciências Fisiológicas, São Carlos, SP, Brasil.

2. Universidade Federal do Delta do Parnaíba, Departamento de Fisioterapia, Parnaíba, PI, Brasil.

3. Universidade Maurício de Nassau, Departamento de Enfermagem, Parnaíba, PI, Brasil.

Apresentado em 06 de setembro de 2020.

Aceito para publicação em 10 de abril de 2021.

Conflito de interesses: não há – Fontes de fomento: não há.

Endereço para correspondência:

Rua Costa do Sol – Vila Costa do Sol

13566-070 São Carlos, SP, Brasil.

E-mail: jcmazulo@outlook.com

© Sociedade Brasileira para o Estudo da Dor

biológicos e sintéticos, usados sozinhos ou em combinação^{4,5}. Embora efetivos no tratamento da AR, estes fármacos podem causar sérios efeitos adversos, tais como úlceras gastrointestinais, problemas cardiovasculares, nefrotoxicidade, toxicidade pulmonar e cirrose^{6,7}. Portanto, torna-se importante identificar outras estratégias de tratamento com efeito anti-inflamatório. Neste contexto, a terapia com Laser (*Light Amplification by Stimulated Emission of Radiation*) de baixa intensidade pode ser considerada potencial alternativa não farmacológica promissora no tratamento da AR⁸. A fotobiomodulação é utilizada no tratamento de várias condições musculoesqueléticas e inflamatórias, tais como a artrite, as tendinopatias, a dor de garganta, lombalgia, fadiga muscular, periodontite, com capacidade de estimulação da cicatrização, modulação do processo inflamatório e efeitos de alívio da dor^{8,9}. Na literatura não existe consenso sobre os parâmetros do laser mais efetivos na terapia da AR, portanto não há padronização nos protocolos empregados. Desta forma, o objetivo deste estudo foi investigar os efeitos do laser de baixa intensidade na dor e degeneração articular em modelo experimental de artrite induzida.

MÉTODOS

Foram utilizados 24 camundongos *Swiss* machos pesando entre 25 e 30 g fornecidos pelo Biotério Setorial da Universidade Federal do Piauí – *Campus* Ministro Petrônio Portella. Foram alocados sob temperatura controlada de $25 \pm 2^\circ\text{C}$ com ciclo claro/escuro 12/12h com comida *ad libitum* e água. Foram considerados erro de amostragem tolerável de 0,25 e desvio padrão no poder de 0,4, definindo assim o tamanho da amostra utilizada de acordo com a fórmula: $n = (1,96 \times 0,4 / 0,25)^2 = 6$ animais por grupo.

Indução da artrite

Para a indução da artrite, 180 µg de zymosan (Sigma Chemical Company, St. Louis, MO, USA) foram dissolvidos em 10 µL de solução salina estéril, administrados na região da articulação talocrural (direita) dos camundongos. Para promover a eutanásia foi utilizado o agente anestésico de isoflurano a 4% por via inalatória com posterior deslocamento cervical, conforme aprovado previamente pelo comitê de experimentação animal.

Grupos experimentais

Os animais foram divididos aleatoriamente em 4 grupos:

Grupo salina (GS, n=6): recebeu apenas solução salina, 10 µL de solução salina estéril (50 µL a 0,9%/articulação).

Grupo zymosan (GZ, n=6): submetidos à indução da artrite, com injeção de 180 µg de zymosan dissolvido em 10 µL de solução salina estéril (50 µL a 0,9%/articulação) na região talocrural direita e não tratados.

Grupo dexametasona (GD, n=6): animais que receberam por via intraperitoneal dose de dexametasona (4mg/kg). Trinta minutos depois da indução da dexametasona os animais foram submetidos à indução da artrite, com injeção de 180 µg de zymosan dissolvidos em 10 µL de solução salina estéril (50 µL a 0,9%/articulação) na região talocrural direita.

Grupo laser (GL, n=6): animais submetidos à indução da artrite, com injeção de 180 µg de zymosan dissolvidos em 10µL de solução salina estéril (50 µl a 0,9%/articulação) na região talocrural direita e tratados com o laser 1 J/cm².

Tratamento com o Laser

Neste trabalho, foi utilizado o equipamento Laser AsGa de baixa intensidade (Gallium Arsenide, KLD Biosystems Equipments Electronics Ltda., Brasil; Modelo LLT 0107), operando no comprimento de onda de 904 nm para irradiação nas articulações dos animais. Parâmetros do laser: frequência de 1000 Hz, potência de 50 mW, tempo de irradiação de 12 s, área irradiada de 0,01 cm², correspondente à dose de 1 J/cm². A energia total do tratamento foi de 0,96 J na dose de 1 J/cm². A potência óptica do laser foi calibrada usando medidor óptico multifuncional Newport (modelo 1835-C).

Avaliação da dor pelo teste de Von Frey

Para avaliação da hiperalgesia foi utilizado o equipamento filamento de Von Frey Digital (Insight[®]). O teste foi realizado com o animal contido manualmente e o filamento aplicado na articulação talocrural do membro posterior direito. A ponta de polipropileno do filamento foi aplicada perpendicularmente à área, com gradual aumento de pressão e, logo que o animal retirou o membro, o teste foi interrompido para o registro do limiar de retirada. Foram coletados os valores de pressão (em gramas) e utilizada a média e o desvio-padrão dos valores para análise, no primeiro momento ocorreu a ambientação dos animais ao equipamento. Após 1 hora da ambientação foram feitas 5 avaliações, a partir da 4ª hora do momento da aplicação do zymosan até a 5ªh, com intervalos de 15 minutos entre as avaliações, após a 5ªh todos os grupos sofreram eutanásia.

Análise histomorfológica

A eutanásia para a análise histológica foi realizada 101 horas após a indução da artrite, a inflamação induzida por zymosan atingiu o pico entre os dias 1 e 7. Após a eutanásia, os tecidos da região talocrural foram coletados, cortados em seções e fixados em formaldeído tamponado a 10%. Depois de desidratados em concentrações crescentes de álcool e imersos em xilol, os espécimes foram incorporados em parafina. As seções de 6 µm de espessura foram coradas com hematoxilina e eosina, seguindo para a montagem das lâminas para visualização em microscópio de luz (NOVA[®]). Os escores utilizados para a avaliação da cartilagem foram baseados no estudo de Chen et al.¹⁰, escore zero = sinóvia normal; 1 = hipertrofia da membrana sinovial e infiltrados celulares; 2 = pannus e erosão da cartilagem; 3 = grande erosão da cartilagem e osso subcondral; e 4 = perda de integridade articular e anquilose.

Todos os experimentos foram realizados de acordo com o Guia para Cuidados e Uso de Animais de Laboratório (*National Institute of Health*, Bethesda, MD, USA) e foram aprovados pelo Comitê de Ética em Pesquisa da Universidade Federal do Piauí sob protocolo n° 406/17.

Análise estatística

Os resultados foram expressos como média ± E.P.M.. A significância estatística das diferenças entre os grupos foi determinada por análise de variância unilateral (ANOVA) seguida pelo teste de Student-Newman-Keuls. Para os escores histopatológicos foi realizado o teste de Kruskal-Wallis seguido pelo teste de Dunn. As diferenças foram consideradas significativas quando $p < 0,05$. Todas as análises foram realizadas usando GraphPad Prism versão 8.

RESULTADOS

A administração do zymosan causou redução significativa ($p < 0,05$) no limiar de dor nos animais (Figura 1). Na comparação entre os grupos, nenhum grupo apresentou valores retornando ao basal, o GL quando comparado ao GZ apresentou aumento significativo no limiar de retirada em todos os momentos da avaliação. Houve diferença significativa dos valores encontrados para GS comparados ao GZ, apresentando limiar de dor alterado e mostrando a efetividade da indução da artrite. O GD quando comparado ao GL não apresentou diferença estatística, mas quando comparado ao GZ apresentou diferença estatística em todos os momentos da avaliação (Tabela 1). Isso pode ser visto também na figura 1, em que o GZ apresentou redução significativa no limiar de dor ($p < 0,05$), enquanto os grupos GL e GD aumentaram o limiar de dor quando comparados ao grupo GZ.

A administração do zymosan na articulação causou aumento significativo ($p < 0,05$) dos escores no grupo GZ ($3,80 \pm 0,20$) em comparação com o grupo que recebeu apenas solução salina ($0,80 \pm 0,20$). A aplicação do laser (1 J/cm^2) na articulação com artrite reduziu os escores analisados ($1,20 \pm 0,20$) e apresentou diferença estatística quando comparado ao GZ ($3,80 \pm 0,20$). O grupo GD quando comparado ao GL não apresentou diferença estatística, mas quando foi comparado ao GZ apresentou diferença estatística (Figura 2).

O GZ apresentou alterações na estrutura da cartilagem, diminuição do espaço articular, descontinuidade da superfície e perda da con-

tinuidade com osso adjacente (Figura 3b) em comparação ao GS (Figura 3a). O GL mostrou efeito protetor, preservando a superfície da cartilagem (Figura 3c), reproduzindo resultados positivos semelhantes ao GD (Figura 3d).

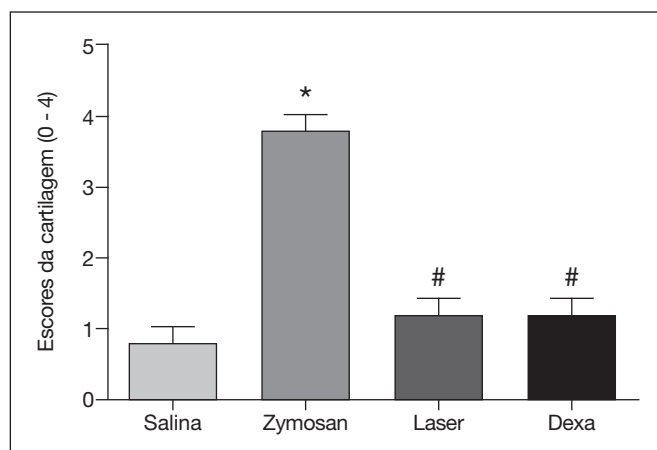


Figura 2. Escores da cartilagem. Os escores foram mensurados após a indução da artrite. O GL mostrou diferença estatística ($p < 0,05$) quando comparado ao GZ. Quando comparados o GD e o GL não houve diferença estatística. * $p < 0,05$ diferença estatística quando comparado ao GS e # $p < 0,05$ diferença estatística quando comparado ao GZ.

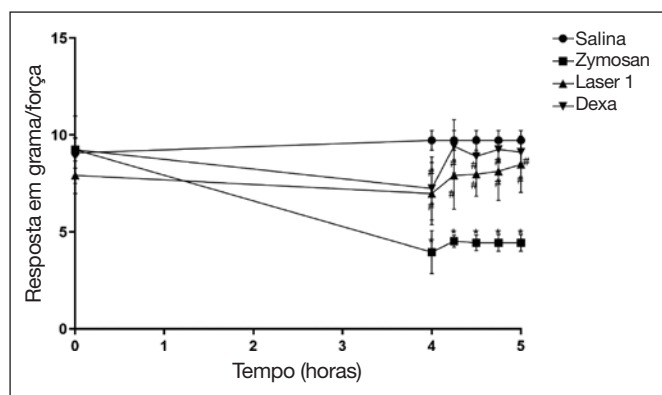


Figura 1. Avaliação da hiperalgesia induzida por zymosan. Os animais foram tratados com laser na dose de 1 J/cm^2 após a administração do zymosan na articulação. A avaliação foi realizada entre a quarta e quinta hora, em intervalo de 15 minutos. Os resultados foram comparados com o GC negativo; * ($p < 0,05$) diferença estatística quando comparado ao GS, # ($p < 0,05$) diferença estatística quando comparado ao GZ.

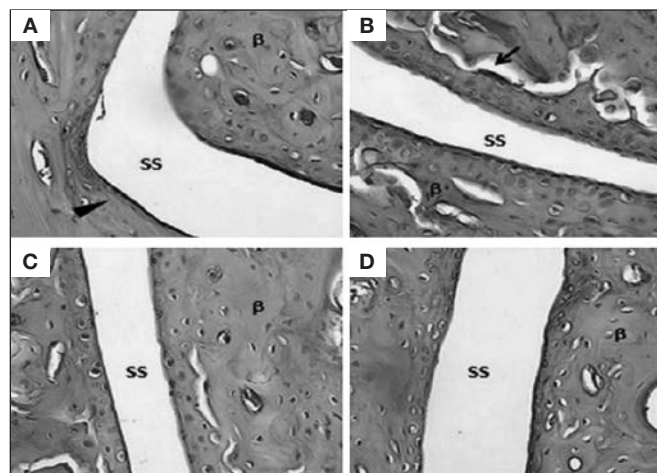


Figura 3. Região da articulação dos diferentes grupos. SS = espaço sinovial; β = osso. A) GS, demonstrando tecido cartilaginoso normal por seta e espaço sinovial (SS); B) GZ perda de continuidade (seta) com osso adjacente (β) e diminuição do espaço sinovial; o tratamento com o Laser 1 em C) reduziu as alterações histológicas causadas pelo zymosan, com preservação da superfície cartilaginosa e continuidade com osso adjacente (β); D) Tratamento com a dexametasona. O tratamento com laser melhorou para a dose de 1 J/cm^2 a pontuação da cartilagem em comparação com o GZ. Todas as fotomicrografias estão com ampliação original de 600x e coradas com hematoxilina e eosina.

Tabela 1. Valores observados para o teste de retirada do membro para os diferentes grupos

	AV1	AV2	AV3	AV4	AV5
GS	9,72 ± 0,22	9,72 ± 0,22	9,72 ± 0,22	9,72 ± 0,22	9,72 ± 0,22
GZ	3,96 ± 0,45*	4,52 ± 0,12*	4,44 ± 0,16*	4,44 ± 0,17*	4,44 ± 0,17*
GL	6,98 ± 0,65#	7,92 ± 0,71#	7,98 ± 0,46#	8,12 ± 0,61#	8,48 ± 0,59#
GD	7,24 ± 0,66#	9,42 ± 0,55#	8,90 ± 0,41#	9,26 ± 0,25#	9,12 ± 0,23#

* ($p < 0,05$) diferença estatística quando comparado ao GS, # ($p < 0,05$) diferença estatística quando comparado ao GZ. GS = grupo salina; GZ = grupo zymosan; GL = grupo laser; GD = grupo dexametasona, nos diferentes momentos de avaliação (AV). Dados apresentados em média e desvio-padrão.

DISCUSSÃO

Este estudo evidenciou que a utilização do laser de 1 J/cm² reduziu a hiperalgesia quando comparado ao GZ (Figura 1 e Tabela 1). Esse resultado corrobora o estudo¹¹, que avaliou a artrite na articulação temporomandibular do animal, os resultados demonstraram a ação do laser de baixa intensidade, reduzindo a hiperalgesia, avaliada pelo teste de Von Frey.

Estudo¹² descreveu que os comprimentos de onda de 670 nm e 830 nm produziram alteração na hipernocicepção em joelhos de ratos quando avaliados com pressão local, sendo que 670 nm mostrou redução precocemente. Quando a pressão foi realizada em região distal (região plantar), apenas 830 nm foram capazes de diminuir a hipernocicepção. Estudo¹³ observou que LEDs na faixa do vermelho (630 ± 10 nm) e infravermelho (850 ± 10 nm) foram eficazes em reduzir o quadro algico. Nos estudos citados houve redução do quadro algico, o que corrobora os achados do presente estudo, pois o tratamento com o laser de 1 J/cm² apresentou melhora significativa (p < 0,05) no quadro algico (Figura 1 e Tabela 1).

Nos cortes corados com hematoxilina, o grupo tratado com o laser de 1 J/cm² apresentou menor escore da cartilagem comparado ao GZ, evidenciando efeito positivo na degeneração articular (Figura 2). Esse resultado corrobora os dados do estudo¹⁴, que descreveu efeito positivo da laserterapia, apresentando aspectos menos graves na degradação articular.

Estudo¹⁵ em modelo de artrite utilizando fluência de 830 ηm mostrou capacidade de reverter lesões teciduais e, conseqüentemente, potencial para reverter a degeneração da cartilagem. Outros estudos utilizando comprimentos de onda entre 660 e 780 ηm descreveram efeitos reversivos na degradação da cartilagem, preservação da capsula articular e redução do edema¹⁶⁻¹⁸. Os resultados do presente estudo foram semelhantes, visto que o tratamento com o Laser mostrou efeito protetor na cartilagem após lesão causada pelo zymosan, com preservação da superfície cartilaginosa e continuidade com osso adjacente (Figura 3).

CONCLUSÃO

Os resultados do presente estudo mostraram que o comprimento de onda 904 ηm e dose de 1 J/cm² foram efetivos na redução da dor e apresentaram efeito protetor na morfologia da região articular, evidenciando o potencial clínico do laser para o tratamento da artrite, contudo, estudos a longo prazo são necessários a fim de investigar seus efeitos.

CONTRIBUIÇÕES DOS AUTORES

José Carlos Rapozo Mazulo-Neto

Análise estatística, Coleta de Dados, Conceitualização, Investigação, Metodologia, Redação - Preparação do original, Redação - Revisão e Edição, Software, Validação, Visualização

Luzeni Garcez Souza

Conceitualização, Metodologia, Redação - Preparação do original

Flavia Rafaella dos Santos Mazulo

Conceitualização, Metodologia, Redação - Preparação do original

Marcelo de Carvalho Filgueiras

Aquisição de financiamento, Gerenciamento do Projeto, Supervisão, Visualização

REFERÊNCIAS

- Cross M, Smith E, Hoy D, Carmona L, Wolfe F, Vos T, et al. The global burden of rheumatoid arthritis: estimates from the global burden of disease 2010 study. *Ann Rheum Dis.* 2014;73(7):1316-22.
- Vaz AE, Júnior WAF, Lazarski CFS, Do Carmo HF, Sobrinho RHM. Perfil epidemiológico e clínico de pacientes portadores de artrite reumatoide em um hospital escola de medicina em Goiânia, Goiás, Brasil. *Medicina.* 2013;46(2):141-53.
- Bao YK, Weide LG, Ganesan VC1, Jakhar I, McGill JB, Sahil S, et al. High prevalence of comorbid autoimmune diseases in adults with type 1 diabetes from the Health Facts database. *J Diabetes.* 2019;11(4):273-79.
- Tuncer T, Gilgil E, Kaçar C, Kurtaiş Y, Kutlay Ş, Bütün B, et al. Prevalence of rheumatoid arthritis and spondyloarthritis in Turkey: a nationwide study. *Arch Rheumatol.* 2017;33(2):128-36.
- Smolen JS, Landewé R, Bijlsma J, Burmester G, Chatzidionysiou K, Dougados M, et al. EULAR recommendations for the management of rheumatoid arthritis with synthetic and biological disease-modifying antirheumatic drugs: 2016 update. *Ann Rheum Dis.* 2017;76(6):960-77.
- Choudhary M, Kumar V, Malhotra H, Singh S. Medicinal plants with potential anti-arthritis activity. *J Intercult Ethnopharmacol.* 2015;4(2):147-79.
- Ruscitti P, Cipriani P, Masedu F, Romano S, Berardicurti O, Liakouli V, et al. Increased cardiovascular events and subclinical atherosclerosis in rheumatoid arthritis patients: 1 year prospective single centre study. *PLoS One.* 2017;12(1):1-17.
- Tim CR, Bossini PS, Kido HW, Malavazi I, von Zeska Kress MR, Carazzolle MF, et al. Effects of low level laser therapy on inflammatory and angiogenic gene expression during the process of bone healing: a microarray analysis. *J Photochem Photobiol B.* 2016;154:8-15.
- De Almeida P, Tomazoni SS, Frigo L, De Carvalho P de T, Vanin AA, Santos LA, et al. What is the best treatment to decrease pro-inflammatory cytokine release in acute skeletal muscle injury induced by trauma in rats: low-level laser therapy, diclofenac, or cryotherapy? *Lasers Med Sci.* 2014;29(2):653-8.
- Chen M, Su W, Lin X, Guo Z, Wang J, Zhang Q, et al. Adoptive transfer of human gingiva-derived mesenchymal stem cells ameliorates collagen-induced arthritis via suppression of Th1 and Th17 cells and enhancement of regulatory T cell differentiation. *Arthritis Rheum.* 2013; 65(5):1181-93.
- Desidera AC, Nascimento GC, Gerlach RF, Leite-Panissi CR. Laser therapy reduces gelatinolytic activity in the rat trigeminal ganglion during temporomandibular joint inflammation. *Oral Dis.* 2015;21(5):652-8.
- Karvat J, Kakihata C, Malanotte J, Pelissar D, Escher A, Bertolini, G. Redução da nocicepção articular induzida pela formalina em ratos tratados com laser de baixa potência 670 ou 830nm. *Medicina.* 2015;48(6):533-8.
- Panhoca VH, Lizarelli RZ, Nunez SC, Pizzo RA, Grecco C, Paolollo FR, Bagnato VS. Comparative clinical study of light analgesic effecton temporomandibular disorder (TMD) using red and infrared led therapy F. *Lasers Med Sci.* 2015;30(2):815-22.
- Lemos GA, Rissi R, De Sousa Pires IL, De Oliveira LP, De Aro AA, Pimentel, ER, et al. Low-level laser therapy stimulates tissue repair and reduces the extracellular matrix degradation in rats with induced arthritis in the temporomandibular joint. *Lasers Med Sci.* 2016; 31(6):1051-9.
- Felizatti AL, Do Bomfim, FRC, Bovo JL, et al. Efeitos da terapia a laser de baixa intensidade na organização da cartilagem articular em um modelo experimental de artrite microcristalina. *Lasers Med Sci.* 2019;34:1401-12.
- Carlos FP, de Paula Alves Silva M, de Lemos Vasconcelos Silva Melo E, Costa MS, Zamuner SR. Protective effect of low-level laser therapy (LLL) on acute zymosan-induced arthritis. *Lasers Med Sci.* 2014;29(2):757-63.
- Pan TC, Tsai YH, Chen WC, Hsieh YL. The effects of laser acupuncture on the modulation of cartilage extracellular matrix macromolecules in rats with adjuvant-induced arthritis. *PLoS One.* 2019;14(3):e0211341.
- Issa JPM, Trawitzki, BF, Ervolino E, Macedo AP, Lilje L. Low-intensity laser therapy efficacy evaluation in FVB mice subjects to acute chronic arthritis. *Lasers Med Sci.* 2017;32(6):1269-77.

