

Incidencia de Complicaciones Relacionadas al Masaje del Seno Carotídeo en 502 Pacientes Ambulatorios

Gustavo de Castro Lacerda^{1,2}, Roberto Coury Pedrosa², Renato Côrtes de Lacerda¹, Marcela Cedenilla dos Santos¹, Alfredo Teixeira Brasil¹, Aristarco Gonçalves de Siqueira-Filho²

Hospital Geral de Bonsucesso - Ministério da Saúde¹, Universidade Federal do Rio de Janeiro², Rio de Janeiro, RJ - Brasil

Resumen

Fundamento: El masaje del seno carotídeo (MSC) es una técnica simple, de bajo costo y con muchas indicaciones.

Objetivo: Determinar la seguridad del MSC en pacientes ambulatorios con alta prevalencia de enfermedad aterosclerótica y cardiopatía.

Métodos: Estudio transversal. Criterios de inclusión: pacientes ambulatorios con edad ≥ 50 años, orientados a realizar el electrocardiograma (ECG). Criterios de exclusión: individuos que no aceptaron participar de un estudio sobre la prevalencia de la respuesta cardioinhibitoria al MSC; pacientes con demencia; portadores de marcapaso; individuos con soplo carotídeo o historia de ACV o IAM en los últimos 3 meses. Se realizó el MSC en posición supina durante 10 segundos. Se consideraron complicaciones del MSC: la ocurrencia de arritmias sostenidas y el apareamiento de déficit neurológico, ya sea durante el MSC, ya sea en las 24 horas subsecuentes a su término.

Resultados: Se seleccionaron, de modo aleatorio, a 562 pacientes, de un total de 1.686 individuos con los criterios de inclusión. El total de 60 individuos presentaron criterios de exclusión. Los 502 pacientes restantes (el 52% varones, edad promedio de 65 años, el 69% cardiopatas y el 50% con enfermedad aterosclerótica) se sometieron a 1.053 MSC. La cantidad de dos pacientes presentaron complicaciones (0,4%; IC95%:0%-0,9%). Un varón de 71 años presentó monoparesia del brazo izquierdo con regresión completa en 30 minutos. Otro varón, de 56 años, presentó hemianopsia homónima izquierda, que retrocedió en 7 días.

Conclusión: La incidencia de complicaciones relacionadas al MSC resultó pequeña, particularmente cuando se consideró que la población sometida a la maniobra era anciana y con alta prevalencia tanto de cardiopatía estructural como de enfermedad aterosclerótica. (Arq Bras Cardiol 2009;92(2):78-83)

Palabras clave: Seno carotídeo, síncope, arritmias cardíacas/complicaciones.

Introducción

El masaje del seno carotídeo (MSC) es una técnica simple, de bajo costo, que se realiza en la cama del paciente. Es responsable de un número de complicaciones muy reducido, y requiere, para su realización, solamente un electrocardiógrafo y un médico familiarizado con el método¹. Las indicaciones diagnósticas y terapéuticas son diversas¹. En el campo de las indicaciones diagnósticas, se destaca la investigación de la hipersensibilidad del seno carotídeo (HSC) y de la denominada síncope del seno carotídeo (SSC)¹⁻³. Entre las indicaciones terapéuticas, se destaca, a su vez, la posibilidad de reversión de crisis de taquicardia paroxística supraventricular (TPSV)¹⁻³. Dicha reversión súbita de una crisis de TPSV - que se obtiene mediante la palpación abajo de la mandíbula -, es muy gratificante para el médico, además de ser también una

sorpresa agradable para el paciente, que se ve libre de las palpitaciones angustiantes, a través de una palpación "mágica". La gratitud y la admiración son sentimientos comúnmente expresados por los pacientes respecto al médico y suelen ser el inicio de una buena relación entre ambos. Sin embargo, en los últimos años, el MSC ha sido poco empleada tanto para reversión de las TPSV como con el objetivo de diagnosticar la HSC⁴. Parece existir un temor irracional respecto a sus riesgos, lo que disminuye la familiaridad con su utilización, así como también contribuye para el olvido de esta técnica.

Relatos de casos aislados parecen responsables de gran parte del temor excesivo e injustificado que implica la práctica del MSC. No hay un fundamento científico para que no se utilice el MSC bajo en función de su riesgo. En cinco grandes series de casos (Tabla 1), no se observó ninguna complicación cardiológica relacionada al procedimiento observado⁵⁻⁹. En estas series, la incidencia de complicaciones cerebrovasculares del MSC también se mostró pequeña, con variación entre el 1,7% y el 9%⁵⁻⁹.

El presente estudio es el primer trabajo realizado fuera del continente europeo con objeto de evaluar la incidencia de

Correspondencia: Gustavo de Castro Lacerda •

Rua Hadock Lobo, 369, Sl. 308, Estácio, 20260-131 - Rio de Janeiro, RJ - Brasil

E-mail: glacerda@cardiol.br

Artículo recibido el 08/03/08; revisado recibido el 22/04/08; aceptado el 28/04/08.

Tabla 1 - Estudios realizados con el objetivo de evaluar la seguridad del MSC

Autor, año, diseño del estudio	Técnica de realización del MSC y características de la población estudiada	Contraindicaciones al MSC adoptadas por los autores	Nº de pacientes Nº de MSC	Incidencia de complicaciones	Incidencia de complicaciones con secuelas
Munro 1994 ⁵ Retrospectivo	5 s de MSC en las posiciones supina y ortostática. Pacientes con síncope o caída inexplicados.	Soplo carotídeo, IAM reciente y arritmia ventricular maligna.	1.600 pacientes 5.000 MSC	4,4%*	1,25‰
Davies 1998 ⁶ Retrospectivo	5 s de MSC en las posiciones supina y ortostática. Pacientes con síncope, caída o vértigo inexplicados. Edad media 74 años.	Soplo carotídeo, IAM, ACV o AIT en los últimos 6 meses, arritmia ventricular maligna.	4.000 pacientes 16.000 MSC	2,8‰	0,5‰
Richardson 2000 ⁷ Prospectivo	5 s de MSC en las posiciones supina y ortostática. Pacientes con síncope, caída o vértigo inexplicados. Edad media 69 años. El 70% de los pacientes eran mujeres.	Soplo carotídeo, IAM, ACV o AIT en los últimos 3 meses, arritmia ventricular maligna y obesidad.	1.000 pacientes 3.805 MSC	9‰	1‰
Puggioni 2000 ⁸ Retrospectivo	10 s de MSC en las posiciones supina y ortostática. Pacientes con síncope. Edad media 63 años.	ACV previo †	1.719 pacientes 6.876 MSC ‡	1,7‰	Zero
Walsh 2006 ⁹ Retrospectivo	5 s de MSC en las posiciones supina y ortostática. Pacientes con síncope o caída inexplicados. Edad media 75 años. El 70% de los pacientes eran mujeres.	Soplo carotídeo o estenosis >50% por el Doppler, IAM, ACV o AIT en los últimos 3 meses, arritmia ventricular maligna y bradiarritmia sintomática.	2.392 pacientes 9.568 MSC ‡	2,1‰	1,3‰

* De los 7 pacientes con complicaciones, 2 presentaban contraindicaciones al MSC; ‡ número estimado, no fue publicado pelo autor; † no se consideró como contraindicación la presencia de soplo carotídeo.

complicaciones relacionadas al MSC en pacientes ambulatorios, con edad ≥ 50 años y alta prevalencia tanto de cardiopatía estructural como de enfermedad aterosclerótica.

Métodos

Diseño

Estudio transversal, realizado en el ambulatorio de cardiología del Hospital General de Bonsucesso (HGB), un hospital público de nivel terciario. Se reclutó a la población examinada durante el estudio a fin de evaluar la prevalencia y los predictores de la respuesta cardioinhibitoria al MSC¹⁰. Este estudio fue aprobado por el Comité de Ética en Investigación de la. Además de otros pacientes que, por solicitud de médicos de otras especialidades, clínicas o quirúrgicas, ya habían sido orientados para la realización del ECG, se seleccionaron, de modo aleatorio, a 562 pacientes ambulatorios con edad ≥ 50 años, y se los orientaron al registro del electrocardiograma (ECG), antes de la consulta cardiológica de rutina.

Se excluyeron del estudio a pacientes que no firmaron el formulario de consentimiento informado; individuos obesos; portadores de traqueotomía o con heridas en el cuello; pacientes con demencia; individuos con bradiarritmia sintomática; portadores de marcapaso definitivo y, por último, pacientes con historia de arritmia ventricular compleja. Se excluyeron también a pacientes con soplo carotídeo o cuyo Doppler de carótidas previo documentara estenosis carotídea $\geq 50\%$; individuos con historia de infarto agudo de miocardio (IAM) en los últimos 3 meses, así como aquellos con historia de accidente cerebrovascular (ACV) o ataque isquémico

transitorio (AIT) en los últimos 3 meses.

Se realizó el MSC en ambiente con desfibrilador cardíaco, marcapaso transcutáneo y todo material necesario para realizar resucitación cardiopulmonar. En todos los casos, el primer autor de este estudio fue el responsable por la realización del MSC.

Se realizó el MSC sólo en posición supina, primero en el lado derecho. Se efectuó una presión con movimientos longitudinales en el punto donde se palpa la máxima impulsión del pulso carotídeo, inmediatamente arriba del cartílago tiroideo y abajo del ángulo de la mandíbula, por un período de 10 segundos. En los casos sin complicación inmediata, se repitió el procedimiento luego de un minuto en el lado izquierdo.

Tras el término del MSC, se reevaluaron a todos los individuos, cuestionándolos sobre la presencia de síntomas. Antes de que fueran liberados, se orientó a los pacientes a que buscaran al primer autor de este estudio en persona en el Servicio del Corazón del HGB, o por teléfono, si surgieran dudas o complicaciones con relación al estudio o al MSC. A los individuos con complicaciones relacionadas al MSC se los identificaron y se los trataron en la sala de internación de cardiología del HGB.

Antes del inicio del estudio se definieron las complicaciones del MSC: la ocurrencia de arritmias ventriculares o supraventriculares sostenidas (con duración superior a 30 segundos o que necesitaran de intervención médica para su control); la ocurrencia de asistolia prolongada que exigiera maniobras de resucitación y también el surgimiento de déficit neurológico (ACV o AIT) durante el MSC o en las 24 horas subsecuentes al término del masaje.

Resultados

Descripción de la población

Durante el período de reclutamiento, se atendieron a 1.686 pacientes con edad ≥ 50 años, en la sección de electrocardiografía del ambulatorio del HGB. Se seleccionaron, de modo aleatorio, a 562 (el 33,3%). Se excluyeron a 60 pacientes del estudio (Fig. 1).

Se resumen las características de los 502 pacientes sometidos al MSC en la Tabla 2. El total de 52 pacientes presentaron respuesta cardiorinhibitoria al MSC (prevalencia: 10,4%; IC95%: 7,7%-13%). Se pueden encontrar las características de esos 52 pacientes y los predictores de la respuesta cardiorinhibitoria en artículo publicado en esta revista¹⁰.

La mortalidad y las complicaciones cardiológicas relacionadas al MSC resultaron nulas. La cantidad de dos pacientes presentó déficit neurológico (0,4%; IC95%: 0%-0,9%).

Un varón, de 71 años, hipertenso y dislipidémico, con historia de revascularización miocárdica quirúrgica el diciembre de 2005 y cuyo duplex scan de carótidas y vertebrales de esa época no mostraba lesiones significativas, presentó asistolia de 4.380 ms durante el MSC derecho. Se interrumpió la maniobra 9 segundos tras su inicio, cuando el paciente refirió "languidez y hormigueo" por todo el cuerpo. Menos de 1 minuto tras el término de la maniobra, se percibió la presencia de disartria con discreta disminución de la fuerza del miembro superior izquierdo. Se medicó el paciente con ácido acetilsalicílico; el disturbio en el habla retrocedió en menos de 5 minutos y la monoparesia desapareció en 30 minutos. Un nuevo duplex scan de carótidas demostró la presencia de irregularidades parietales difusas. Treinta días tras el MSC, el paciente permanecía asintomático y sin secuelas neurológicas (Fig. 2).

Otro paciente del sexo masculino, de 56 años, hipertenso, dislipidémico, con historia de IAM y cuyo ecocardiograma Doppler documentaba disfunción ventricular grave, se quejó de sensación de embriaguez que tuvo inicio 30 minutos tras el término del MSC. En el examen clínico, se identificó la presencia de hemianopsia homónima izquierda, sin ningún cambio motor, de la sensibilidad, o aún del equilibrio. Se medicó a este paciente con ácido acetilsalicílico y se lo internó

en la sala de internación de cardiología del HGB. La tomografía computarizada del cráneo confirmó la presencia de ACV isquémico (pequeño infarto en la región occipital derecha). Siete días tras el ictus, el paciente no presentaba ningún déficit en el campo visual. El duplex scan de las carótidas evidenció la ocurrencia de placa mixta con obstrucción del 50% de la luz de la rama interna de la carótida derecha; por su parte, el ecocardiograma Doppler confirmó la presencia

Tabla 2 - Características de los 502 pacientes sometidos al MSC

Edad promedio \pm DE / variación	65 \pm 9,6 / 50 a 93 años
Edad ≥ 65 años	254 (50,6%)
Sexo masculino	259 (51,6%)
Pacientes sanos	35 (6,9%)
Hipertensión arterial	380 (75,7%)
Diabetes	117 (23,3%)
Dislipidemia	270 (53,8%)
Tabaquismo	58 (11,6%)
Enfermedad coronaria conocida	238 (47,4%)
Historia de infarto de miocardio	166 (33,1%)
Revascularización miocárdica previa	113 (22,5%)
Fibrilación atrial	24 (4,8%)
Cardiopatía estructural	347 (69,1%)
Aterosclerosis coronaria, cerebrovascular o vascular periférica	253 (50,4%)
Enfermedad cerebrovascular conocida	13 (2,5%)
ECG normal	133 (26,5%)
Bloqueo de rama o bloqueo atrioventricular	66 (13,1%)
ECG inactividad eléctrica o con isquemia	110 (21,9%)
Uso de medicación cardiovascular	428 (85,3%)
Uso de medicación con efecto cronotrópico negativo	303 (60,4%)
Historia de síncope en el último año	41 (8,2%)
Historia de síncope o caída en el último año	71 (14,1%)
Respuesta cardiorinhibitoria al MSC	52 (10,4%)

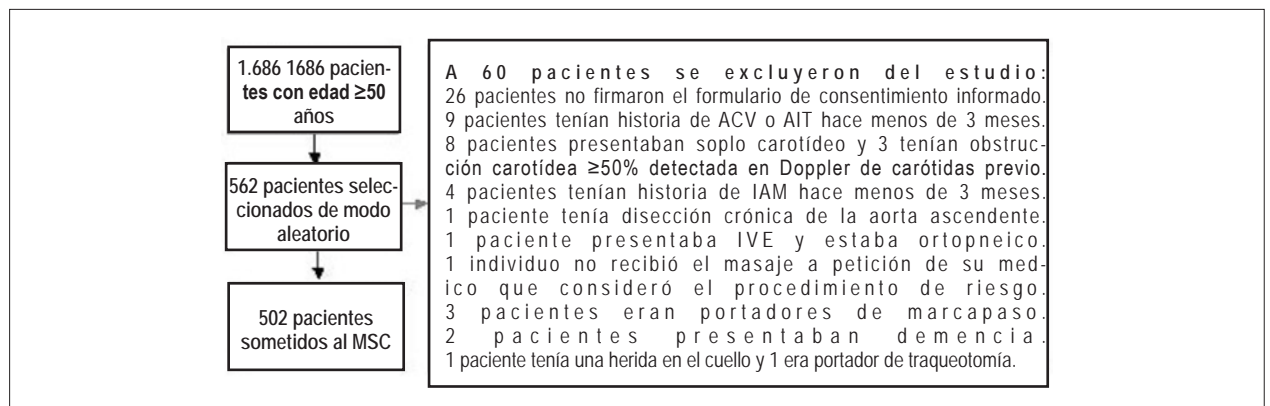


Fig. 1 - Selección de los 502 pacientes sometidos al MSC.

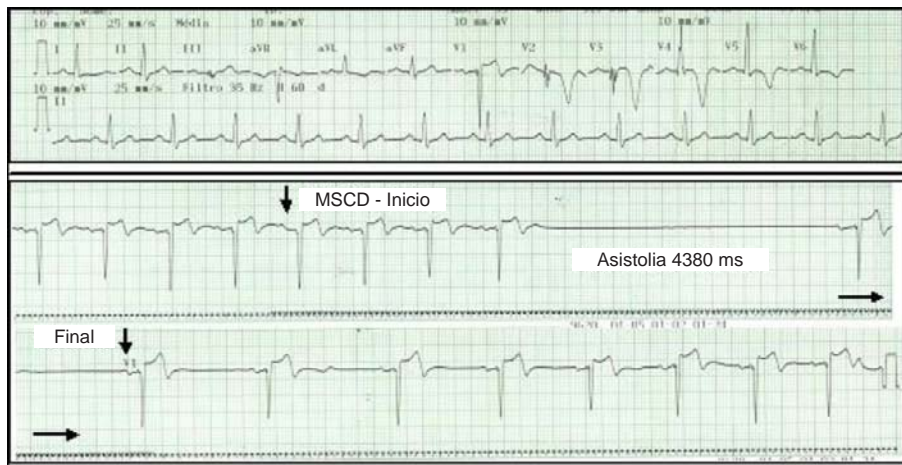


Fig. 2 - Electrocardiograma de un varón de 71 años que usaba estatina, ácido acetilsalicílico, diurético y betabloqueante. En el ECG, se verifican ritmo sinusal, FC de 75 bpm, bloqueo atrioventricular de 1º grado (PR de 220 ms) e inactividad eléctrica anteroseptal con ondas T invertidas de V2 a V6. El MSCD (derivación V1) provocó asistolia de 4.380 ms. Se interrumpió la maniobra 9 segundos tras su inicio, cuando el paciente refirió "languidez y hormigueo" por todo el cuerpo.

de disfunción ventricular grave, con consecuente indicación de una cineangiografía. Se realizó el procedimiento 14 días tras el MSC, lo que reveló lesión estenótica moderada en la arteria circunfleja. No había enfermedad aterosclerótica en la arteria descendente anterior ni en la coronaria derecha. Inmediatamente tras el cateterismo, se notó la ocurrencia de monoplejía del miembro superior izquierdo. Tras treinta días de la realización de la coronariografía, ese paciente presentaba fuerza normal en la región proximal del brazo con monoparesia de la mano izquierda (Fig. 3).

Discusión

Las complicaciones del MSC son bastante conocidas¹⁻³ y cabe al médico que realiza la técnica informar su indicación y sus riesgos. Se consideran extremadamente raras las complicaciones arrítmicas graves y amenazadoras para la vida¹⁻³. Dichas complicaciones son, en su mayoría, secundarias a los efectos del MSC sobre los nódulos sinusal y atrioventricular. La maniobra puede provocar períodos prolongados de asistolia, interrumpidos por latidos de escape, que raramente degeneran en arritmias más graves.

Se publicaron muchas series de casos sobre la seguridad del MSC⁵⁻⁹. En esos trabajos, se sometieron a más de 10 mil pacientes al MSC. Ninguna de esas series relató episodios de arritmia ventricular maligna o asistolia prolongada que necesitara intervención médica⁵⁻⁹. Sin embargo, se describieron casos aislados de pacientes que desarrollaron fibrilación ventricular¹¹. Esos casos motivaron recomendaciones para que se disponga el desfibrilador cardíaco en los sitios donde se realiza el procedimiento³.

Las complicaciones cerebrovasculares del MSC son muy temidas. Weiss y Baker relataron el primer caso en la década de 1930¹¹. En los años 1960, Lown y Levine¹, al presentar su experiencia con la técnica, refieren que sus complicaciones resultan extremadamente raras¹. Esos autores relatan haber

realizado la maniobra en miles de pacientes y describen solamente una complicación: un episodio de parálisis facial que no dejó secuelas¹.

Se describieron otros casos aislados de pacientes con déficit neurológico provocado por el MSC¹¹. En muchas publicaciones no hay registro de la técnica empleada para estimulación del seno carotídeo. Es posible que, en ciertas ocasiones, la duración del masaje haya sido excesivamente larga y que, en algunas situaciones, el procedimiento haya sido realizado en pacientes que actualmente se considerarían portadores de contraindicaciones a la maniobra.

En el presente estudio, la mortalidad y las complicaciones cardíológicas relacionadas a la maniobra resultaron nulas. Dos pacientes presentaron déficit neurológico. Dicha incidencia de complicaciones (4%) no difirió de modo significativo en relación a la descrita en 5 grandes series de casos⁵⁻⁹ (Tab. 1). En esos estudios, se sometieron a 10.711 pacientes a aproximadamente 42 mil MSC y sólo 35 presentaron complicaciones (3,2 complicaciones neurológicas por mil pacientes)⁵⁻⁹. La incidencia de complicaciones con secuelas se mostró aún menor (0,74%)⁵⁻⁹.

Richardson et al⁷ consideran que el número de complicaciones descritas en algunas series pueda haber sido subestimado⁷. El diseño retrospectivo de 4 de ellas suscita dudas a ese respecto^{5,6,8,9}. Dicha diferencia en el diseño de los estudios, las características distintas de las poblaciones evaluadas y las disparidades entre las técnicas empleadas para realización del MSC pueden haber contribuido para que se alcanzara valores divergentes en la incidencia de complicaciones, que varió del 1,7% al 9%.

Cuando se realiza el MSC en adultos ancianos, dislipidémicos y portadores de enfermedad aterosclerótica, el riesgo de complicaciones neurológicas se muestra mayor. La posibilidad de infarto embólico es mayor en esa población. Teóricamente, el riesgo de complicaciones también sería mayor tanto en pacientes con enfermedad aterosclerótica intracraneal

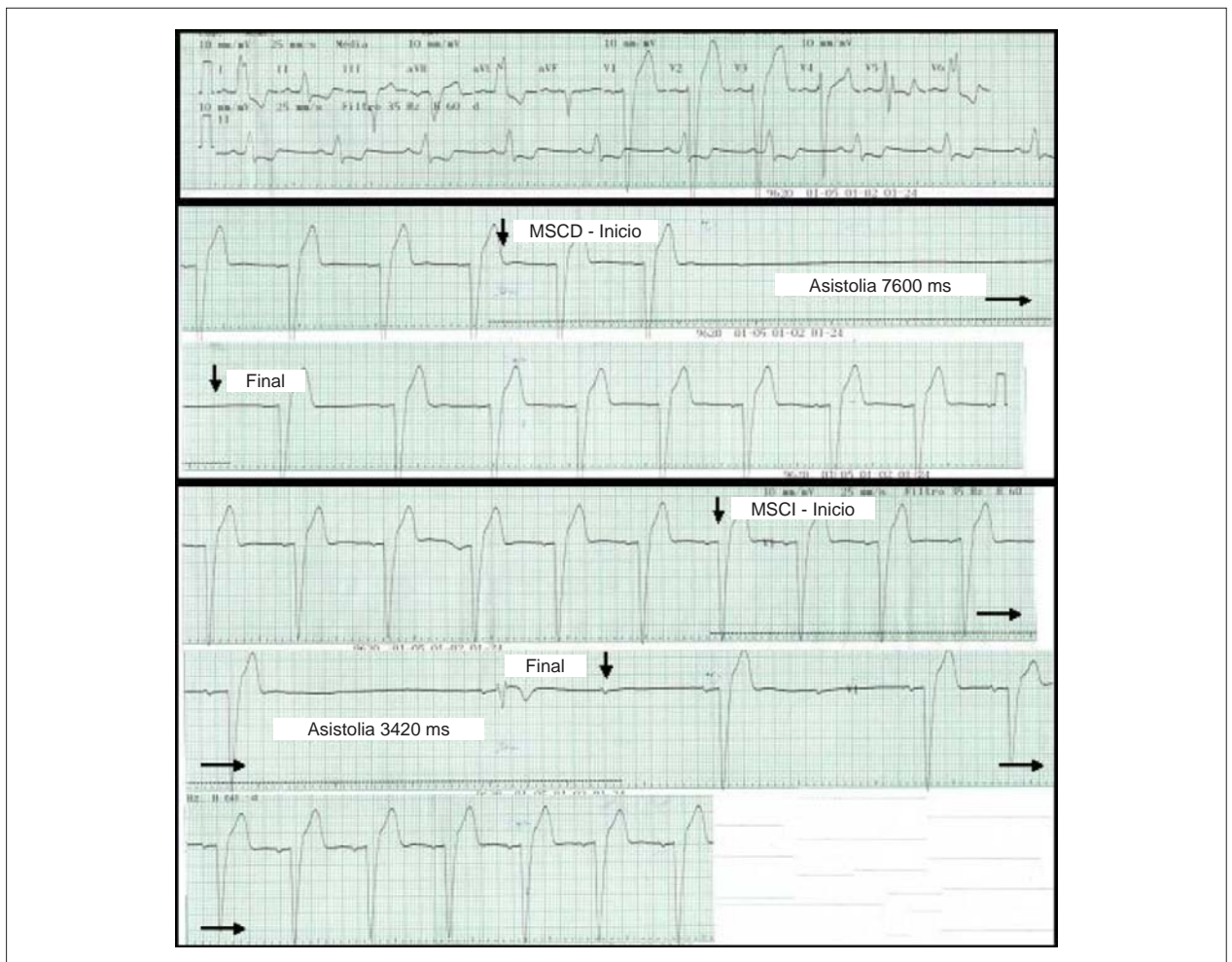


Fig. 3 - Electrocardiograma de un varón de 56 años que usaba de Captopril, diurético, nitrato, ácido acetilsalicílico, estatina y betabloqueante. El ECG demuestra ritmo sinusal, FC de 51 bpm y bloqueo de la rama izquierda. El MSCD (derivación V1) provocó paro sinusal con asistolia de 7.600 ms y presíncope. El MSCI, realizado 3 minutos tras el término del MSCD, provocó paro sinusal, bloqueo atrioventricular 2:1 con 1 latido de escape ventricular y asistolia de 3.420 ms asociada a la presíncope. Treinta minutos tras el término de la MSCI, se detectó la presencia de hemianopsia homónima izquierda.

como en aquellos con infartos lacunares previos. En estos individuos, un episodio de hipotensión arterial prolongada podría provocar anoxia cerebral y déficit neurológico⁹. Es posible que ese mecanismo haya actuado en la génesis de la complicación presentada por uno de los pacientes del HGB, paciente éste en el que el duplex scan de carótidas reveló apenas irregularidades parietales difusas. En el otro paciente, con placa mixta del 50% en la carótida interna derecha, la complicación cerebrovascular tuvo claramente origen embólico. En este individuo, la hemianopsia homónima a la izquierda apareció 30 minutos tras el término del MSC.

La presencia de déficit neurológico tardío puede provocar la subestimación de la verdadera incidencia de complicaciones del MSC. En el estudio de Davies y Kenny, la cantidad de 10 de los 11 individuos con complicación se identificó inmediatamente tras del término del MSC. No obstante, en uno de ellos el déficit neurológico se reveló sólo 2 horas después⁶. Tras la realización del MSC, se orientaron a los pacientes del HGB a entrar en contacto con el autor del presente estudio, en persona o por teléfono, en caso de nuevos

síntomas. Es improbable que pacientes con déficit neurológico tardío hayan buscado asistencia en otros hospitales, visto que la población asistida por el HGB tiene poco acceso a otros servicios de salud.

Se excluyeron del presente estudio a los pacientes con soplo carotídeo o cuyo duplex scan de carótidas previo documentara estenosis carotídea $\geq 50\%$. Es importante resaltar que la gran mayoría de los individuos no disponía de duplex scan de carótidas previo. Ese fue el caso del paciente que desarrolló hemianopsia homónima izquierda. Dicho individuo no sufría de soplo carotídeo y tampoco se había sometido a evaluación ultrasonográfica de las carótidas. La realización rutinaria del duplex scan de carótidas anterior al MSC, así como la exclusión de los pacientes con estenosis superior al 50% de la luz del vaso, tendría reducido en el 50% la incidencia de complicaciones observadas en el presente estudio. Sin embargo, la mayoría de los investigadores no preconiza la realización rutinaria del duplex scan de carótidas anterior al MSC^{2,3,5-9}.

Richardson et al¹⁴ demostraron que se puede considerar

el MSC un procedimiento seguro aun en los pacientes con lesión carotídea documentada por el duplex scan¹⁴. Los autores identificaron a 167 pacientes con caídas recurrentes o inexplicadas que sufrían de soplo carotídeo. Todos se sometieron a evaluación ultrasonográfica de las carótidas. Se excluyeron a 46 pacientes (28%) del estudio (34 con estenosis carotídea $\geq 70\%$, 4 con historia de ACV en los últimos 3 meses y 8 por otros motivos). Los 121 pacientes restantes se sometieron al MSC. En los 18 individuos con estenosis $\geq 50\%$ y $< 70\%$, se realizó el MSC exclusivamente en posición supina. Por su parte, en los pacientes con estenosis $< 50\%$, la maniobra se ejecutó de la manera habitual, es decir, en las posiciones supina y ortostática durante 5 segundos. Ningún de los 121 pacientes que se sometieron al MSC desarrolló déficit neurológico persistente⁴.

Conclusión

En el estudio del HGB, la realización del duplex scan de carótidas precediendo al MSC, así como la exclusión de los pacientes con estenosis superiores al 50%, tendría reducido la incidencia de complicaciones relacionadas al método. Sin embargo, aunque es procedimiento empleado de rutina, el duplex scan no habría sido capaz de evitar una de las dos complicaciones observadas. A su vez, el presente

estudio confirma la baja incidencia de complicaciones relacionadas al MSC, aun cuando éste se realiza fuera de centros de excelencia, o en pacientes adultos ancianos con alta prevalencia de cardiopatía estructural y enfermedad aterosclerótica.

Agradecimientos

Agradecemos a los colegas del Servicio del Corazón del Hospital General de Bonsucesso por el incentivo y aporte prestado durante la realización de este trabajo.

Potencial Conflicto de Intereses

Declaro no haber conflicto de intereses pertinentes.

Fuentes de Financiación

El presente estudio no tuvo fuentes de financiación externas.

Vinculación Académica

Este artículo forma parte de tesis de Maestría de Gustavo de Castro Lacerda, por la Universidad Federal del Rio de Janeiro.

Referencias

1. Lown B, Levine SA. The carotid sinus: clinical value of its stimulation. *Circulation*. 1961; 23: 766-89.
2. Guidelines on management (diagnosis and treatment of syncope – update 2004) The Task force on Syncope, European Society of Cardiology. *Europace*. 2004; 6 (6): 467-537.
3. Sociedade Brasileira de Cardiologia. Diretrizes para avaliação e tratamento de pacientes com arritmias cardíacas. *Arq Bras Cardiol*. 2002; 79 (supl 5): 1-50.
4. Disertori M, Brignole M, Menozzi C, Raviele A, Rizzon P, Santini M, et al. Management of patients with syncope referred urgently to general hospitals. *Europace*. 2003; 5 (3): 283-91.
5. Munro N, McIntosh S, Lawson J, Morley C, Sutton R, Kenny R. The incidence of complications after carotid sinus massage in older patients with syncope. *J Am Geriatr Soc*. 1994; 42: 1248-51.
6. Davies G, Kenny R. Frequency of neurological complications following carotid sinus massage. *Am J Cardiol*. 1998; 81: 1256-7.
7. Richardson D, Bexton R, Shaw F, Steen N, Bond J, Kenny R. Complications of carotid sinus massage – a prospective series of older patients. *Age Ageing*. 2000; 29: 413-7.
8. Puggioni E, Guiducci V, Brignole M, Menozzi C, Oddone D, Donato P, et al. Results and complications of the carotid sinus massage performed according to the “method of symptoms”. *Am J Cardiol*. 2002; 89 (5): 599-601.
9. Walsh T, Clinch D, Costelloe A, Moore A, Sheehy T, Watts M, et al. Carotid sinus massage – how safe is it? *Age Ageing*. 2006; 35 (5): 518-20.
10. Lacerda G, Pedrosa R, Lacerda R, Santos M, Perez M, Teixeira A, et al. Prevalência e preditores da resposta cardioinibitória à massagem do seio carotídeo em 502 pacientes ambulatoriais. *Arq Bras Cardiol*. 2008; 90 (3): 163-71.
11. Deepak M, Jenkins N, Davidson N, Bennett D. Ventricular fibrillation induced by carotid sinus massage without preceding bradycardia. *Europace*. 2005; 7 (6): 638-40.
12. Weiss S, Baker J. The carotid sinus reflex in health and disease: its role in the causation of fainting and convulsions. *Medicine*. 1933; 12: 297.
13. Beal F, Park S, Fisher M. Cerebral atheromatous embolism following carotid sinus pressure. *Arch Neuro*. 1981; 38: 310-2.
14. Richardson D, Shaw F, Bexton R, Steen N, Kenny R. Presence of a carotid bruit in adults with unexplained or recurrent falls: implications for carotid sinus massage. *Age Ageing*. 2002; 31: 379-84.