

## Caso 3/2009 - Homem de 75 anos de Idade com Insuficiência Cardíaca Devida a Infarto Anterior Extenso com Formação de Aneurisma Ventricular

Case 3/2009 - A 75 Years Old Man with Heart Failure After Myocardial Infarction and Ventricular Aneurysm

Gustavo Ken Hironaka, Rodrigo Barbosa Ésper, Luiz Antonio Machado Cesar, Cinthia Goulart Fernandes Dias, Wilson Mathias Jr., Jussara Bianchi Castelli

Instituto do Coração (InCor) HC-FMUSP, São Paulo, SP - Brasil

Um homem de 75 anos de idade procurou atendimento médico por hemoptise e mal estar geral.

O paciente apresentou dispnéia desencadeada por esforços moderados no final de abril. Uma semana depois do início dos sintomas, houve intensificação da dispnéia, que passou a ser desencadeada por esforços menores. Sofreu também episódio de síncope e, por esse motivo, procurou atendimento médico em serviço de emergência.

Duas semanas depois, procurou atendimento médico no InCor por piora da dispnéia e sensação de sufocamento no tórax.

O exame físico (10/05/2008) revelou pulso a 88 bpm e pressão arterial de 90/60 mmHg. O exame dos pulmões revelou estertores em bases pulmonares. O restante do exame físico não revelou outras alterações.

O eletrocardiograma (10/05/2008) revelou ritmo sinusal; frequência cardíaca a 88 bpm; intervalo PR de 203 ms; duração do QRS de 68 ms; baixa voltagem de QRS no plano frontal; áreas eletricamente inativas anterior extensa e de parede inferior; e supradesnivelamento de segmento ST de  $V_1$  a  $V_6$  e em I aVL, com ondas T positivas de  $V_1$  a  $V_6$  (figura 1).

Os exames laboratoriais (10/05/2008) revelaram glicemia de 94 mg/dl; uréia de 43 mg/dl; creatinina de 1,07 mg/dl; sódio de 137 mEq/l; potássio de 4,5 mEq/l; hemoglobina de 12,6 g/dl; leucócitos em  $6.500/\text{mm}^3$ ; plaquetas em  $286.000/$

$\text{mm}^3$ ; INR de 1,1; TTPA (relação paciente/controle) de 1,12; CKMB de 6,46 ng/ml e troponina de 6,27 ng/ml.

A radiografia de tórax (10/05/2008) revelou cardiomegalia às custas do ventrículo esquerdo.

O ecocardiograma (14/05/2008) revelou aumento do átrio esquerdo (45 mm). A fração de ejeção do ventrículo esquerdo foi de 20%. Foram diagnosticadas acinesia dos segmentos septal e anterior do ventrículo esquerdo e sinais sugestivos de trombos intracavitários na região apical, medindo  $2,4 \times 5$  mm, fixo, e outro móvel no segmento septal médio com  $1,0 \times 0,7$  mm. Havia discreto derrame pericárdico. A pressão de artéria pulmonar foi estimada em 30 mmHg.

A cineangiogramiografia (14/05/2008) revelou oclusão do ramo interventricular anterior da artéria coronária esquerda, lesão de 90% na emergência do primeiro ramo diagonal e lesão de 70% no primeiro ramo marginal esquerdo; também havia irregularidades na artéria coronária direita. Foi tentada a angioplastia do ramo interventricular anterior. Contudo, a corda-guia não ultrapassou a lesão e foi realizada a angioplastia no primeiro ramo diagonal com cateter-balão.

O paciente recebeu alta hospitalar (20/05/2008) com prescrição diária de AAS 100 mg, carvedilol 12,5 mg, enalapril 10 mg, espironolactona 25 mg, sinvastatina 20 mg e warfarina 5 mg.

O indivíduo evoluiu com dispnéia desencadeada por esforços moderados, e três dias depois apresentou dispnéia mesmo em repouso. Na manhã do dia seguinte, apresentou episódio de desconforto precordial, acompanhado de sudorese profusa e náusea com 30 min. de duração. Procurou atendimento médico no InCor sete horas depois do início da dor.

O exame físico (24/05/2008) revelou um paciente em estado geral regular, taquipneico (22 incursões por minuto), com frequência cardíaca a 84 bpm e pressão arterial de 120/90 mmHg. Não havia aumento da pressão venosa jugular. A semiologia pulmonar revelou estertores crepitantes nos dois terços inferiores de ambos hemitórax. A semiologia cardíaca foi normal. O exame do abdome não revelou alterações; não havia edema de membros e os pulsos eram palpáveis e simétricos.

O eletrocardiograma (24/05/2008) revelou ritmo sinusal; frequência de 75 bpm; intervalo PR de 200 ms; duração do QRS de 80 ms; baixa voltagem do QRS no plano frontal; área

### Palavras-chave

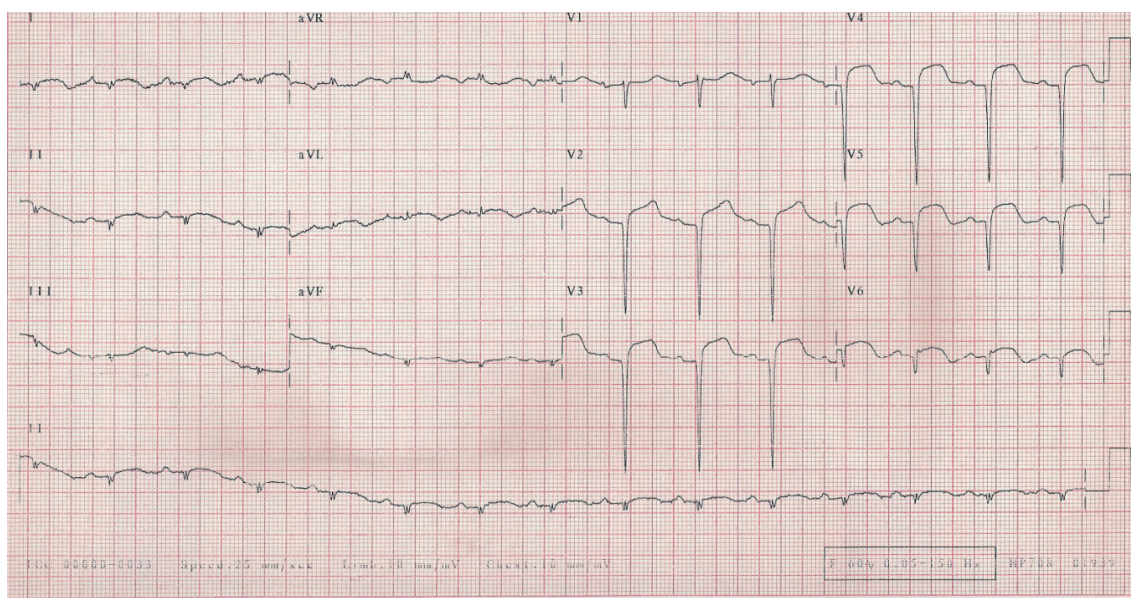
Aterosclerose, infarto agudo do miocárdio, insuficiência cardíaca, aneurisma cardíaco.

Editor da Seção: Alfredo José Mansur (ajmansur@incor.usp.br)

Editores Associados: Desidério Favarato (dclfavarato@incor.usp.br)  
Vera Demarchi Aiello (anpvera@incor.usp.br)

Correspondência: Vera D. Aiello •

InCor - Av. Dr. Enéas de Carvalho Aguiar, 44 - 05403-000 - São Paulo, SP  
E-mail: anpvera@incor.usp.br

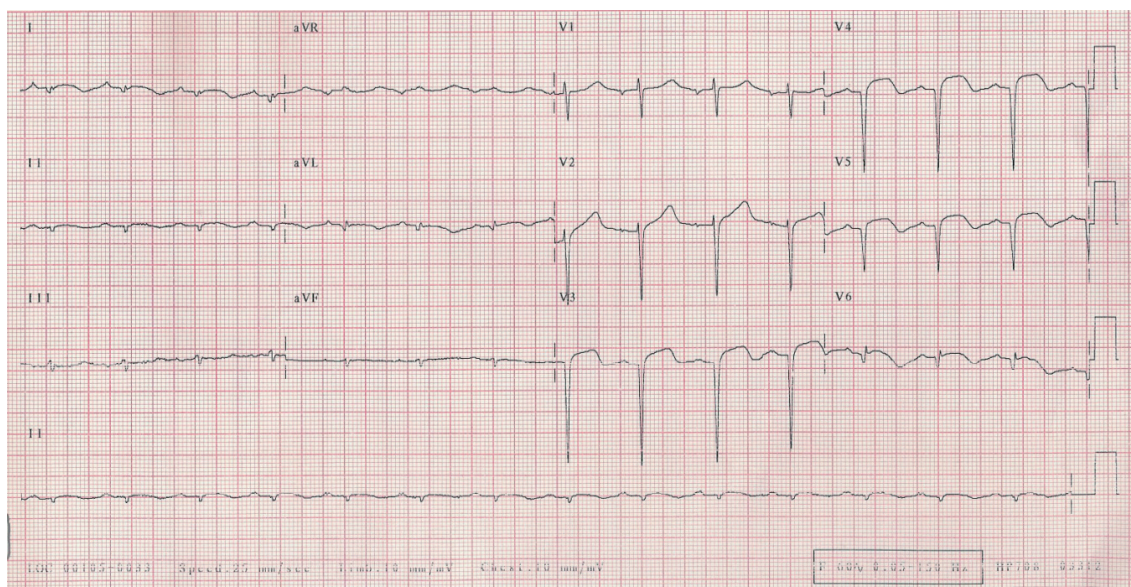


**Fig. 1** - ECG - baixa voltagem dos complexos QRS no plano frontal, área eletricamente inativa anterior extensa e de parede inferior e supradesnivelamento de segmento ST em I, aVL e de V<sub>1</sub> a V<sub>6</sub>.

eletricamente inativa anterior extensa e supradesnivelamento de segmento ST de V<sub>1</sub> a V<sub>6</sub> e I e aVL, com ondas T positivas nas mesmas derivações (figura 2).

A radiografia de tórax (24/05/2008) revelou congestão pulmonar.

Os marcadores de necrose miocárdica foram normais. Houve melhora da dispnéia e do exame físico, com discretos estertores remanescentes em bases pulmonares depois da administração de diurético. O paciente recebeu alta hospitalar no dia seguinte, com acréscimo de 40 mg de



**Fig. 2** - ECG - área eletricamente inativa anterior extensa e de parede inferior, persistência de supradesnivelamento sugerindo formação de aneurisma em região anterolateral e apical de ventrículo esquerdo.



## Correlação Anatomo-Clínica

furosemida à medicação já em uso (25/05/2008), para seguir tratamento ambulatorial.

O paciente retornou ao hospital um mês após esse atendimento com tosse, hemoptise e mal-estar geral. Negou hematêmese ou melena.

O exame físico (23/06/2008) revelou o paciente em estado geral regular, descorado ++/4+, desidratado +/4+, com frequência cardíaca de 80 bpm, pressão arterial de 86 / 48 mmHg, estertores pulmonares finos difusos em ambos os hemitórax. Não havia alterações na semiologia cardíaca ou abdominal. Também não havia edema de membros ou sinais de trombose venosa profunda em membros inferiores.

Foi feito o diagnóstico de choque hipovolêmico devido a sangramento pelo uso de warfarina, e administrados três unidades de plasma fresco, 10 mg de fitomenadiona e 250 ml de solução salina 0,9%.

O eletrocardiograma (23/06/2008) revelou ritmo sinusal; frequência cardíaca de 75 bpm; intervalo PR de 200 ms; QRS de 80 ms; baixa voltagem de complexos QRS no plano frontal; área eletricamente inativa anterior extensa e provável área eletricamente inativa em parede inferior; além da persistência do supradesnivelamento em derivações  $V_3$  a  $V_6$  e I e aVL (figura 3).

A radiografia de tórax (23/06/2008) revelou congestão pulmonar e derrame pleural em ambos os hemitórax. A tomografia do tórax (23/06/2008) revelou derrame pleural bilateral, mais acentuado à direita, atelectasia em lobo inferior direito e infiltrado alveolar em pulmão esquerdo.

Horas depois da internação o paciente apresentou taquicardia, dispnéia, sudorese e hipotensão (pressão arterial

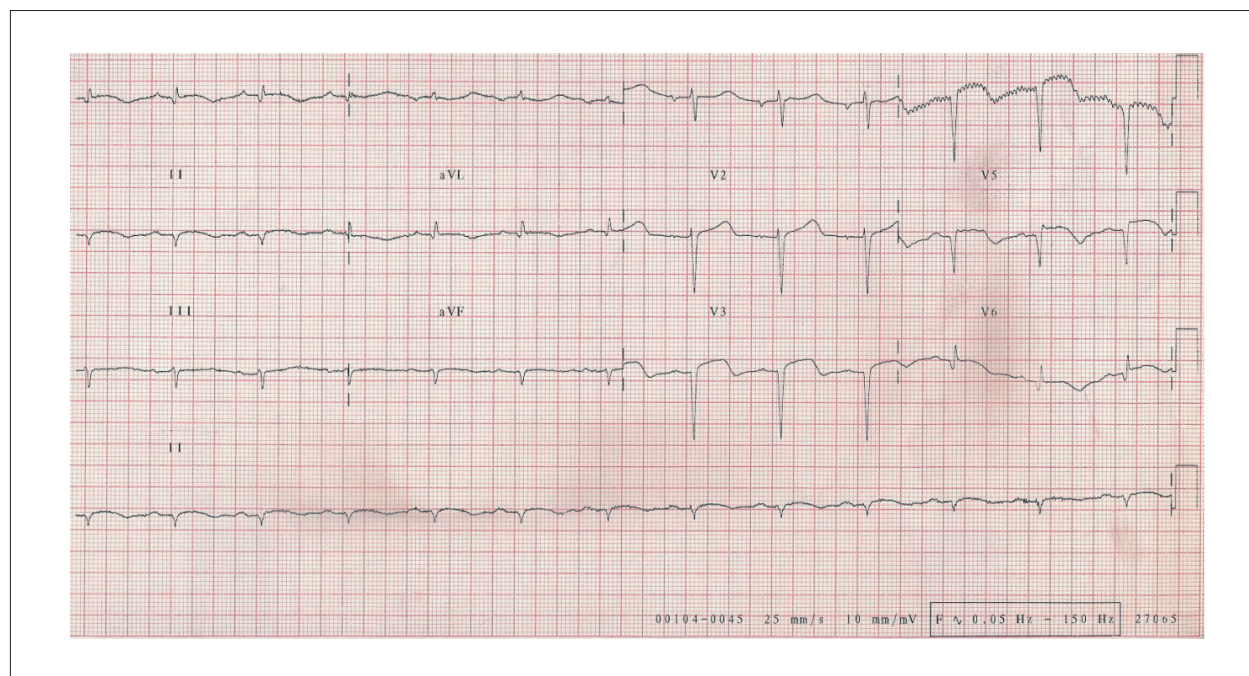
de 80/50 mmHg). Inicialmente, a taquicardia demonstrou QRS estreito. Na evolução, o paciente apresentou taquicardia com QRS largo, que degenerou para fibrilação ventricular, sendo então submetido à cardioversão elétrica, com 200 J, seguidos de 360 J por duas vezes, recuperando o ritmo sinusal.

O paciente recebeu intubação orotraqueal para suporte respiratório, e mesmo com administração de 300 mg de amiodarona, apresentou novas paradas cardiorrespiratórias com duração aproximada de 10 minutos cada.

Na tarde do mesmo dia, o paciente apresentou parada cardíaca em assistolia revertida por manobras de ressuscitação; entretanto, apresentou taquicardia ventricular reentrante a despeito de novas administrações de amiodarona por via intravenosa. Na evolução, apresentou bradicardia intensa e teve implantado um marca-passo transvenoso subendocárdico em ventrículo direito.

Uma nova avaliação ecocardiográfica (25/05/2008) revelou aorta com 25 mm, átrio esquerdo com 50 mm, espessura de septo interventricular e parede posterior ventrículo esquerdo de 8 mm, diâmetro diastólico de ventrículo esquerdo de 73 mm e sistólico de 67 mm, com fração de ejeção de ventrículo esquerdo de 18%. Havia aneurisma médio-apical de ventrículo esquerdo. A pressão de artéria pulmonar foi estimada em 67 mmHg.

O paciente recebeu noradrenalina e dobutamina em altas doses, além de ceftriaxona e claritomicina. Entretanto, evoluiu com choque refratário e apresentou parada cardíaca em assistolia irreversível no quarto dia de internação (26.06.2008).



**Fig. 3** - ECG. Inalterado em relação aos anteriores, área eletricamente inativa anterior extensa e de parede inferior, persistência de supradesnivelamento sugerindo formação de aneurisma em região anterolateral e apical de ventrículo esquerdo.

## Comentários do ECG

O ECG é um método pouco específico para determinar o tamanho do infarto do miocárdio. Vários estudos mostram o quanto se erra quando o exame é usado para esse fim. Entre eles, Yusuf et al<sup>1</sup> revelaram que não houve correlação entre o número máximo de derivações com supradesnívelamento de ST, ou de ondas Q ou QS, e os níveis de CKMB<sup>1</sup>.

Contudo, existe uma situação na qual o ECG pode, com boa chance, identificar o infarto do miocárdio de grande extensão. É quando há áreas inativas nas derivações I, aVL e de V<sub>1</sub> a V<sub>6</sub>, acompanhadas de ausência de R ou R muito pequeno, geralmente inferiores a 5mV. Essa é a situação deste caso clínico, no qual o ECG demonstra o quão extensa é a área de necrose miocárdica.

**Dr. Luiz Antonio Machado Cezar**

## Comentários ecocardiográficos

Dada a alta prevalência de doença arterial coronária, a avaliação dos pacientes com suspeita de doença isquêmica é uma das indicações mais comuns da ecocardiografia, pois permite uma avaliação detalhada da função sistólica global e segmentar do ventrículo esquerdo, ambas com valor diagnóstico e prognóstico. Dados fundamentais para o tratamento correto do paciente são fornecidos pelo exame, e já está bem documentado o papel da ecocardiografia no setor de emergência para o diagnóstico precoce de infarto agudo do miocárdio em pacientes com eletrocardiogramas inconclusivos.

O ecocardiograma transtorácico, realizado dia 14/05/2008, revelou aumento de câmaras esquerdas (volume ventricular de 173 ml), espessura preservada e função sistólica diminuída à custa de aneurisma apical e acinesia em paredes septal (segmento médio) e anterior (segmento médio e basal). A fração de ejeção foi estimada em 20%. Os achados de Doppler foram compatíveis com a alteração do relaxamento. O ventrículo direito tinha função sistólica normal. Havia presença de calcificação do anel valvar mitral e insuficiência mitral de grau discreto. A valva aórtica apresentava sinais de fibrocalcificação discreta, com mobilidade preservada de suas válvulas. A valva tricúspide tinha aspecto e movimentação normais de suas cúspides e insuficiência de grau discreto. A pressão sistólica em artéria pulmonar foi estimada em 30 mmHg. Os seios aórticos, a aorta ascendente e o arco aórtico tinham diâmetros e fluxos normais. O pericárdio apresentava espessamento e derrame pericárdico discreto. Havia presença de sinais de contraste espontâneo no ventrículo esquerdo e dois trombos de dimensões (2,4 x 0,5 cm) e (1,0 x 0,7 cm) respectivamente, o primeiro fixo, em segmento apical do septo, e o outro móvel, em segmento médio da mesma parede.

Na evolução, foi realizado um novo ecocardiograma transtorácico, dia 25/06/2008, à beira do leito, após recuperação de parada cardiorrespiratória, com o paciente sob ventilação mecânica e em uso de drogas vasoativas. Em relação ao exame realizado anteriormente, houve significativo remodelamento ventricular esquerdo (281 ml) e o estudo Doppler e mapeamento com fluxo em cores demonstrou piora do grau das regurgitações valvares (insuficiência mitral

e tricúspide de grau moderadas), além de revelar hipertensão arterial pulmonar (pressão sistólica em artéria pulmonar estimada em 67 mmHg). Não houve progressão do nível de derrame pericárdico. Em relação ao comprometimento segmentar do ventrículo esquerdo, observou-se disfunção sistólica de grau acentuado (sem novas alterações de motilidade segmentar em relação ao exame prévio), apresentando sinais de contraste espontâneo de grau importante. Portanto, neste contexto clínico, a ecocardiografia foi essencial no diagnóstico e conduta do paciente em questão, revelando dados de disfunção ventricular com comprometimento segmentar de grau acentuado, presença de trombo em área aneurismática ou acinética e ausência de outras possíveis complicações pós-infarto agudo do miocárdio. Na sequência, afastou, ainda, a possibilidade de novo quadro isquêmico, associado ao episódio clínico de instabilidade hemodinâmica.

A ecocardiografia exerce papel crucial na estratificação de risco e avaliação prognóstica de pacientes portadores de doença arterial coronária, e por fim, na avaliação de complicações do infarto agudo do miocárdio. Os trombos do ventrículo esquerdo formam-se em regiões de estase do fluxo sanguíneo. As evidências de intensa redução da função ventricular global, de um aneurisma, de uma área acinética e o surgimento de um efeito de contraste espontâneo aumentam a probabilidade de formação de trombos no ventrículo esquerdo. Raramente, como na síndrome hipereosinofílica, pode-se detectar trombos ventriculares na ausência de uma alteração de motilidade segmentar. O trombo é identificado como uma área de ecogenicidade aumentada situada dentro da câmara ventricular, exibindo contorno côncavo (trombo laminar), acompanhando a curvatura do endocárdio, ou convexo, se projetando para o interior da câmara ventricular. O diagnóstico dos trombos apicais é otimizado por meio da utilização de um transdutor de 5 MHz, permitindo um delineamento nítido com o endocárdio. A ecocardiografia transesofágica raramente é necessária para esse fim, visto que o ápice está no campo distal do plano da imagem e frequentemente não é bem visibilizado por este método.

**Dra. Cinthia Goulart Fernandes Dias**  
**e Dr. Wilson Mathias Jr.**

## Aspectos clínicos

O caso em questão refere-se a um paciente de 75 anos, do sexo masculino, com quadro de dispnéia aos esforços progressiva, de início há cerca de dois meses. Apresentou também, durante a evolução clínica, alguns outros sintomas como hemoptise, síncope, desconforto precordial, sudorese e mal estar geral. Apesar da rápida evolução desde o início dos sintomas até o óbito (cerca de um mês), vários aspectos clínicos importantes serão discutidos.

O primeiro ponto a ser discutido diz respeito ao quadro clínico na apresentação inicial: dispnéia desencadeada aos esforços moderados progredindo em uma semana para dispnéia aos mínimos esforços. O paciente apresentou, no mesmo período, um episódio de síncope, motivo pelo qual procurou atendimento de urgência. Esses sintomas nos dirigem ao diagnóstico sindrômico inicial de insuficiência cardíaca aguda (ICA). Essa entidade é caracterizada pelo

## Correlação Anatomo-Clinica

aparecimento rápido ou gradual de sinais e sintomas de insuficiência cardíaca que resultam na necessidade de terapia em serviços médicos de urgência<sup>2</sup>. Devido às altas taxas de mortalidade e re-hospitalização relacionadas à insuficiência cardíaca aguda, publicou-se no ano de 2002 os primeiros estudos randomizados e placebo controlado sobre essa síndrome<sup>3,4</sup>. Até recentemente, os aspectos epidemiológicos de pacientes internados com diagnóstico de ICA, como características clínicas, estratégias de tratamento e desfechos clínicos, eram desconhecidos. Em 2005, com a publicação nos EUA de um grande registro nacional com mais de 100.000 pacientes internados com ICA, o estudo ADHERE, essas questões começaram a ser esclarecidas<sup>5</sup>. O exemplo do caso em questão nos mostra que o tratamento inicial do paciente foi direcionado com terapêutica voltada para insuficiência cardíaca congestiva, com diurético, digital e vasodilatador. Apesar do paciente já apresentar sintomas de extrema gravidade clínica e prognóstico ruim, como síncope por exemplo<sup>6</sup>, não há descrição de investigação adicional para as causas de insuficiência cardíaca aguda no momento do primeiro atendimento médico.

Após duas semanas desse primeiro atendimento, o paciente procurou o InCor devido à progressão dos sintomas de insuficiência cardíaca, como piora da dispnéia e sensação de sufocamento. Nesse momento, o exame físico revelou sinais de congestão pulmonar e hipotensão arterial, ambas as manifestações estando provavelmente relacionadas à disfunção cardíaca de ventrículo esquerdo de grau acentuado. O eletrocardiograma revelou áreas eletricamente inativas de paredes anterior extensa e inferior associadas ao supradesnivelamento do segmento ST de V1 a V6, D1 e aVL. Esse extenso acometimento eletrocardiográfico demonstrou que a etiologia de insuficiência cardíaca desse paciente era de origem isquêmica. A doença coronária é responsável pela etiologia de cerca de 60% a 70% dos casos de ICA, particularmente em pacientes idosos<sup>7</sup>. Os exames laboratoriais confirmaram o acometimento miocárdico com necrose muscular, havendo maior elevação proporcional de troponina em relação à CKMB. A radiografia de tórax revelou cardiomegalia à custa de aumento de ventrículo esquerdo. Nesse momento, fazia-se então o diagnóstico de infarto agudo do miocárdio (IAM) em evolução associado à insuficiência cardíaca (IC).

Foi solicitado ecocardiograma que revelou fração de ejeção de ventrículo esquerdo de 20% à custa de acinesia dos segmentos septal e anterior, além de sinais sugestivos de trombos intracavitários em região apical, tendo um desses trombos característica móvel. O exame apresentava ainda pressão de artéria pulmonar de 30mmHg e discreto derrame pericárdico.

Estava então confirmado o diagnóstico de infarto agudo do miocárdio em evolução com comprometimento extenso de ventrículo esquerdo, resultando em insuficiência cardíaca. Optou-se pela realização de uma abordagem invasiva para melhor estratificação clínica desse paciente através de cineangiocoronariografia. Esse exame demonstrou oclusão da artéria descendente anterior (DA), lesão obstrutiva de 90% em artéria diagonal (Dg) e uma lesão obstrutiva de 70% em artéria marginal esquerda (MgE). Foi tentada a angioplastia da artéria descendente anterior, porém sem sucesso. Dessa

forma, optou-se pela angioplastia com balão apenas da lesão da artéria diagonal.

A abertura de obstruções coronárias totais corresponde a aproximadamente 6% a 10% das angioplastias realizadas nos centros de hemodinâmica<sup>8</sup>. A abertura por angioplastia de oclusões coronárias totais, após ter-se esgotado o tempo máximo preconizado para reperfusão no IAM com supra do segmento ST (atualmente de 12 horas de evolução ou até 24 horas em casos selecionados), vem sendo objeto de discussão e estudo na literatura. Em dezembro de 2006, foi publicado o estudo OAT, que randomizou 2.166 pacientes para a realização de angioplastia de oclusão crônica (artéria culpada pelo infarto) versus tratamento clínico otimizado, de pacientes entre o 3º e o 28º dia pós IAM. Não houve diferença significativa entre os dois grupos em termos de redução de mortalidade, reinfarcto e disfunção miocárdica<sup>9</sup>. Alguns artigos publicados mais recentemente sugerem melhora da contratilidade miocárdica regional, principalmente quando o território revascularizado corresponde ao da artéria descendente anterior<sup>10,11</sup>.

Neste caso, a opção pela tentativa de revascularização do território da artéria descendente anterior provavelmente foi justificada pela grande área territorial isquêmica envolvida. Após o insucesso da angioplastia da DA, foi realizada angioplastia com balão da artéria diagonal e optou-se por manter o tratamento clínico da artéria marginal esquerda, por ser esta última um vaso com irrigação de menor extensão miocárdica.

No seguimento do caso, foram iniciados medicamentos para doença arterial coronária (DAC) e insuficiência cardíaca congestiva (ICC), além de anticoagulação oral. O paciente recebeu alta no décimo dia de internação hospitalar.

Atualmente, não existe consenso na literatura sobre o uso da antiagregação plaquetária dupla (AAS mais clopidogrel) concomitantemente à administração de anticoagulantes (cumarínicos) para pacientes pós IAM. Sabe-se que essa associação está relacionada a um maior risco de sangramento<sup>12</sup>. Não encontramos estudo prospectivo randomizado que tenha avaliado a associação dessas três medicações. As indicações para anticoagulação de pacientes após infarto agudo do miocárdio (por pelo menos três meses) seguem as recomendações das sociedades norte americanas de cardiologia (ACC/AHA): aneurisma ou trombo de ventrículo esquerdo; fração de ejeção de ventrículo esquerdo menor que 30%, associado ou não a sintomas de insuficiência cardíaca; antecedente de evento tromboembólico e fibrilação atrial crônica<sup>13</sup>.

Esse paciente possuía fração de ejeção inferior a 30%, além da presença de trombo intracavitário, estando a anticoagulação plena bem indicada neste caso.

Após quatro dias da alta hospitalar, o paciente retornou ao hospital apresentando queixa de desconforto torácico de duração de 30 minutos, associado à sudorese e náusea. O exame clínico revelou sinais de congestão pulmonar. Nesse momento, algumas hipóteses diagnósticas devem ser levantadas no ambiente da sala de emergência:

**Angina pós-infarto** - Suspeitada devido ao desconforto torácico que sugeria dor, provavelmente do tipo anginoso. Esta poderia ser justificada, neste contexto, por possível isquemia do território irrigado pela artéria marginal esquerda (MgE),



que sabidamente apresentava lesão obstrutiva e não fora revascularizada em outro momento, ou por reoclusão da artéria diagonal (Dg), que sofrera anteriormente angioplastia com balão, o que poderia, também, justificar isquemia miocárdica.

**Choque cardiogênico** - Neste caso, secundário à disfunção miocárdica pós-infarto anterior extenso. O paciente apresentava sinais clínicos e radiográficos de congestão. Sintomas de baixo débito cardíaco também estavam presentes como sudorese, desconforto torácico e náuseas. O paciente evoluiu com área de fibrose miocárdica anterior extensa, sendo que, muito provavelmente, o supradesnivelamento do segmento ST anterior mantido no eletrocardiograma poderia corresponder à área discinética (aneurisma) anterior. O aneurisma ventricular é fator que contribui ainda mais para a disfunção miocárdica e pode também ser foco de arritmias ventriculares.

**Complicação mecânica** - As principais complicações mecânicas no pós IAM são: insuficiência mitral aguda por rotura ou disfunção de músculo papilar (principalmente o músculo papilar anterolateral, que é irrigado pela artéria circunflexa e seus ramos); ruptura de parede livre de ventrículo esquerdo e comunicação interventricular<sup>14</sup>. Normalmente ocorrem do terceiro ao sétimo dia pós-infarto, apresentando-se com quadro clínico dramático, rapidamente progressivo e altas taxas de morbimortalidade.

**Pericardite pós-infarto** - Incide em aproximadamente 5% dos pacientes que foram submetidos à terapia de reperfusão miocárdica e 12% a 20% dos pacientes que não foram reperfundidos no IAM<sup>15,16</sup>. O diagnóstico pode ser suscitado na presença de dor sugestiva, associado à ausculta de atrito pericárdico e alterações eletrocardiográficas, como o supradesnivelamento do segmento ST que não respeita um único território arterial.

No caso em questão, os marcadores de necrose miocárdica foram negativos em tempo hábil. O paciente apresentou melhora significativa dos sintomas após medidas clínicas para insuficiência cardíaca congestiva (ICC), secundária à disfunção ventricular pós IAM, recebendo alta após 24 horas de internação hospitalar.

A disfunção ventricular observada após o infarto agudo do miocárdio (fração de ejeção menor que 30%) é o principal fator preditor de mortalidade em seis meses e em um ano pós IAM<sup>11,12</sup>. Nos estudos GISSI-Prevential Trial, TRACE Trial e MADIT II, a morte súbita foi maior em pacientes com disfunção miocárdica<sup>17-19</sup>.

Portanto, neste momento, apesar da compensação clínica observada no caso, devemos ter em mente que se trata de um paciente de alto risco de morte por causas arritmogênicas, choque cardiogênico e tromboemboligênicas.

O paciente voltou a procurar atendimento médico de urgência após cerca de um mês, com tosse, hemoptise e queda do estado geral. Apresentava também mucosas hipocoradas, desidratação e hipotensão arterial (PA = 86/48mmHg). Foi tratado inicialmente como choque hipovolêmico/hemorragico secundário a sangramento (hemoptise). Foi feita expansão volêmica e administrado plasma e vitamina K para reversão de provável intoxicação cumarínica. Realizou ECG que não demonstrou novas alterações. A radiografia de tórax era compatível com congestão pulmonar e a tomografia

computadorizada de tórax demonstrou derrame pleural bilateral além de infiltrado alveolar em pulmão esquerdo.

Algumas considerações podem ser feitas neste momento em relação ao caso. Os sintomas de tosse e escarro hemóptico apresentados pelo paciente na chegada ao hospital levantam a possibilidade de alguns diagnósticos diferenciais.

A hemoptise é causa comum de procura a atendimento em pronto socorro. Inicialmente devemos tentar diferenciar hemoptise verdadeira, que se origina das vias aéreas inferiores, de "pseudo-hemoptise", que pode ser originária das vias aéreas superiores ou trato gastrointestinal. Após a constatação de se tratar de uma hemoptise verdadeira, algumas hipóteses poderiam justificar esse achado no paciente em questão, como, por exemplo: Intoxicação por cumarínicos, congestão pulmonar, pneumonia e tromboembolismo pulmonar. Outras causas de hemoptise, como neoplasias, bronquiectasias, vasculites, malformações arteriovenosas, tuberculose, entre outras, não pareciam ser diagnósticos diferenciais para esse paciente, e por isso não serão comentadas.

A intoxicação por cumarínico, neste caso, pode ser uma hipótese diagnóstica inicial, pois não é incomum a presença de hemoptise em indivíduos com RNI alargado. Não havia hemoptise de grande monta, porém o paciente encontrava-se hipotenso. Exames para avaliar a hemostasia e coagulação devem sempre ser solicitados na suspeita de intoxicação cumarínica. Eventuais alterações devem ser corrigidas, como foi realizado no caso em questão.

A própria congestão pulmonar poderia ser a causa do escarro sanguinolento desse paciente, pois sabemos que o mesmo possuía função ventricular diminuída de forma acentuada. Porém, existe neste caso, uma dissociação entre ausculta pulmonar inicial, que não sugeria congestão importante, e a hipótese inicial de congestão pulmonar. A congestão posteriormente visualizada na radiografia e tomografia de tórax talvez fosse justificada pela carga volêmica e de plasma que o paciente recebeu no atendimento inicial.

A possibilidade de existir um foco pneumônico nesse paciente foi verificada em imagem da tomografia computadorizada de tórax. Isso poderia justificar um escarro hemoptóico, associado à tosse e a queda do estado geral. Deve-se lembrar que se trata de um indivíduo com função ventricular deprimida que poderia ter a pneumonia como fator de descompensação clínica e baixo débito cardíaco.

A hipótese diagnóstica de tromboembolismo pulmonar deve sempre ser aventada em indivíduos com quadro de dispnéia súbita ou de início recente, associada ou não a quadro de escarro hemoptóico e dor torácica. Esse paciente não possuía fatores de risco maiores para eventos tromboembólicos pulmonares - como neoplasia, trauma ou cirurgia ortopédica recente -, edema assimétrico de membros inferiores e estava supostamente em vigência de anticoagulação sistêmica efetiva, o que dificultaria, porém não afastaria por completo, a possibilidade de tromboembolismo pulmonar.

Na evolução clínica, o paciente apresentou instabilidade hemodinâmica, caracterizada por hipotensão, taquicardia e piora do padrão respiratório. Evoluiu com parada cardiorrespiratória, ritmo de fibrilação ventricular, que inicialmente foi revertida com desfibrilação com 200 J, seguido de dois choques de 360 J,

## Correlação Anatomo-Clínica

retornado a ritmo sinusal. Vale a pena considerar que a diretriz mais recente de suporte de vida avançado em cardiologia (ACLS) orienta que em casos de parada cardiorrespiratória com ritmo passível de choque (TV sem pulso ou FV), a realização da desfibrilação elétrica deve ser com energia inicial de 360J (em aparelho monofásico) e 200 J (em aparelho bifásico), seguida de dois minutos de ressuscitação cardiopulmonar com massagem e ventilação. A realização de uma nova desfibrilação após o ciclo de massagem e ventilação está indicada somente caso o ritmo seja TV sem pulso ou FV. Essa mudança ocorreu por que se demorava muito tempo para o início da massagem cardíaca externa, de acordo com o protocolo antigo, onde eram realizados inicialmente três desfibrilações sequenciais com 200, 300 e 360 J. Esse atraso no início das compressões cardíacas trazia prejuízo na perfusão de órgãos vitais durante a reanimação cardiorrespiratória. Portanto, atualmente são preconizados choques com carga alta de energia inicial e massagem cardíaca externa rápida (pelo menos 100 incursoes por minuto) e efetiva.

O paciente evoluiu com piora hemodinâmica significativa, sendo submetido à intubação orotraqueal, apresentando quatro paradas cardiorrespiratórias que foram revertidas ao longo do primeiro dia de internação hospitalar. Foi também necessário implante de marca-passo transvenoso após episódio de bradicardia sinusal. Foram administradas drogas vasoativas (noradrenalina e dobutamina) e antibioticoterapia específica para foco infeccioso pulmonar. Uma nova avaliação com uso de ecocardiograma confirmou a hipótese prévia de aneurisma de ventrículo esquerdo, mantendo disfunção acentuada de ventrículo esquerdo e aumento da pressão da artéria pulmonar para 67mmHg.

Esse ecocardiograma não descreveu qualquer alteração da parede lateral do ventrículo esquerdo, que é irrigada pela artéria circunflexa, dessa forma ficou menos provável a possibilidade de isquemia associada ao quadro clínico de instabilidade hemodinâmica e arritmias ventriculares apresentadas. Os marcadores de necrose miocárdica não estavam disponíveis na descrição.

O paciente evoluiu então com choque refratário, apresentando PCR em ritmo de assistolia não responsiva às manobras clínicas de ressuscitação realizadas.

Dessa forma, acreditamos que a provável causa de instabilidade hemodinâmica do paciente tenha sido o foco infeccioso pulmonar, que levou à descompensação clínica da insuficiência cardíaca e ao baixo débito cardíaco.

**Dr. Gustavo Ken Hironaka e  
Dr. Rodrigo Barbosa Éspier**

### Hipótese diagnóstica

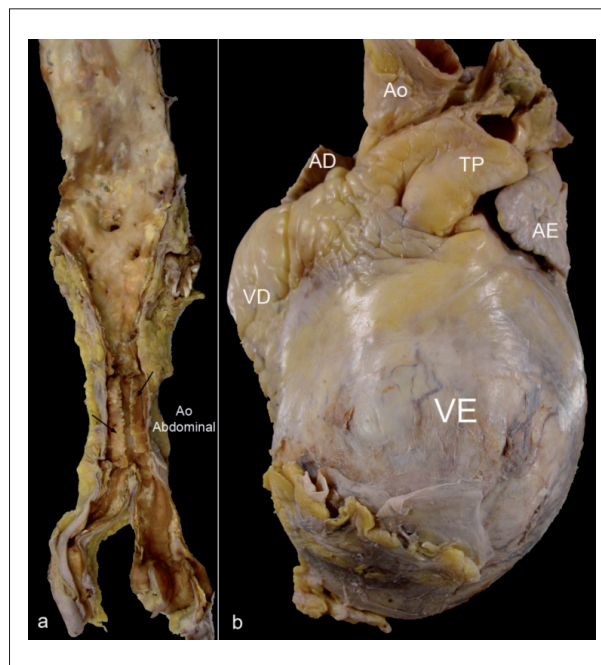
Assim, nossas hipóteses para a causa principal e para os outros diagnósticos que contribuíram para o óbito desse paciente foram: doença isquêmica do coração, com infarto agudo do miocárdico de grande extensão que causou insuficiência cardíaca e que se complicou com broncopneumonia e choque misto (séptico e cardiogêneo).

**Dr. Gustavo Ken Hironaka e  
Dr. Rodrigo Barbosa Éspier**

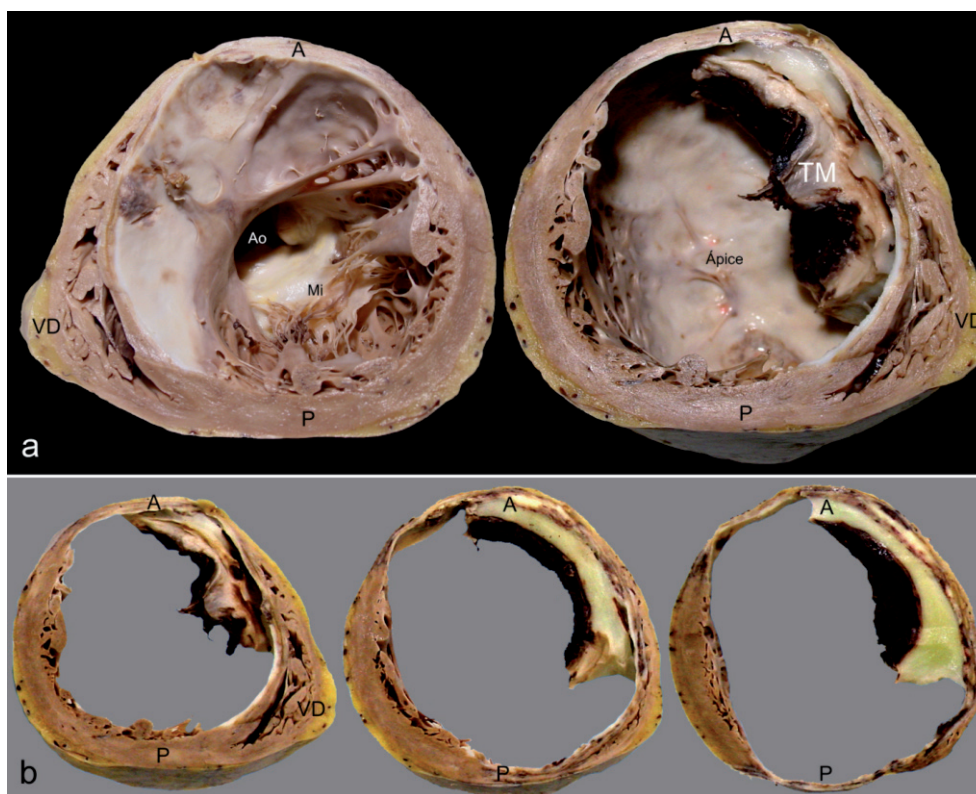
### Necropsia

Na necropsia, a aorta apresentava ateromasia moderada a intensa, com calcificação exuberante do seu setor abdominal. O coração era de forma globosa, à custa do ventrículo esquerdo (VE), região anterior (figura 4). Cortes transversais deste mostraram intensa dilatação aneurismática da cavidade do VE, resultante de extenso infarto transmural antigo do miocárdio na parede septal, ântero-septal, anterior e anterolateral, desde a base até o ápice, com extensa trombose mural; e também na parede inferior, a partir da altura mediana até o ápice, com comprometimento de cerca de 60% do músculo ventricular (figura 5). Apesar da presença de trombos cavitários, não detectamos tromboembolismo sistêmico. Na histologia, extensas áreas do tecido miocárdico estavam substituídas por fibrose. O pericárdio apresentava fibrose, com firme acolamento entre os folhetos parietal e visceral na projeção anterior do aneurisma ventricular. Havia sinais de insuficiência cardíaca congestiva representados por hidrotórax à direita e hidroperitônio, com cerca de 360 ml e 480 ml de líquido amarelo-citrino, respectivamente. A dissecação e estudo histológico das coronárias epicárdicas demonstraram lesões coronárias ateroscleróticas obstrutivas graves (figura 6).

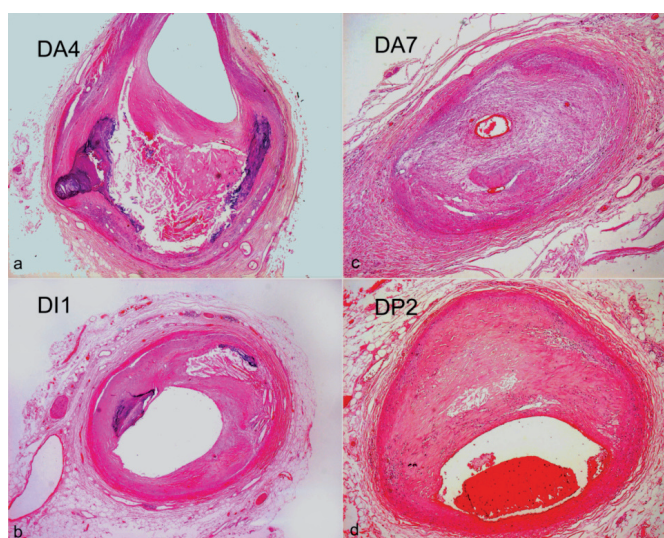
Nos pulmões, foram observadas alterações sugestivas de infecção pulmonar, caracterizada por: pleurite em organização, com aderências firmes e profundas entre folheto visceral e parietal do pulmão esquerdo; bronquite crônica agudizada, com intenso edema e hiperemia da mucosa



**Fig. 4 -** Imagens macroscópicas da aorta e vista frontal do coração. Em (a), note o setor abdominal aórtico com intensa calcificação, cuja placa intimal enrijecida (setas) descolou das demais camadas da parede. Em (b), o coração apresenta forma globosa devido à projeção aneurismática do ventrículo esquerdo (VE). No ápice, há aderência entre os folhetos pericárdicos. Ventrículo direito (VD). Tronco pulmonar (TP). Aorta (Ao). Aurículas esquerda (AE) e direita (AD).



**Fig. 5** - Imagens macroscópicas do coração em cortes transversais. Em (a), observamos o coração cortado ao meio, estando à esquerda a metade basal e à direita, a apical. Note a extensa cicatriz fibrosa esbranquiçada e o afinamento da espessura da parede ventricular. Valva aórtica (Ao) e mitral (Mi). Ventriculo direito (VD). Parede posterior (P) e anterior (A) do ventriculo esquerdo. Na metade apical podemos observar a trombose mural (TM) e, ao fundo, o ápice cujo tecido miocárdico está totalmente substituído por lâmina fibrosa esbranquiçada. Em (b), a metade apical foi fatiada, ressaltando a dilatação da cavidade esquerda e a extensão do comprometimento pelo infarto miocárdico.



**Fig. 6** - Histologia das coronárias em secções transversais demonstrando as lesões ateroscleróticas obstrutivas graves deste paciente. Em (a) e (b), observamos cortes do ramo interventricular anterior da artéria coronária esquerda (DA), no seu 4º. e 7º. cm. Em (c), vemos o 10. cm do ramo diagonal 1 (DI1) da artéria coronária esquerda. Em (d), vemos o ramo interventricular posterior (DP2) da artéria coronária direita. (coloração pela hematoxilina & eosina; objetiva de 2,5X em todas as imagens)



## Correlação Anatomo-Clínica

respiratória, desde ambos os brônquios-fonte até a periferia da árvore respiratória, com acentuação maior em pulmão esquerdo; bronquiectasia cilíndrica discreta em lobo inferior esquerdo; e, intensa congestão do parênquima pulmonar (os pulmões em conjunto pesaram 1.700g, sendo o normal em torno de 600g). Na histologia, estes apresentavam processo inflamatório interstício-alveolar com descamação epitelial exuberante e focos de exsudação protéica intra-alveolar. As pesquisas de bactérias, fungos e bacilos álcool-ácido-resistentes resultaram negativas. Assim, o estudo histológico não identificou o agente infeccioso, mas pelo padrão inflamatório a etiologia viral é uma possibilidade, embora não tenham sido observadas alterações citopáticas virais. Havia esplenite aguda, com baço pequeno, mas em padrão de “geléia de morango”, que se associa a quadros infecciosos, mas também, com menos exuberância, a infarto do miocárdio. Não havia neoplasia.

Fatores de risco para doença cardiovascular presentes na história clínica desse paciente foram tabagismo progressivo e hipertensão arterial sistêmica. À esta última associamos os achados de estado lacunar nos núcleos da base cerebral e arteriosclerose renal com nefrosclerose, sem falar na hipertrofia cardíaca mascarada pela dilatação, mas presente quando consideramos o peso total do coração, mesmo descontando o volume dos trombos (546 g).

No restante dos órgãos havia alterações de choque misto (principalmente cardiogênico, com componente séptico), sendo essa a causa morfológica imediata do óbito. Tais alterações eram representadas por: edema cerebral com leve herniação de amígdalas cerebelares; congestão pulmonar; necrose centro-lobular hepática submaciça; necrose tubular aguda renal; esteatonecrose pancreática com hemorragia intersticial difusa; e gastrite aguda com hemorragia multifocal na mucosa. Um achado de menor importância para o momento foi hiperplasia difusa da tireóide (38 g).

**Dra. Jussara Bianchi Castelli**

### Diagnósticos anatomopatológicos

Aneurisma ventricular esquerdo pós-infarto extenso do miocárdio; trombose mural em organização; insuficiência cardíaca congestiva; processo broncopneumônico pulmonar, com agente não definido; choque misto, mas principalmente cardiogênico, com lesão em múltiplos órgãos.

**Dra. Jussara Bianchi Castelli**

### Referências

1. Yusuf S, Lopez R, Maddison A, Maw P, Ray N, McMillan S et al. Value of electrocardiogram in predicting and estimating infarct size in man. *British Heart Journal* 1979;42:286-93
2. Gheorghide M, Zannad F, Sopko G, et al: Acute heart failure syndromes: current state and framework for future research. *Circulation* 2005;112:3958-68.

### Comentários

Paciente com antecedentes de hipertensão arterial sistêmica, tabagismo progressivo e infarto do miocárdio. A tabela 1 sumariza as complicações pós-infarto descritas na literatura<sup>20</sup>, três delas apresentadas pelo doente: aneurisma ventricular, trombose cavitária e insuficiência cardíaca congestiva. Infartos grandes, atingindo mais de 40% do ventrículo esquerdo, geralmente cursam com choque cardiogênico, que está associado a uma alta taxa de mortalidade (de quase 70%) e é responsável por dois terços das mortes hospitalares<sup>21</sup>. É admirável a extensão do infarto atingida no presente caso, sem que o paciente tivesse evoluído precocemente para o óbito, o que ocorreu pouco mais de um mês depois devido à associação com o quadro pulmonar complicando sua condição limítrofe.

**Dra. Jussara Bianchi Castelli**

**Tabela 1 - Complicações do infarto do miocárdio**

Agudas (2 semanas)	Crônicas
Arritmia	Arritmia
Muerte súbita	Muerte súbita
Denervación del miocardio no infartado conllevando la disfunción	
Shock cardiogénico	Shock cardiogénico
Pericarditis	Síndrome de Dressler
Ruptura	
Pared libre	
Septum interventricular	
Músculo papilar	
Insuficiencia mitral debido a:	Insuficiencia mitral debido a:
Músculo papilar	Músculo papilar
Ruptura	Disfunción/ Atrofia
Infarto	Separación espacial por aneurisma
Impulso disincronico	Dilatación del anillo
Insuficiencia cardiaca congestiva	Insuficiencia cardiaca congestiva
Aneurisma	Aneurisma
Trombosis mural	Trombosis mural
Tromboembolismo	Tromboembolismo

Reproduzido de: Silver MD, Gottlieb A, Schoen FJ, eds. *Cardiovascular Pathology*. 3ª Ed. New York: Churchill Livingstone; 2001: p.228.

3. VMAC Investigators: Intravenous nesiritide vs. nitroglycerin for treatment of decompensated congestive heart failure: A randomized controlled trial. *JAMA* 2002;287:1531-40.
4. Cuffe MS, Califf RM, Adams Jr. KF, et al: Short-term intravenous milrinone for acute exacerbation of chronic heart failure: a randomized controlled trial. *JAMA* 2002; 287: 1541-47.

5. Adams KF Jr, Fonarow GC, Emerman CL, LeJemtel TH, Costanzo MR, Abraham WT, Berkowitz RL, Galvao M, Horton DP, for the ADHERE Scientific Advisory Committee and Investigators. Characteristics and outcomes of patients hospitalized for heart failure in the United States: rationale, design, and preliminary observations from the first 100,000 cases in the Acute Decompensated Heart Failure National Registry (ADHERE). *Am Heart J*. 2005; 149: 209–16.
6. Olshansky B, Poole JE, Johnson G, Anderson J, Hellkamp AS, Packer D et al, for SCD-HeFT Investigators. Syncope predicts the outcome of cardiomyopathy patients: analysis of the SCD-HeFT study. *J Am Coll Cardiol*. 2008;51:1277-82.
7. Fox KF, Cowie MR, Wood DA, Coats AJS, Gibbs JSR, Underwood SR et al. Coronary artery disease as the cause of incident heart failure in the population. *Eur Heart J*. 2001;22:228–36
8. Hochman JS, Lamas GA, Buller CE, Dzavik V, Reynolds HR, Abramsky SJ et al. Coronary Intervention for Persistent Occlusion after Myocardial Infarction. *N Engl J Med* 2006; 355:2395-407.
9. Cheng ASH, Selvanayagam JB, Jerosch-Herold M, van Gaal WJ, Karamitsos TD, Neubauer S et al. Percutaneous Treatment of Chronic Total Coronary Occlusions Improves Regional Hyperemic Myocardial Blood Flow and Contractility: Insights From Quantitative Cardiovascular Magnetic Resonance Imaging. *J Am Coll Cardiol Interv*. 2008; 1:44-53.
10. Safley DM, House JA, Marso SP, Grantham JA, Rutherford BD. Improvement in survival following successful percutaneous coronary intervention of coronary chronic total occlusions: Variability by target vessel. *J Am Coll Cardiol Interv* 2008;1:295-302
11. Mehran R and Dangas GD. Revascularization of a chronically occluded left anterior descending artery: Is it worth all the effort? *J Am Coll Cardiol Interv* 2008;1:303-4.
12. Rothberg, MB, Celestin, C, Fiore, LD, Lawler E, Cook JR. Warfarin plus aspirin after myocardial infarction or the acute coronary syndrome: meta-analysis with estimates of risk and benefit. *Ann Intern Med* 2005; 143:241-50.
13. Antman EM, Hand M, Armstrong PW, Bates ER; et al. STEMI focused update. 2007 Focused update of the ACC/AHA 2004 Guidelines for the management of patients with ST-elevation myocardial infarction: a report of the American College of Cardiology/ American heart association Task Force on Practice Guideline. *J Am Cardiol* 2008;51:210-47.
14. Reeder GS. Identification and treatment of complications of myocardial infarction. *Mayo Clin Proc* 1995; 70:880-84
15. Tofler GH, Muller JE, Stone PH, Willich SN, Davis VG, Poole WK et al. Pericarditis in acute myocardial infarction: Characterization and clinical significance. *Am Heart J* 1989;117:86-92.
16. Spodick, DH. Safety of ibuprofen for acute myocardial infarction pericarditis. *Am J Cardiol*. 1986;57:896.
17. Marchioli R, Barzi, F, Bomba E, Chieffo C, Di Gregorio D, Di Mascio R et al. Early protection against sudden death by n-3 polyunsaturated fatty acids after myocardial infarction. Time-couse analysis of the results of the Gruppo Italiano per lo Studio della Sopravvivenza nell'Infarto Miocardio (GISSI)-Prevenzione. *Circulation* 2002;105:1987-903.
18. Moss AJ, Hall WJ, Cannom DS, Daubert JP, Higgins SL, Klein H, et al. for the Multicenter Automatic Desfibrillator Implantation Trial Investigators. Improved survival with an implanted defibrillator in patients with coronary desesa at high risk for ventricular arrhythmia. *N Engl J Med* 1996;335:1933-40
19. Torp-Pedersen, C, Kobler, for the TRACE Study GROUP. Effect of ACE inhibitor trandolapril on life expectancy of patients with reduced left-ventricular function after myocardial infarction. *Lancet* 1999;354:9-12.
20. Baroldi G. Myocardial cell death, including ischemic heart disease and its complications. In: Silver MD, Gotlieb A, Schoen FJ, eds. *Cardiovascular Pathology*. 3rd Ed. New York: Churchill Livingstone; 2001:226-35.
21. Schoen FJ. O Coração. In: Robbins/Patologia estrutural e funcional, 6a. edição, ed. Cotran, RS, Kumar, V & Collins, T. Philadelphia, Rio de Janeiro, Guanabara Koogan S.A., 2000. p. 496-506.