

Intoxicação por Propafenona: desde Choque Cardiogénico a Padrão de Brugada

Propafenone Overdose: From Cardiogenic Shock to Brugada Pattern

Julio Gil, Bruno Marmelo, Luís Abreu, Hugo Antunes, Luís Ferreira dos Santos, José Costa Cabral

Serviço de Cardiologia, Centro Hospitalar Tondela, Viseu - Portugal

Introdução

Propafenona é uma droga antiarrítmica classe IC, utilizada no tratamento de arritmias ventriculares e supraventriculares.¹⁻⁷ É principalmente um bloqueador de canal de sódio potente, mas também exibe atividades betabloqueadoras e bloqueadoras de canal de cálcio.^{4,6,7} A propafenona é capaz de induzir importantes mudanças de ECG, como o prolongamento do intervalo de PR, bloqueio atrioventricular do primeiro grau, aumento do QRS e intervalo QT, assim como taquicardia ventricular ou bradicardia.^{3,4} Pode estar associada a efeitos pro-arritmogênicos significativos, mesmo em doses terapêuticas.² Uma overdose fatal de propafenona costuma estar associada a anormalidades de condução, levando a assistolia ou dissociação eletromecânica. Os autores descrevem dois casos clínicos de intoxicação por propafenona com mudanças de ECG potencialmente fatais, mas com um resultado final favorável.

Relatório do Caso

Caso 1

Paciente do sexo feminino, 44 anos, sem histórico médico relevante. A paciente foi levada ao pronto-socorro após ingestão voluntária de 4500mg de propafenona. Ao ser trazida ao pronto-socorro, a paciente teve uma convulsão de curta duração, subsequentemente recobrando a consciência. Mediante sua chegada ao pronto-socorro, a doente desenvolveu uma Escala de Coma de Glasgow de 10 (GCS) (Olhos-3, Motor-5, Verbal-2), associado a bradicardia (55 bpm) e hipotensão (pressão sanguínea [PS] 85/30 mmHg). Sem outras alterações relevantes ao exame objetivo. Uma lavagem gástrica foi feita, com a remoção do que parecia ser resíduos de pílulas. As análises sanguíneas mostraram acidose metabólica. O ECG de entrada mostrou arritmia sinusal, com desvio do eixo para a direita, bloqueio incompleto de ramo direito (RBBB) e alterações inespecíficas da repolarização em DIII, V1 e V2. Após aproximadamente uma hora após o início do tratamento, a paciente sofreu uma convulsão tônico-clônica, devido a bradicardia extrema e alargamento do QRS. Infelizmente, devido

Palavras-chave

Antiarrítmicos; Propafenona; Arritmias Cardíacas; Bloqueadores dos Canais de Cálcio.

Correspondência: Julio Gil •

Av. Rei D. Duarte, lote 12, 3º Dto. CEP: 3500-643, Viseu - Portugal

E-mail: juliojilpereira@gmail.com; juliojilpereira@gmail.com

Artigo recebido em 16/09/2016; revisado em 30/09/2016; aceito em 03/11/2016.

DOI: 10.5935/abc.20180033

à urgência da situação e ao estado clínico da paciente, essas mudanças elétricas não puderam ser registradas através de um ECG de 12 derivações padrão. Ela foi medicada com atropina e benzodiazepina. Isso resultou em um estado comatoso (escala de Glasgow 3), piora da acidose metabólica e falha respiratória. A paciente foi entubada, colocada em ventilação mecânica contínua e levada para a Unidade de Tratamento Intensivo (UTI).

Mediante sua entrada na UTI, o monitoramento das tiras de ritmo revelou uma fibrilação atrial com atividade sinusal ocasional, em conjunto com um alargamento do intervalo de QRS (200 milissegundos). Três horas depois, o ritmo sinusal foi restaurado, e o intervalo QRS voltou aos valores normais, com um quase que completo desaparecimento do padrão RBBB. Nas primeiras 6 horas após a internação, houve uma estabilização progressiva hemodinâmica e clínica, permitindo um retiro gradual do suporte aminérgico e ventilatório. No segundo dia, a paciente estava consciente e hemodinamicamente estável. Ela recebeu alta após uma consulta psiquiátrica.

Caso 2

Paciente do sexo feminino, 56 anos, com histórico de fibrilação atrial e depressão severa, medicada com propafenona 150mg duas vezes ao dia, e duloxetine 60 mg uma vez ao dia. A paciente foi primeiro observada em um pequeno hospital comunitário, após ingerir voluntariamente 3000 mg de propafenona. Na referida instituição, mediante sua chegada, a paciente estava completamente acordada, e uma lavagem gástrica foi iniciada. Contudo, logo depois, ela desenvolveu uma convulsão clônica, seguida por dois episódios de parada cardíaca, devido a bradicardia extrema. A ressuscitação foi conseguida após menos de 2 minutos de suporte avançado de vida e administração de atropina. Após assegurar estabilidade hemodinâmica e elétrica, a paciente foi transportada para um hospital centralizado. Por ocasião da internação, ela estava bradicárdica (50 bpm), normotensiva (BP 139/89 mmHg), e com uma escala de Glasgow de 14 (Olhos 4, Motor 6, Verbal 4). Um ECG revelou um ritmo juncional, com um padrão de Brugada tipo 1 nas derivações V1 a V3 (Figura 2). A paciente foi internada na UTI para monitoramento. Após 24 horas de estabilidade clínica, hemodinâmica e elétrica, um novo ECG foi realizado, revelando ritmo sinusal e o desaparecimento do padrão de Brugada.

Discussão

A propafenona é um agente antiarrítmico Vaughan Williams de Classe IC e, deste modo, um bloqueador de canal de sódio

Relato de Caso

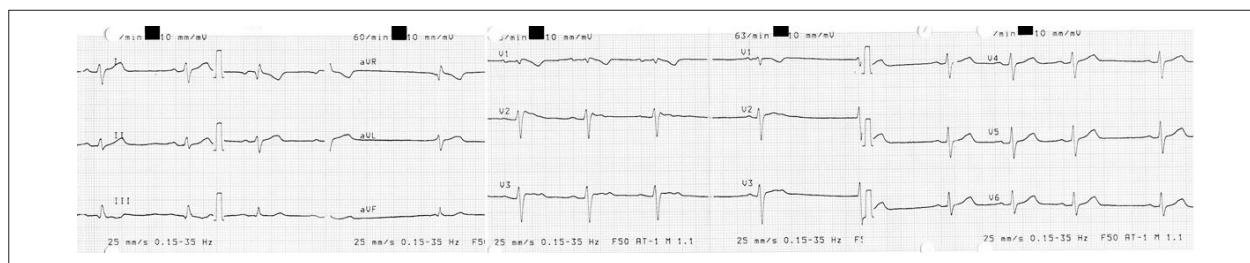


Figura 1 – ECG por ocasião da internação, no caso 1.

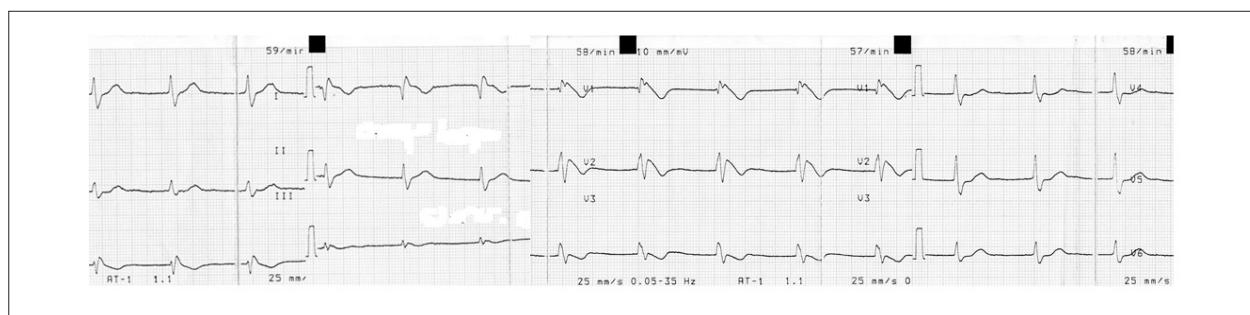


Figura 2 – ECG do segundo caso clínico, relevando um padrão de Brugada do tipo 1.

potente.^{1,3,4,6,7} Também exibe atividades betabloqueadoras e bloqueadoras de canal de sódio.^{4,6,7} Quase 100% da propafenona é absorvida. Contudo, por causa de um efeito de eliminação hepática por primeira passagem, sua biodisponibilidade é imprevisível.^{1,4} Propafenona é metabolizada em dois principais metabolitos: 5-hidroxi-propafenona e norpropafenona, em um processo geneticamente determinado pelo sistema de enzima CYP2D6.^{1,4} O tempo médio para eliminação da propafenona varia dependendo se o paciente é um metabolizador lento ou rápido.² Diversos sinais e sintomas clínicos têm sido associados com intoxicação por propafenona, que vão desde náusea e vômito até convulsões, comas, depressão respiratória e colapso cardiovascular (Tabela 1).⁴ A propafenona pode ser responsável por diversas mudanças em ECG, incluindo bradicardia sinusal, parada sinusal, fibrilação atrial, prolongamento do intervalo PR, anormalidades na condução intraventricular (alargamento de QRS e QT e bloqueio atrioventricular do primeiro grau), padrão de Brugada,⁸⁻¹¹ taquicardia ventricular, flutter ou fibrilação ventricular e parada cardíaca.^{1,4}

Os autores descrevem dois casos de ingestão voluntária de propafenona, ambos com resultados bem-sucedidos. Não há tratamento específico. Uma lavagem gástrica tempestiva foi tentada em ambos os casos. Quando realizada imediatamente, a lavagem gástrica é o único modo eficaz de se eliminar doses excessivas de propafenona.^{1,3}

Em ambos os casos, convulsões tônico-clônicas foram observadas. É uma importante manifestação neurológica de intoxicação por propafenona.^{3,4} O motivo da ocorrência das convulsões é incerto. Saz et al.³ e Clarot et al.⁴ sugerem que pode ser atribuído a um efeito tóxico direto da propafenona ou a uma hipoperfusão cerebral causada por arritmia ou perturbações na condução.

No primeiro caso, todos os principais sinais de alarme clínico foram observados.⁴ Houve uma piora progressiva da situação neurológica e respiratória. A paciente eventualmente entrou em coma, exigindo ventilação mecânica. Insuficiência cardíaca também foi observada, resultando em hipotensão arterial, e exigindo suporte catecolaminérgico, com drogas inotrópicas e vasoconstritoras positivas. Após a eliminação progressiva da droga, e retirada gradual das medidas de suporte foi bastante simples. Outro aspecto importante são as dinâmicas mudanças em ECG. A paciente sofreu mudanças de ritmo (de arritmia sinusal para fibrilação atrial, e finalmente voltando ao ritmo sinusal normal) e desordens na condução intraventricular (com um alargamento do intervalo QRS e um aumento do padrão RBBB). Essas mudanças ocorreram somente nas primeiras 3 horas após a internação, correspondendo ao pico da concentração do soro.⁴ Isso ressalta a importância de um monitoramento de perto e tratamento imediato, nas primeiras horas após a overdose por propafenona.

No segundo caso, a ingestão de níveis supratêrpicos de propafenona revelou um padrão de Brugada do tipo 1 no ECG superficial. Formas ocultas ou intermitentes de Síndrome de Brugada foram descritas em alguns subconjuntos de pacientes, principalmente após hiperventilação, bloqueio beta-adrenérgico e estimulação alfa-adrenérgica, estimulação dos receptores muscarínicos e bloqueio de canais de sódio, induzindo ou aumentando a elevação de ST.^{10,11} Neste caso específico, a propafenona é capaz de desmascarar o fenômeno de Brugada oculto, devido a suas atividades bloqueadoras de canais de sódio e beta-adrenérgicas.¹⁰ O aparecimento do padrão de Brugada em resposta a drogas antiarrítmicas do tipo IC não parece estar associado a um grande risco de arritmias polimórficas; contudo,

Tabela 1 – Sinais e Sintomas Clínicos de Intoxicação por Propafenona, adaptados de Clarot et al.⁴

Náusea	Vômito	Acidose Metabólica		
Visão embaçada e sonolência	Hipotonia	Convulsões	Depressão Respiratória	Coma
Bradicardia Sinusal	Parada Sinusal	Fibrilação Atrial	Bloqueio AV	Desordens de Condução Intraventricular (alargamento de QRS, padrão de bloqueio de ramo direito)
Hipotensão	Pressão aguda sobre o ventrículo direito	Insuficiência Cardíaca	Colapso Cardiovascular	Parada Cardíaca

uma investigação mais aprofundada é necessária.¹¹ Neste caso, o padrão de Brugada desapareceu após a eliminação da droga.

Ambas as pacientes foram monitoradas de perto, de 36 a 48 horas. O tempo médio de eliminação da propafenona varia de 17 ± 8 horas, para metabolizadores lentos, a 5 ± 2 , para metabolizadores rápidos. O pico da concentração de soro ocorre entre 2 e 3 horas após a ingestão,⁴ durante qual período as mudanças de ECG mais potencialmente fatais podem ocorrer.

Ambos os casos são paradigmáticos devido a quão imprevisível uma overdose de propafenona pode ser. Pode variar de um conjunto de sintomas quase benignos, até uma apresentação catastrófica, resultando em morte. O primeiro caso apresentou os sinais clínicos mais importantes, quais sejam, insuficiência cardíaca, perturbação de condução e convulsões. Contudo, graças a um tratamento imediato, a paciente sobreviveu. O segundo caso também foi crítico, considerando as convulsões e bradicardia extrema, que exigiu suporte à vida avançado; contudo, após a apresentação catastrófica inicial, estabilidade clínica foi mantida ao longo das próximas horas. Outro aspecto interessante foi o fato de que um padrão de Brugada do tipo 1 foi revelado. Em ambos os casos, nenhum tratamento direto para intoxicação por

propafenona estava disponível. Monitoramento de perto e medidas de suporte imediatas são cruciais para garantir um resultado positivo.

Contribuição dos autores

Concepção e desenho da pesquisa e Redação do manuscrito: Gil J; Obtenção de dados e Análise e interpretação dos dados: Gil J, Marmelo B, Abreu L Antunes H; Revisão crítica do manuscrito quanto ao conteúdo intelectual importante: Santos LF, Cabral JC.

Potencial conflito de interesses

Declaro não haver conflito de interesses pertinentes.

Fontes de financiamento

O presente estudo não teve fontes de financiamento externas.

Vinculação acadêmica

Não há vinculação deste estudo a programas de pós-graduação.

Referências

1. Wozakowska-Kaplon B, Stepien-Walek A. Propafenone overdose: cardiac arrest and full recovery. *Cardiol J*. 2010; 17(6):619-22.
2. Stancak B, Markovic P, Rajnic A, Petrikova V. Acute toxicity of propafenone in a case of suicidal attempt. *Bratisl Lek Listy*. 2004;105(1):14-7.
3. Saz EU, Ucar SK, Ulger Z, Ersel M, Cevik C, Karapinar B. Successful treatment of suicidal mega dose of propafenone intoxication - a case report. *Kardiolog Pol*. 2010;68(11):1284-5.
4. Clarot F, Gouille JP, Horst M, Vaz E, Lacroix C, Proust B. Fatal propafenone overdoses: case reports and a review of the literature. *J Anal Toxicol*. 2003;27(8):595-9.
5. Ardiç I, Gunebakmaz O, Yarlioglu M, Kaya MG. Acute intoxication with propafenone and trimethoprim-sulfamethoxazole in a case of suicide attempt. *Turk Kardiyol Dern Ars*. 2009;37(6):410-3.
6. Connolly SJ, Kates RE, Lebsack CS, Harrison DC, Winkle RA. Clinical pharmacology of propafenone. *Circulation*. 1983;68(3):589-96.
7. Siddoway LA, Roden DM, Woosley RL. Clinical pharmacology of propafenone: pharmacokinetics, metabolism and concentration-response relations. *Am J Cardiol*. 1984;54(9):9D-12D.
8. Antzelevitch C, Brugada P, Borggrefe M, Brugada J, Brugada R, Corrado D, et al. Brugada syndrome: report of the second consensus conference: endorsed by the Heart Rhythm Society and the European Heart Rhythm Association. *Circulation*. 2005;111(5):659-70. Erratum in: *Circulation*. 2005;112(4):e74.
9. Yiginer O, Kilicaslan F, Tokatli A, Işlak Z. [Concealed Brugada syndrome that became apparent incidentally during atrial fibrillation therapy]. *Turk Kardiyol Dern Ars*. 2011;39(2):159-62.
10. Matana A, Goldner V, Stanic K, Mavrić Z, Zaputović L, Matana Z. Unmasking effect of propafenone on the concealed form of the Brugada phenomenon. *Pacing Clin Electrophysiol*. 2000;23(3):416-8.
11. Beldner S, Lin D, Marchlinski FE. Flecainide and propafenone induced ST-segment elevation in patients with atrial fibrillation: clue to specificity of Brugada-type electrocardiographic changes. *Am J Cardiol*. 2004;94(9):1184-5.



Este é um artigo de acesso aberto distribuído sob os termos da licença de atribuição pelo Creative Commons