

## Correção Biventricular em Defeito do Septo Atrioventricular Desbalanceado

### *Biventricular Repair in Unbalanced Atrioventricular Septal Defect*

Edmar Atik, Patrícia O. Marques, Rogério A. Miranda, Vitor C. Guerra, Lucília Santana Faria, Marcelo Jatene

Hospital Sírio Libanês de São Paulo, São Paulo, SP - Brasil

É apresentada a evolução favorável, após correção operatória biventricular, de criança com 2,5 anos de idade, com defeito do septo atrioventricular desbalanceado, com ventrículo esquerdo (VE) pequeno (anel mitral de 10 mm em relação de 0,4 com o anel tricúspide, DDVE de 17 mm, Vd2 VE de 15 ml/m<sup>2</sup> e relação do índice longitudinal VE/VD de 0,71). Houve desenvolvimento normal do VE, verificado três meses após a operação (anel mitral de 22 mm, em relação de 0,84 com o da valva tricúspide e DDVE de 30 mm). Discutem-se os parâmetros atuais de utilização do ventrículo hipoplásico.

We present the case of a 2.5 year-old child with unbalanced atrioventricular septal defect due to a small left ventricle (LV) (mitral annulus of 10mm and a 0.4 ratio in relation to the tricuspid annulus, LVDD: 17 mm, LV Vd2: 15 ml/m<sup>2</sup> and LV/RV long-axis ratio of 0.71); he had a favorable outcome after biventricular surgical repair. Normal LV development was observed three months after the operation (mitral annulus of 22 mm, with a 0.84 ratio in relation to the tricuspid annulus, and LVDD of 30 mm). Current parameters for utilization of the hypoplastic ventricle are discussed.

### Introdução

Por ocasião da correção cirúrgica no defeito do septo atrioventricular desbalanceado, impera a dúvida em relação à utilização ou não do ventrículo menor como elemento útil para a manutenção posterior de uma circulação biventricular efetiva<sup>1-4</sup>. Esse desafio torna-se ainda maior quando o ventrículo esquerdo se mostra de menor tamanho, principalmente em ausência de comunicação interventricular<sup>2,4</sup>.

O manejo adequado desses casos é controverso, sem elementos-guia para o estabelecimento da melhor conduta. A motivação e o interesse no relato desse caso decorreram do sucesso obtido com a correção biventricular em defeito do septo atrioventricular desbalanceado, com ventrículo esquerdo pequeno e com mínima comunicação interventricular.

### Relato do Caso

Menino de 25 meses de idade, não portador da síndrome de Down, havia sido submetido anteriormente à bandagem arterial pulmonar com dois meses e apresentava-se com acentuação do cansaço há quatro meses. No exame físico, estava eunéico, corado e com pulsos normais. O peso era de 9.600 g, e a altura era de 77 cm. A saturação de oxigênio era de 94%, e a pressão arterial era de 92/56 mm

Hg. No precórdio, havia impulsões sistólicas discretas, ruídos hiperfonéticos e sopro holossistólico ao longo da borda esternal esquerda. O fígado era palpado a 5 cm da borda costal direita e do apêndice xifóide. O eletrocardiograma mostrava hemibloqueio anterior esquerdo e sobrecarga ventricular direita, tipo sistólica, com complexo qR em V1 e ondas T negativas de V1 a V4 (fig.1). A radiografia do tórax salientava aumento da área cardíaca à custa das cavidades direitas, arco médio retificado e aumento da vascularidade pulmonar. O ecocardiograma mostrou grande comunicação interatrial, tipo *ostium primum*, comunicação interventricular (CIV) mínima de via de entrada e insuficiência tricúspide moderada. As cavidades esquerdas eram diminuídas, tendo o anel da valva atrioventricular esquerda 10 mm, em relação de 0,4 com o anel de 25 mm da valva atrioventricular direita. O valor -Z da valva atrioventricular esquerda era de -3,5 e da direita era de +1,95. O diâmetro diastólico de ventrículo esquerdo (VE) e o volume diastólico final de VE eram de 17 mm e de 15 ml/m<sup>2</sup>, respectivamente. O ventrículo direito (VD) mostrava-se dilatado com 26 mm (fig. 2). O cateterismo cardíaco mostrou pressões elevadas e fluxo pulmonar maior do que o sistêmico (AD=AE: 17; VD=VE: 100/17; TP: 50/25-33 mm Hg; QP: 6,2; QS: 2,5 e RP: 1,6 U). A angiografia mostrou que o ventrículo esquerdo era deslocado pelo ventrículo direito dilatado e que o índice longitudinal, medido da ponta cardíaca ventricular à valva semilunar, entre VE (60 mm) e VD (84 mm), era de 0,71 (fig. 2).

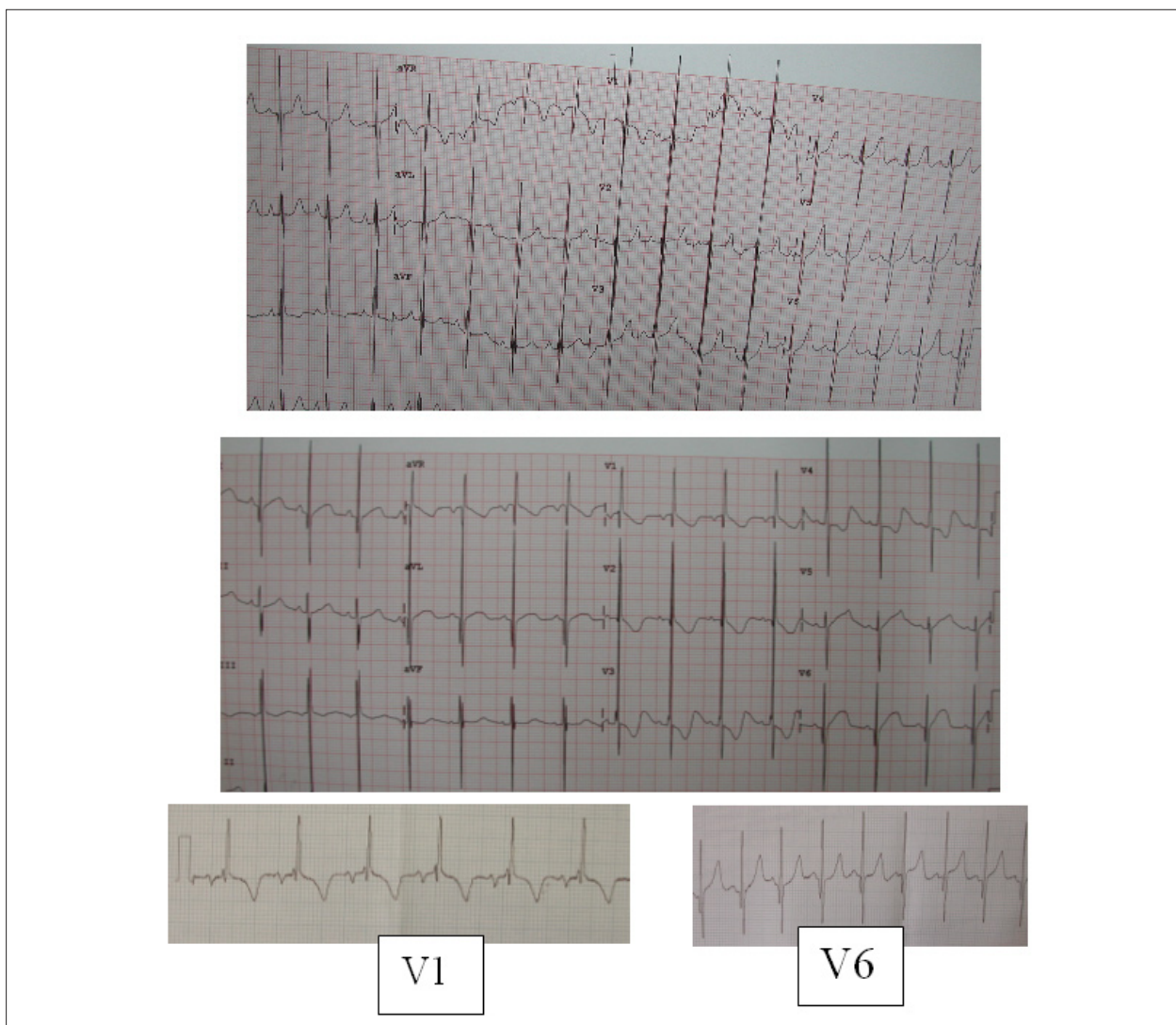
Na cirurgia, foram fechadas a grande comunicação interatrial (CIA) *ostium primum* e a pequena CIV, com retalhos de pericárdio bovino, além da sutura de fissura da valva atrioventricular esquerda, plástica da valva atrioventricular direita, com diminuição do anel, sutura da comissura das válvulas anterior e posterior e retirada da bandagem pulmonar, com anastomose término-terminal. A valva atrioventricular esquerda e o VE eram pequenos. O pós-operatório imediato

### Palavras-chave

Defeitos do septo interventricular, cardiopatias congênitas, ventrículos do coração.

#### Correspondência: Edmar Atik\*

Rua 13 de maio, 1954, cj. 71- Bela Vista - 01.327-002 - São Paulo, SP - Brasil  
E-mail: eatik@cardiol.br, conatik@incor.usp.br  
Artigo recebido em 25/06/08; revisado recebido em 27/08/08; aceito em 26/09/08.



**Fig. 1** - Eletrocardiograma em período pré-operatório (acima), pós-operatório imediato (meio) e três meses após a correção (abaixo) com nítido aparecimento de potenciais de ventrículo esquerdo, além da diminuição dos potenciais de ventrículo direito.

foi complicado por baixo débito cardíaco, insuficiência renal aguda e infecção. A compensação do quadro foi obtida após dez dias pelo uso de drogas vasoativas em doses variáveis (adrenalina – de 0,5 a 2,5 mcg/kg/–, dobutamina – de 5 a 20 mcg/kg/– e milrinone – de 0,4 a 1 mcg/kg/’), diálise peritonial e bomba de furosemida em alta dose (8 mg/kg/dia), além de antibióticos de largo espectro.

Obteve alta após 16 dias em uso de carvedilol e furosemida. Nesse período, o anel da valva atrioventricular esquerda aumentou para 14 mm, assim como a cavidade de VE. O ecocardiograma, três meses após, revelou cavidades ventriculares pouco dilatadas (VD: 21 mm; VE: 30 mm), anel da valva atrioventricular esquerda de 22 mm, anel da valva atrioventricular direita de 26 mm, insuficiência moderada da valva atrioventricular esquerda e discreta da direita, em condição clínica favorável, apesar do sopro sistólico discreto em área mitral e fígado a 2 cm do RCD, continuando em uso de furosemida e carvedilol. No ECG, houve aparecimento de

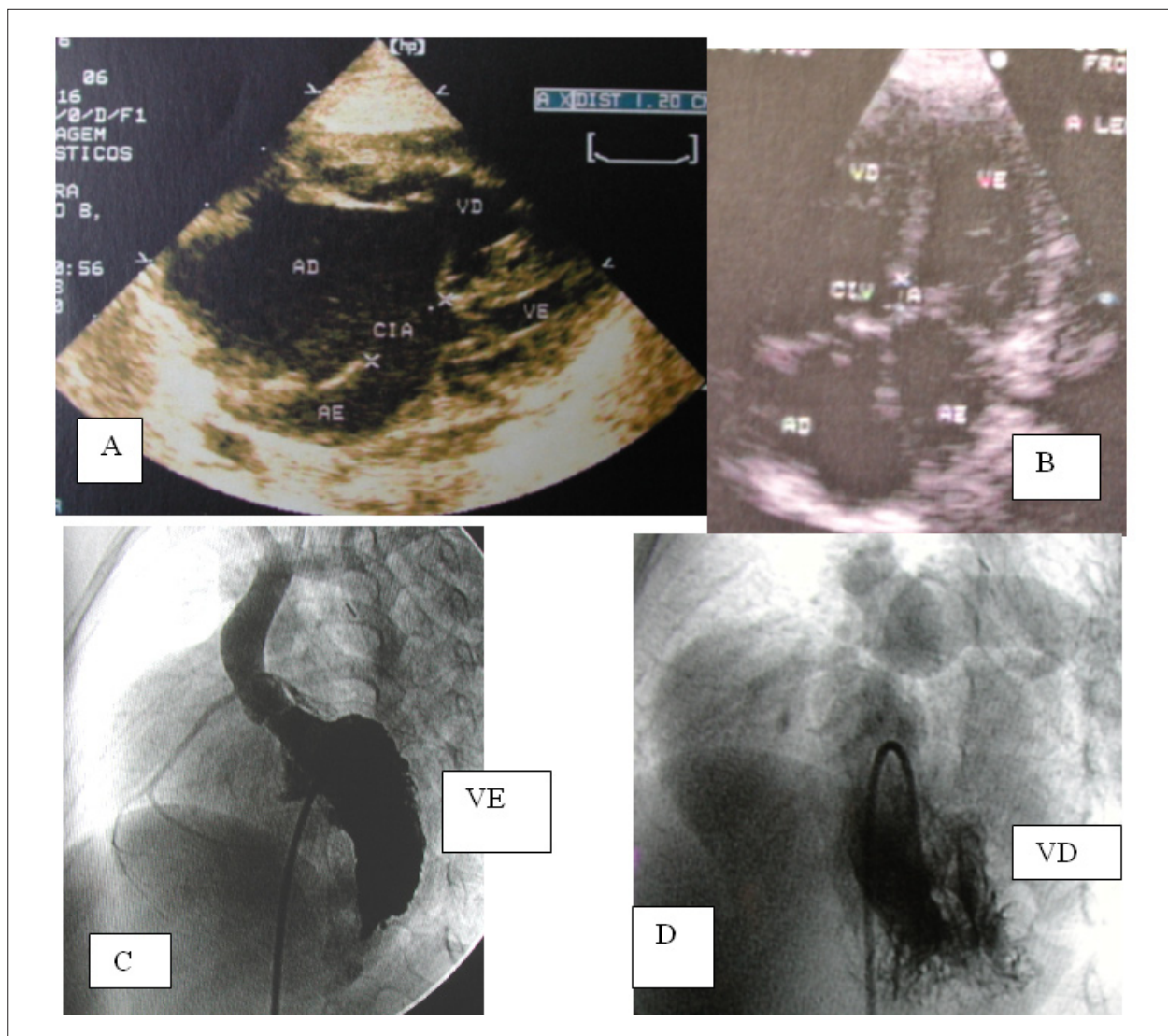
potenciais esquerdos, com complexo QRS em V5 e V6, antes inexistentes (fig. 1).

### Discussão

A escolha da técnica operatória a ser empregada, em face de VE pequeno em defeito do septo atrioventricular, é baseada em parâmetros ainda indefinidos, daí pressupor-se evolução incerta.

Adotou-se, no caso presente, a correção com utilização dos dois ventrículos, em vista de a sobrevida, obtida até dois anos de idade, ter sido dependente do débito do próprio VE hipoplásico, proveniente do débito pulmonar subtraído do desvio de sangue da esquerda para a direita pela CIA grande. Constituiu-se esse em argumento de visão clínica para a correção biventricular. Essa possibilidade era viável, apesar do anel da valva atrioventricular esquerda corresponder a 0,4 em relação ao da valva atrioventricular direita, além da

## Relato de Caso



**Fig. 2** - Imagens ecocardiográficas em projeção de quatro câmaras em A (pré-operatório) e em B (três meses após a correção) com contraste nítido do tamanho das cavidades esquerdas. A angiografia em projeção oblíqua anterior esquerda no pré-operatório (C e D) mostra o ventrículo esquerdo deslocado pelo direito, dilatado e mais longo.

diminuição nítida do VE, e ser rechaçado posteriormente em imagem ecocardiográfica.

Outro elemento que nos levou a essa conduta foi a relação dos eixos longitudinais dos dois ventrículos, desde a ponta até as valvas semilunares, com o valor de 0,71 (VD: 84 mm e VE: 60 mm). Aliás, quanto a esse índice, Delmo Walter e cols.<sup>4</sup> propõem a utilização do VE na correção biventricular em casos com desbalanceamento ventricular em valores do índice longitudinal sempre superiores a 0,64. Outros autores têm orientado essa mesma conduta em pacientes semelhantes, baseados nessa relação dos eixos longitudinais<sup>2,3</sup>. Seguindo essa orientação, houve dois óbitos entre 19 pacientes com VE pequeno operados<sup>4</sup>.

O volume diastólico final de VE menor que 20 ml/m<sup>2</sup> também deve ser aceito como proibitivo para a correção, apesar de a sobrevivência ter sido conseguida em VE tanto

pequeno quanto com volume de 6,8 ml/m<sup>2</sup>.<sup>2</sup>

Além disso, o alinhamento dos septos atrial e ventricular e o maior volume de VE demonstrado na projeção oblíqua anterior direita por angiografia também pressupõem o maior desenvolvimento volumétrico provável do VE e a adequação do mesmo após a operação biventricular.

Após o período imediato de difícil adaptação do VE com síndrome de baixo débito e insuficiência renal, o equilíbrio hemodinâmico foi obtido com alta no 16º dia, em face do aumento do VE e do anel da valva atrioventricular esquerda (14 mm), este em relação de 0,76 com o da valva atrioventricular direita (20 mm). O desenvolvimento ainda maior dessas estruturas esquerdas foi verificado após três meses de operação, com anel da valva atrioventricular esquerda de 22 mm e diâmetro diastólico de VE de 30 mm. No entanto nenhum estudo estabeleceu ainda um claro limite



dos parâmetros que determinam a feitura ou não do reparo biventricular. Cohen e Spray<sup>3</sup> estabeleceram um índice entre os anéis das valvas atrioventriculares esquerda e direita abaixo de 0,67 para o conceito de ventrículos desbalanceados. Segundo Vida e cols.<sup>2</sup>, em relação mais baixa de 0,28 entre essas estruturas atrioventriculares, pode, ainda, indicar-se correção biventricular adequada.

A aferição dos anéis das valvas atrioventriculares direita e esquerda no defeito do septo atrioventricular, quando correlacionada à superfície corporal<sup>5,6</sup>, constitui-se em outro elemento diagnóstico do desbalanceamento ventricular. Embora ainda não amplamente estabelecida no defeito do septo atrioventricular, ao contrário de tantas outras anomalias, esse índice também pode ser de valia para o estabelecimento definitivo da conduta de correção uni ou biventricular. No caso presente, o valor -Z da valva atrioventricular esquerda correspondeu a -3,5, expressão da hipoplasia valvar.

A fim de minimizar os riscos evolutivos e estabelecer a conduta mais adequada para cada caso de anomalias com desbalanceamento ventricular, todos esses índices devem ser analisados da maneira mais acurada e rigorosa possível.

Ultima o sucesso de condutas de risco semelhantes à eficiência de Unidades de Terapia Intensiva e de Recuperação Cardíaca no manejo pós-operatório. Para tanto, há requerimento de estrutura de atendimento bem elaborada,

completa e experiente no controle rigoroso do balanço hídrico, de drogas em geral, de ventilação mecânica, de tratamento de complicações esperadas, aliado a um complexo diagnóstico laboratorial e de exames complementares confiáveis, culminando, caso haja indicação, na utilização de assistência circulatória com oxigenação por membrana extracorpórea (ECMO).

### Agradecimentos

Ao grupo de médicos da unidade de terapia intensiva pediátrica do Hospital Sírio-Libanês de São Paulo, pelo cuidado efetivo e profissionalismo rígido no atendimento a este paciente.

### Potencial Conflito de Interesses

Declaro não haver conflito de interesses pertinentes.

### Fontes de Financiamento

O presente estudo não teve fontes de financiamento externas.

### Vinculação Acadêmica

Não há vinculação deste estudo a programas de pós-graduação.

## Referências

1. De Oliveira NC, Sittiwangkul R, McCrindle BW, Dipchand A, Yun TJ, Coles JC, et al. Biventricular repair in children with atrioventricular septal defects and a small right ventricle: anatomic and surgical considerations. *J Thorac Cardiovasc Surg.* 2005; 130: 250-7.
2. Vida VL, Sanders SP, Milanesi O, Stellin G. Biventricular repair of right-dominant complete atrioventricular canal defect. *Pediatr Cardiol.* 2006; 27: 737-40.
3. Cohen MS, Spray TL. Surgical management of unbalanced atrioventricular canal defect. *Semin Thorac Cardiovasc Surg Pediatr Card Surg Annu.* 2005; 8: 135-44.
4. Delmo Walter EM, Ewert P, Hetzer M, Hübler M, Alexi-Meskishvili V, Lange P, et al. Biventricular repair in children with complete atrioventricular septal defect and a small left ventricle. *Eur J Cardiothorac Surg.* 2008; 33: 40-7.
5. King DH, Smith EO, Huhta JC, Gutgesell HP. Mitral and tricuspid valve annular diameter in normal children determined by two-dimensional echocardiography. *Am J Cardiol.* 1985; 55: 787-9.
6. Mitchell ME, Litwin SB, Tweddell JS. Complex atrioventricular canal. *Semin Thorac Cardiovasc Surg Pediatr Card Surg Annu.* 2007; 10: 32-41.