

Oclusão do Apêndice Atrial Esquerdo e o Artefato da “Figura do Oito”

Left Atrial Appendage Closure and the Figure-of-Eight Artifact

Silvio Henrique Barberato

Cardioeco - Centro de Diagnóstico Cardiovascular, Curitiba, PR - Brasil

Após a oclusão percutânea do apêndice atrial esquerdo (AAE) com o dispositivo *Amplatzer cardiac plug* (ACP), é frequente o achado de uma intrigante imagem com o formato do número oito (“figura do oito”). Este fenômeno é na verdade um artefato de imagem, devido à interação da malha metálica do ACP com as ondas do ultrassom¹. O achado não deve ser interpretado como sinal de implantação incorreta do ACP.

Palavras-chave

Apêndice Atrial/patologia; Ecocardiografia.

Correspondência: Silvio Henrique Barberato •

Rua Rezala Simão, 1316/ Casa 28, Santa Quitéria. CEP 80330-180, Curitiba, PR – Brasil

E-mail: shbarberato@hotmail.com

Artigo recebido em 01/06/14; revisado em 13/06/14; aceito em 13/06/14.

Contribuição dos autores

Concepção e desenho da pesquisa, Obtenção de dados, Análise e interpretação dos dados, Análise estatística, Redação do manuscrito e Revisão crítica do manuscrito quanto ao conteúdo intelectual importante: Barberato SH.

Potencial conflito de interesse

Declaro não haver conflito de interesses pertinentes.

Fontes de financiamento

O presente estudo não teve fontes de financiamento externas.

Vinculação acadêmica

Não há vinculação deste estudo a programas de pós-graduação.

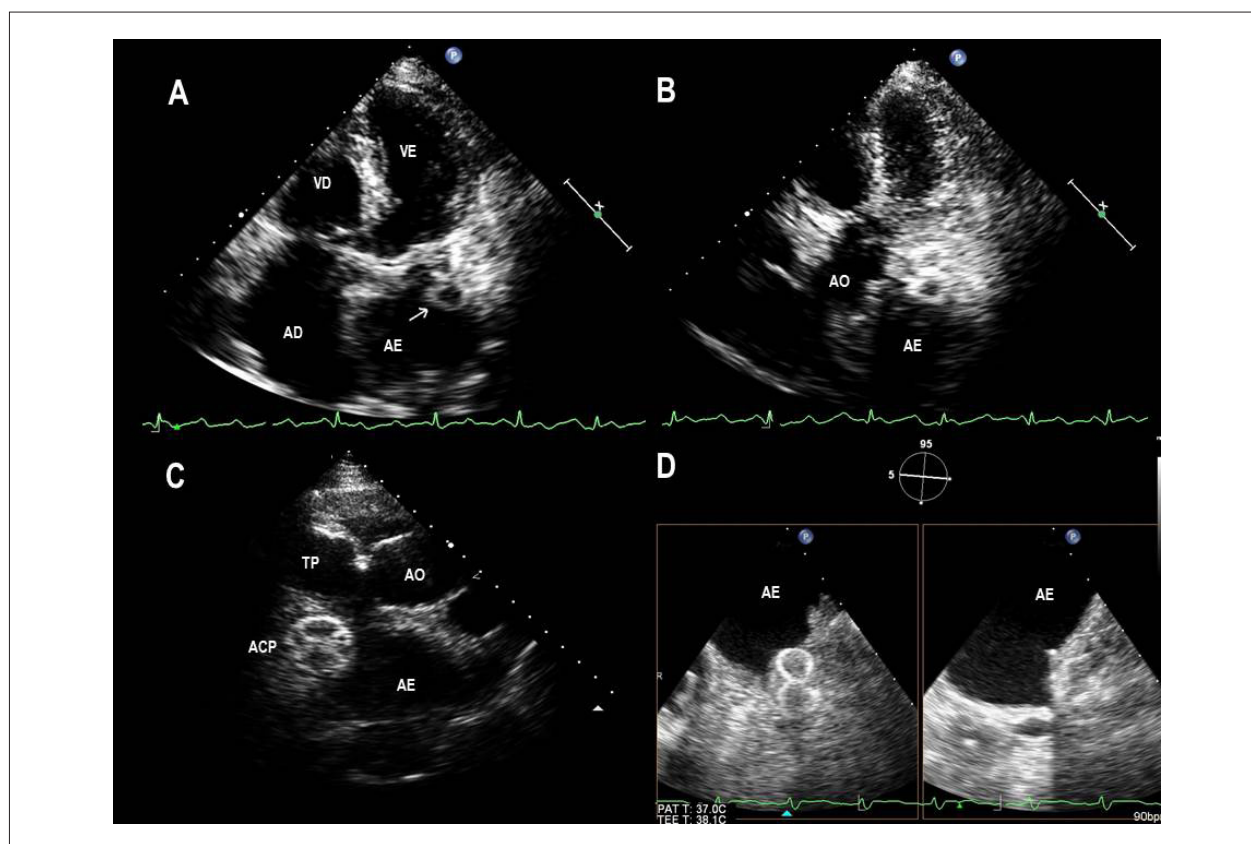


Figura 1 – Paciente do sexo feminino, 72 anos, após oclusão percutânea do AAE com o dispositivo ACP. (A) Ecocardiograma transtorácico no corte apical 5 câmaras com imagem em formato de oito (seta) no AE; (B) Maior inclinação anterior do transdutor, visibilizando-se a “figura do oito”; (C) Ecocardiograma transtorácico no corte paraesternal 3 câmaras; (D) Ecocardiograma transesofágico com a “figura do oito” na projeção do AAE em 5 graus (esquerda), mas não em 95 graus (direita) de rotação do ângulo.

Referência

1. Bertrand PB, Grieten L, De Meester P, Verbrugge FH, Mullens W, Verhaert D et al. Relevance of the figure-of-eight artifact on echocardiography after percutaneous left atrial appendage closure with the Amplatzer cardiac plug. *J Am Soc Echocardiogr.* 2014; 27 (3): 323-8.e1.