

# Infecção de Prótese Vascular em Cirurgia da Aorta Torácica. Revisão da Experiência e Relato de Caso Tratado por Técnica Não Convencional

Ronaldo Ducceschi Fontes, Noedir Antônio Groppo Stolf, Júlio Cesar Marino, David Pamplona,  
Luis Francisco Ávila, Sérgio Almeida Oliveira

São Paulo, SP

*Relatamos o caso de uma paciente de 37 anos de idade, que há cinco anos havia sido submetida à operação de Bental-de Bono em nosso serviço e retornou com dor de forte intensidade no tórax, sendo diagnosticada dissecação aguda de aorta do tipo III e tratada clinicamente. Um ano após esse episódio houve expansão dessa dissecação e a paciente foi submetida à cirurgia com interposição de prótese de dacron em aorta descendente. No pós-operatório imediato houve broncopneumonia esquerda e a paciente recebeu alta em boas condições e afebril. Após um mês da alta, retornou com febre e toxemia. Com diagnóstico de empiema pleural, foi submetida à toracotomia exploradora que não confirmou esse diagnóstico, havendo apenas intenso espessamento pleural. Quatro meses após a toracotomia exploradora, foram isolados Klebsiella pneumoniae e Enterobacter sp na hemocultura. A ressonância magnética revelou imagens compatíveis com infecção peri-prótese. Com esse quadro clínico e laboratorial foi indicada a remoção do enxerto e derivação axilo-bifemoral. A operação foi realizada com sucesso, a paciente recebeu alta em boas condições e continua fazendo controle ambulatorial e, atualmente, encontra-se com 57 meses de evolução sem complicações. São discutidos os métodos empregados para o diagnóstico e tratamento da infecção de prótese na cirurgia da aorta torácica.*

Durante os últimos anos, significativo progresso foi conseguido no tratamento dos aneurismas e dissecações da aorta<sup>1,2</sup>. Os avanços se referem às técnicas cirúrgicas, às próteses vasculares, no pós-operatório, antibioticoterapia,

assim como nos métodos de investigação diagnóstica com a utilização da tomografia computadorizada e a ressonância magnética<sup>3</sup>.

Apesar desses avanços, os procedimentos cirúrgicos sobre a aorta ainda apresentam complicações pós-operatórias, eventualmente graves<sup>4</sup>. Dentre elas, uma das mais graves é a infecção do enxerto que determina grande morbidade e mortalidade<sup>3</sup>.

Alguns métodos podem ser empregados para tratar essa complicação com resultado favorável<sup>3,5</sup>. Os autores relatam a experiência do Serviço com infecção em prótese vascular e enfocam o caso de paciente, que evoluiu com infecção da prótese no pós operatório da cirurgia de dissecação distal, com tratamento realizado por técnica cirúrgica alternativa.

## Relato do Caso

Paciente do sexo feminino, de cor branca, com 37 anos de idade, portadora de síndrome de Marfan foi operada em 1985 para tratamento de ectasia ânulo-aórtica, através operação de Bental De Bono. Recebeu alta hospitalar em boas condições e estava em acompanhamento ambulatorial quando, em 1990, retornou com queixa de dor torácica de forte intensidade, sendo feito o diagnóstico de dissecação aguda de aorta tipo III de De Bakey.

Como não havia complicações, foi mantido o tratamento clínico até maio 1991, quando retornou com dor e foi avaliada através de radiografia do tórax, angiografia digital e tomografia computadorizada que revelaram dilatação da aorta torácica descendente com 80mm.

Indicado o tratamento cirúrgico e a paciente foi submetida à correção da dissecação, através de interposição de prótese de dacron em substituição à aorta, descendente (fig. 1 A e B). A operação foi realizada, utilizando-se pinçamento simples da aorta entre a carótida esquerda e artéria subclávia esquerda. Verificou-se má qualidade dos tecidos no coto proximal e a proximidade do coto distal com o dia-

Instituto do Coração do Hospital das Clínicas - FMUSP  
Correspondência: Noedir Antônio Groppo Stolf - InCor - Av. Dr. Eneas C. Aguiar, 44  
Cep 05403-000 - São Paulo, SP - E-mail: stolf@incor.usp.br  
Recebido para publicação em 25/11/02  
Aceito em 10/3/03

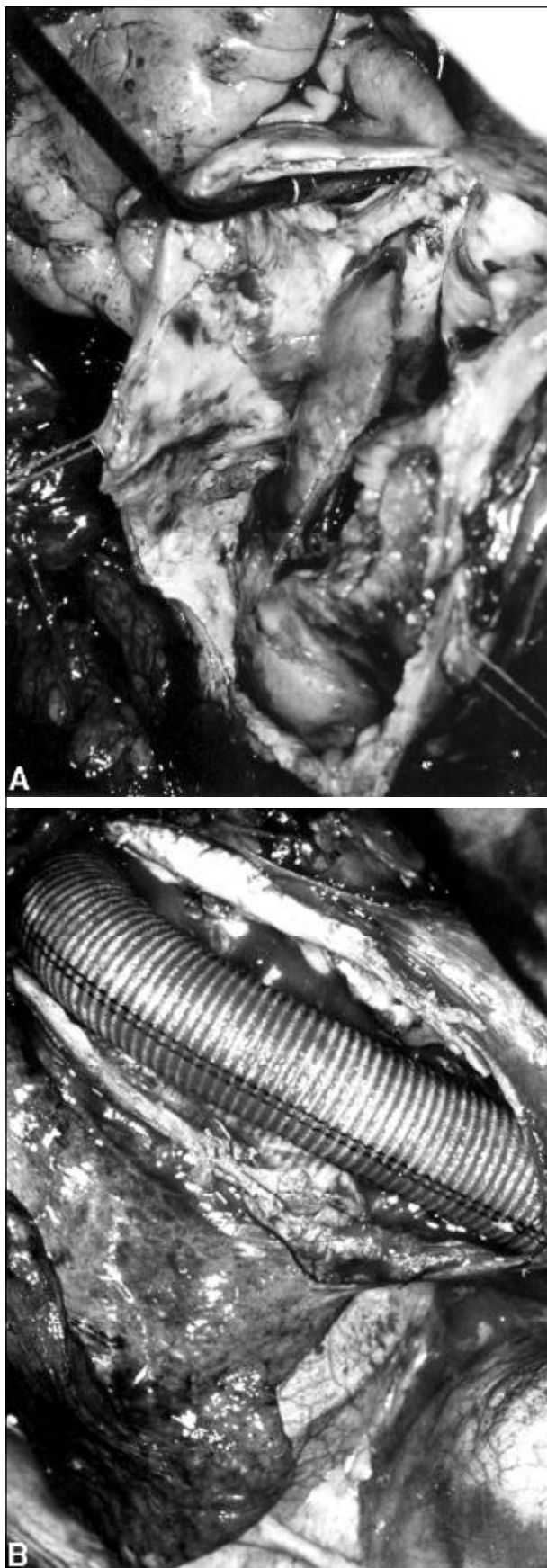


Fig. 1 - A) Aspecto da aorta dissecada, nota-se grande quantidade de trombos na falsa luz; B) aspecto final da operação para correção da dissecção da aorta descendente mostrando extenso enxerto de dácron.

fragma dificultou o acesso. Durante esse período a pressão líquórica foi monitorizada e mantida abaixo de 10 mmHg através de drenagem de 50ml de líquido.

A paciente evoluiu com broncopneumonia esquerda, sendo tratada com cefoxitina durante 15 dias, recebendo alta em excelentes condições clínicas.

Estava tendo boa evolução, quando um mês após retornou com quadro febril que na investigação sugeria empiema pleural. Submetida à toracotomia exploradora, que não confirmou o diagnóstico, mas apenas intenso espessamento pleural. Durante esse procedimento foi realizada punção do espaço peri-prótese, porém não houve saída de líquido.

Permanecendo internada para convalescença da toracotomia, a paciente manteve quadro febril com crises de bacteremia. Três meses após, foram isolados, *Klebsiella pneumoniae* *Enterobacter sp* em hemoculturas seriadas e iniciado tratamento com antibióticos, entretanto sem melhora do quadro. A investigação prosseguiu com utilização de ressonância magnética que revelou grande quantidade de trombos organizados no espaço peri-prótese e presença de pequena quantidade de ar (fig. 2). Esse quadro levou ao diagnóstico de infecção da prótese, e indicada a sua retirada e realização de derivação axilo-bifemoral devido às dificuldades esperadas. A operação foi realizada em 1991 com sucesso (fig. 3 A e B). A prótese de dácron foi retirada e os

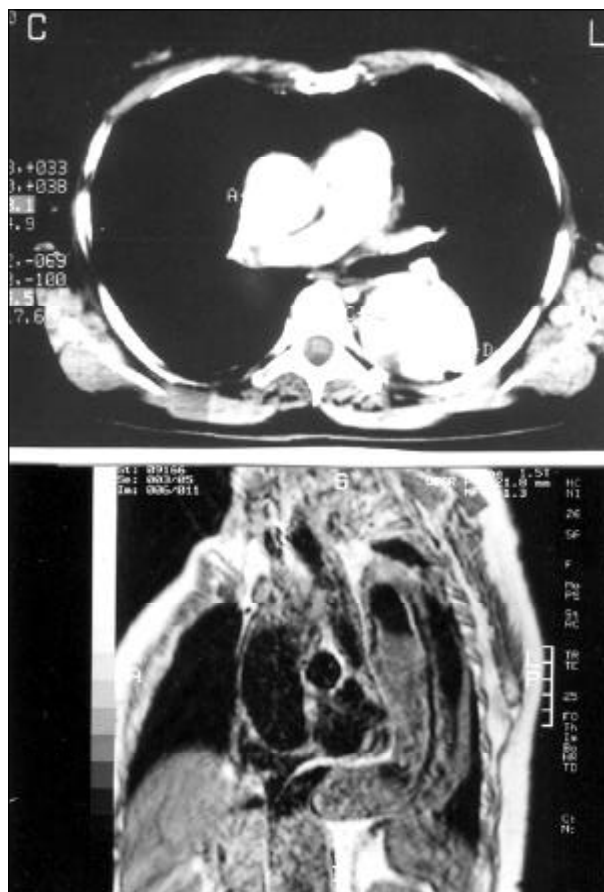


Fig. 2 - Ressonância magnética e tomografia evidenciando a presença de trombos e sugerindo a presença de ar no espaço peri-prótese.

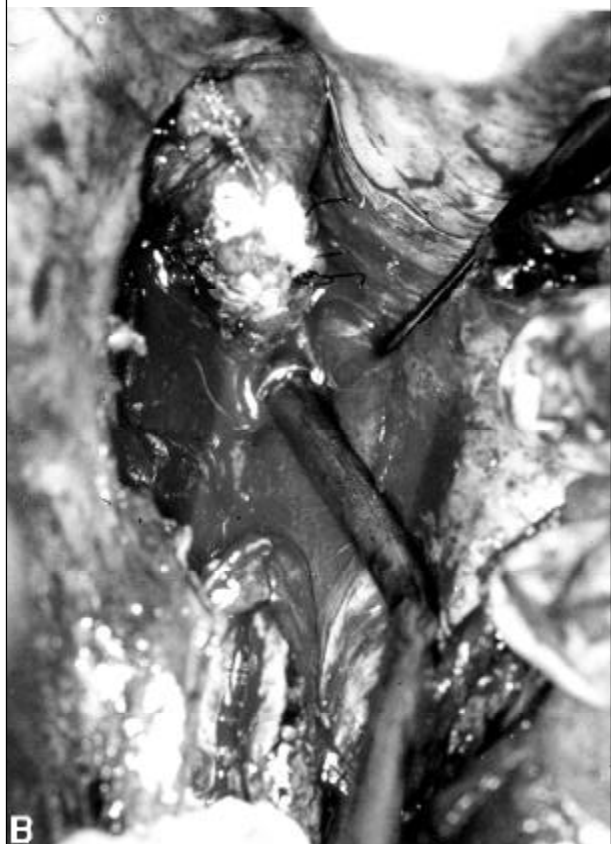


Fig. 3 - A) O enxerto está parcialmente retirado. Detalhe da reoperação para tratar infecção; B) verifica-se a interrupção da aorta descendente logo após a emergência da artéria subclávia esquerda.

cotos aórticos proximal e distal foram fechados e realizada derivação axilo-bifemoral. A paciente foi mantida internada durante 45 dias recebendo antibióticos, a febre cedeu e a paciente teve melhora progressiva do estado geral até alta.

A paciente continua sendo acompanhada ambulatorialmente, encontra-se assintomática sete anos após, foi submetida a estudo angiográfico tardio que demonstrou a perivascularidade do enxerto e a aorta torácica excluída (fig. 4). Faz uso contínuo de anticoagulante oral e betabloqueadores.

### Discussão

A infecção de enxerto sintético em pós-operatório de cirurgia da aorta torácica é complicação pouco frequente. Ocorre entre 0,5 e 5% dos pacientes submetidos a esse tipo de operação<sup>6,7</sup>.

Operações de grande porte, utilizadas para tratar aneurismas tóraco-abdominais ou mesmo nos abdominais que

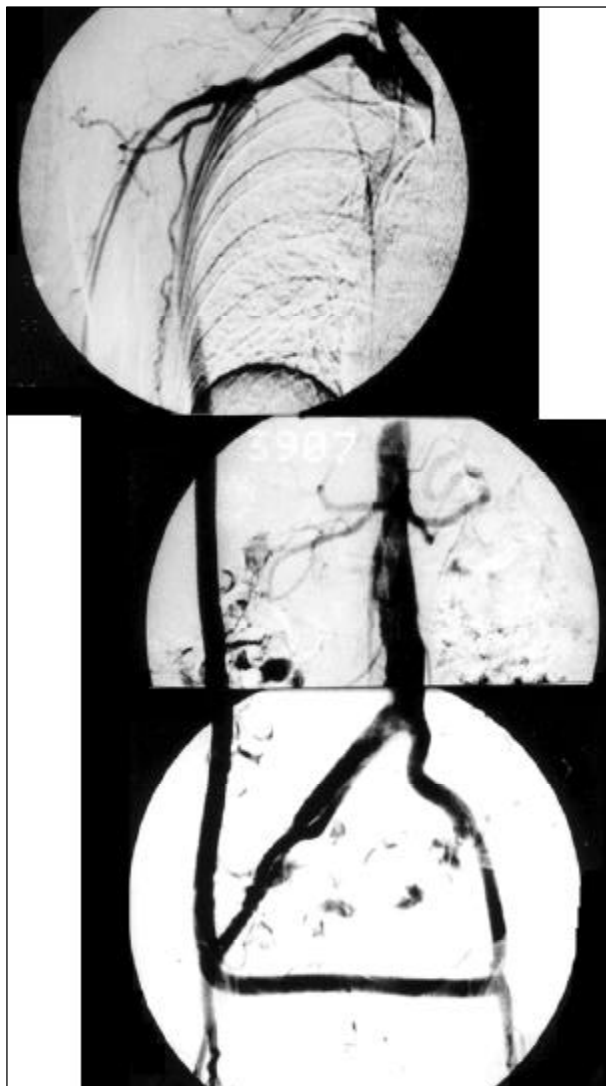

Fig. 4 - Angiografia digital realizada no pós-operatório tardio demonstrando a derivação axilo bi-femoral funcionante e o local de interrupção da aorta abdominal indicada pela seta.

necessitem anastomoses com artérias torácicas e femorais, são potencialmente mais susceptíveis à infecção, principalmente quando existem lesões cutâneas infectadas em região inguinal, assim como o uso inadequado de cateteres veno-centrais<sup>1,3</sup>.

O processo infeccioso pode ter início no local das suturas, provocando deiscência e formação de pseudo-aneurismas. Esses pseudo-aneurismas podem romper em cavidades ou em órgãos adjacentes, provocando hemoptise, hematêmese ou melena, de acordo com sua localização<sup>8</sup>.

A infecção de prótese aórtica manifesta-se pela presença de febre e dor torácica e deve-se fazer cuidadosa investigação do processo infeccioso. Investigação que deve consistir em uma série de exames complementares, que juntos, indicarão a conduta adequada. A primeira medida importante é tentar isolar o germe causador do processo, através de hemoculturas seriadas. Os germes mais frequentes em ordem decrescente são o *Staficoco Aureus*, *S. Epidermidis*, *Streptococo*, *Enterobacter*, *E. Coli*, *Proteus* e *Pseudomonas*. O tratamento clínico inclui a antibiotocoterapia específica por período mínimo de 30 dias<sup>9</sup>.

Exames complementares através de imagens devem ser utilizados, e os mais indicados são a tomografia computadorizada e a ressonância magnética, podendo-se observar a presença de ar e líquido no espaço peri-prótese. Outros métodos podem contribuir para o diagnóstico, tais como o estudo com radiosótopos; a aortografia, nos casos de suspeita de pseudo-aneurisma ou obstrução da aorta; a endoscopia digestiva, quando há suspeita de erosão no estômago, esôfago ou duodeno<sup>3</sup>.

Invariavelmente, o tratamento dessa complicação é cirúrgico, realizado em geral através de remoção e troca do enxerto, como também remoção do enxerto, seguida de derivação extra-anatômica e, eventualmente, envolve-se a prótese com enxertos vascularizados seguida de derivação extra-anatômica<sup>3,4,10</sup>.

No nosso caso, o quadro clínico que sugeria infecção peri-prótese foi dificultado pela presença de imagem radiológica que sugeria a presença de empiema encistado em ápice do hemi-tórax esquerdo e fez a paciente ser submetida à toracotomia exploradora, previamente.

Após isolamento dos germes nas hemoculturas, associado ao quadro clínico e os exames através de imagens, a operação estava indicada. Entretanto, os riscos da terceira toracotomia, o quadro geral de desnutrição, a dificuldade de reconstrução com enxerto vascular a partir da aorta descendente doente e aorta ascendente com enxerto, a paraplegia, a intolerância a material sintético<sup>11</sup>, antes do resultado positivo das hemoculturas, fizeram-nos aguardar demasiadamente para indicar a remoção do enxerto.

Acreditamos que o tempo aumentado de pinçamento e o sangramento, durante a primeira intervenção, tenham sido os fatores que contribuíram para o desenvolvimento da infecção e que outros métodos de investigação como cintilografia com leucócitos marcados poderiam auxiliar na precocidade do tratamento<sup>12</sup>.

Concluimos que a incidência de infecção peri-prótese em operações para correção de aneurismas da aorta torácica é baixa e, no presente caso, a derivação axilo-bifemoral foi opção adequada com resultados imediato e tardio, excelentes.

## Referências

1. Fontes RD, Stolf NAG, Lourenço Filho DD, Tranchesi R, Mady C, Pereira Barreto AC, Pileggi FJC, Jatene AD. Dez anos de cirurgia dos aneurismas da aorta ascendente no Instituto do Coração-FMUSP. Rev Bras Cir Cardiovasc 1991; 6: 24-9.
2. Pêgo-Fernandes PM, Stolf NAG, Fontes RD, Verginelli G, Jatene AD. Cirurgia das dissecções crônicas da aorta ascendente com insuficiência valvar. Rev Bras Cir Cardiovasc 1990; 5: 149-13.
3. Constantino MJ. Recurrent aortic graft infection following descending thoracic aorta to femoral artery bypass a case report and review: J Cardiovasc Surg 1991; 32: 477-81.
4. Svensson LG, Crawford ES, Hess KR, Coseli JS, Safi HJ. Dissection of the aorta and dissecting aortic aneurysm. Circulation 1990; 82(suppl IV) 5: IV24-IV46.
5. Matley PJ, Beningfield SJ, Lourens S, Immelman EJ. Successful treatment of infected thoracoabdominal aortic graft by percutaneous catheter drainage. Jvasc Surg 1991; 13: 513-5.
6. Reilly LM, Altman H, Lusby RJ, Kers RA. Late results following surgical management of vascular graft infections; J Vasc Surg 1984; 1: 36-44.
7. Ilgenfritz FM, Jordan FT. Microbiological monitoring of aortic aneurysm wall and contents during aneurismectomy. Arch Surg 1988; 123: 3506-8.
8. Tollefson DF, Bank DF, Kaebnick HW, Seabrook GR, Towne JB. Surface biofilm disruption: enhanced recovery of microorganisms from vascular prostheses. Arch Surg 1987; 122: 38-43.
9. Olah A, Vogt M, Laske A, Carrell T, Bauer E, Turina M. Axillo-femoral bypass and simultaneous removal of the aorto-femoral vascular infection site: is the procedure safe? Eur J Vasc Surg 1992; 252-4.
10. O'Hara PJ, Hertz NR, Beven EG, Krajewski LP. Surgical management of infected abdominal aortic grafts: review of a 25-year of experience. J Vasc Surg 1986; 725-31.
11. Vollmar PE, Mohr W, Haman H, Brecht-Kraus D. Perigraft reaction: incompatibility of synthetic grafts? New aspects on clinical manifestations, pathogenesis and therapy. World J Surg 1982; 12: 750-5.
12. Wilson DG, Seabold JE, Liberman LM. Detection of aorto-arterial graft infections by leucocyte scintigraphy. Clin Nucl Med 1983; 8: 421-3.