

## Caso 2 / 2018 – Fístula Coronário-Cavitária da Artéria Coronária Direita no Ventrículo Direito, em Evolução Há 5 Anos após Oclusão por Cateterismo Intervencionista

Case 2 / 2018 – Coronary-Cavitary Fistula of Right Ventricular Coronary Artery 5 Years after its Occlusion by Interventional Catheterization

Edmar Atik, Fidel Leal, Raul Arrieta

Instituto do Coração (InCor) - Faculdade de Medicina da Universidade de São Paulo, São Paulo, SP – Brasil

**Dados clínicos:** Sopro cardíaco havia sido auscultado de rotina com 8 anos de idade, sem outros comemorativos. Paciente recebeu diagnóstico de fístula coronário-cavitária entre a artéria coronária direita e o ventrículo direito por suposição clínica, confirmada por ecocardiograma. Na ocasião, a fístula foi ocluída por cateterismo intervencionista, tendo evoluído assintomática, em plena atividade física e mental, até 13 anos de idade. Nunca recebeu qualquer medicação.

Exame físico: bom estado geral, eufneica, acianótica, pulsos normais nos 4 membros. Peso: 36,95 Kg, Alt.: 154 cm, pressão arterial no membro superior direito: 100 x 60 mm Hg, FC: 76 bpm, Sat O<sub>2</sub>: 97%.

Precórdio: *ictus cordis* não palpado, sem impulsões sistólicas. Bulhas cardíacas normofonéticas, sem sopros. Fígado não palpado.

Antes do fechamento da fístula, o *ictus cordis* era localizado no 5º espaço intercostal esquerdo e havia impulsões sistólicas discretas na borda esternal esquerda (BEE), além de sopro contínuo na BEE média e baixa, sem irradiações, com intensidade de ++/4 e bulhas discretamente hiperfonéticas.

### Exames Complementares

**Eletrocardiograma:** Ritmo sinusal, com distúrbio de condução pelo ramo direito, em período prévio ao fechamento da fístula. Essa alteração desapareceu no período tardio e não havia sobrecargas de cavidades.

**Radiografia de tórax:** Área cardíaca se mostrava ligeiramente aumentada com índice cardiotorácico de 0,47, previamente ao fechamento da fístula coronário-cavitária. Ela nitidamente diminuiu na evolução, 5 anos após, quando o índice cardiotorácico era de 0,41 (Figura 1).

**Ecocardiograma:** mostrou no período prévio ao fechamento, que o óstio e o tronco da artéria coronária esquerda eram dilatados (8 mm), assim como a artéria circunflexa (4 mm), sendo normal a artéria descendente

### Palavras-chave

Fístula/congênito; Vasos Coronários; Intervenção Coronária Percutânea.

**Correspondência:** Edmar Atik •

Consultório privado. Rua Dona Adma Jafet, 74, conj.73, Bela Vista.  
CEP 01308-050, São Paulo, SP – Brasil  
E-mail: conatik@incor.usp.br

**DOI:** 10.5935/abc.20180048

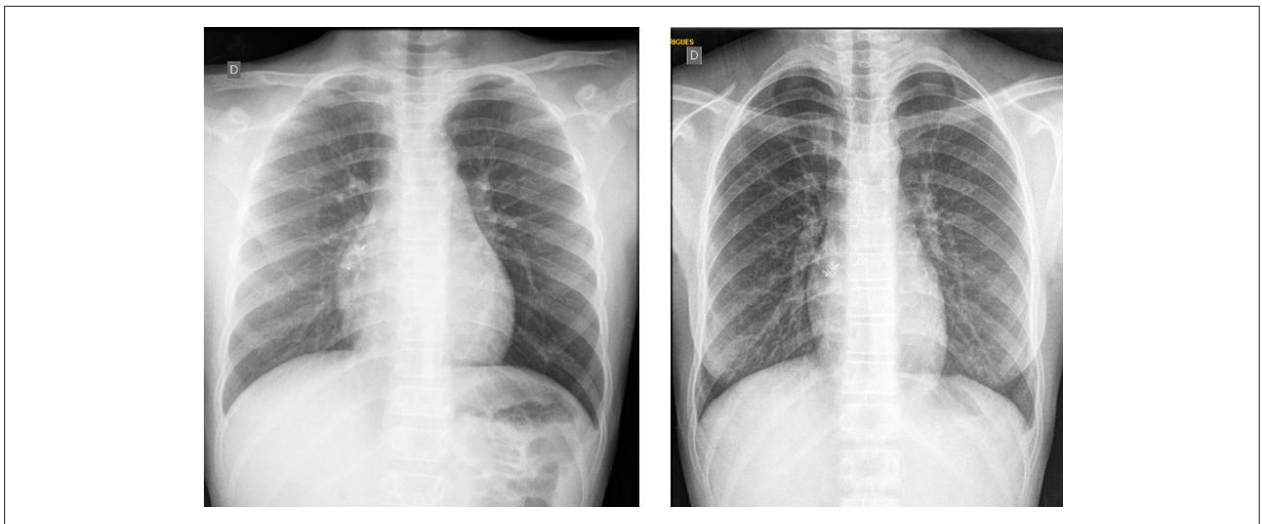
anterior (2 mm). A artéria coronária direita emergia da artéria circunflexa, sendo também dilatada, com aneurisma terminal de 15 mm, antes da desembocadura na cavidade de ventrículo direito, entre a via de entrada e de saída, com orifício de 4 mm. Este ventrículo era discretamente dilatado, assim como o átrio direito e as artérias pulmonares. VD = 20, VE = 35, septo e parede posterior = 6, AE = 23, Ao = 20, PSVD = 20 mmHg, APs = 12 mm. Na evolução, cinco anos após o fechamento da fístula, observa-se que as cavidades cardíacas são normais, mas as artérias coronárias continuavam dilatadas, embora com diâmetros menores, sendo o tronco da coronária esquerda de 6 mm e a coronária direita de 4 mm. Havia uma imagem hiperrefringente de 10 mm no terço distal da artéria coronária direita, correspondente ao *plug* arterial, sem fluxo através da fístula fechada.

**Angiotomografia de coronárias:** As artérias coronárias eram dilatadas, sendo o tronco esquerdo de 7 mm de diâmetro, a circunflexa de 6 mm, a qual se continuava pela coronária direita também com 6 mm, que desembocava no ventrículo direito.

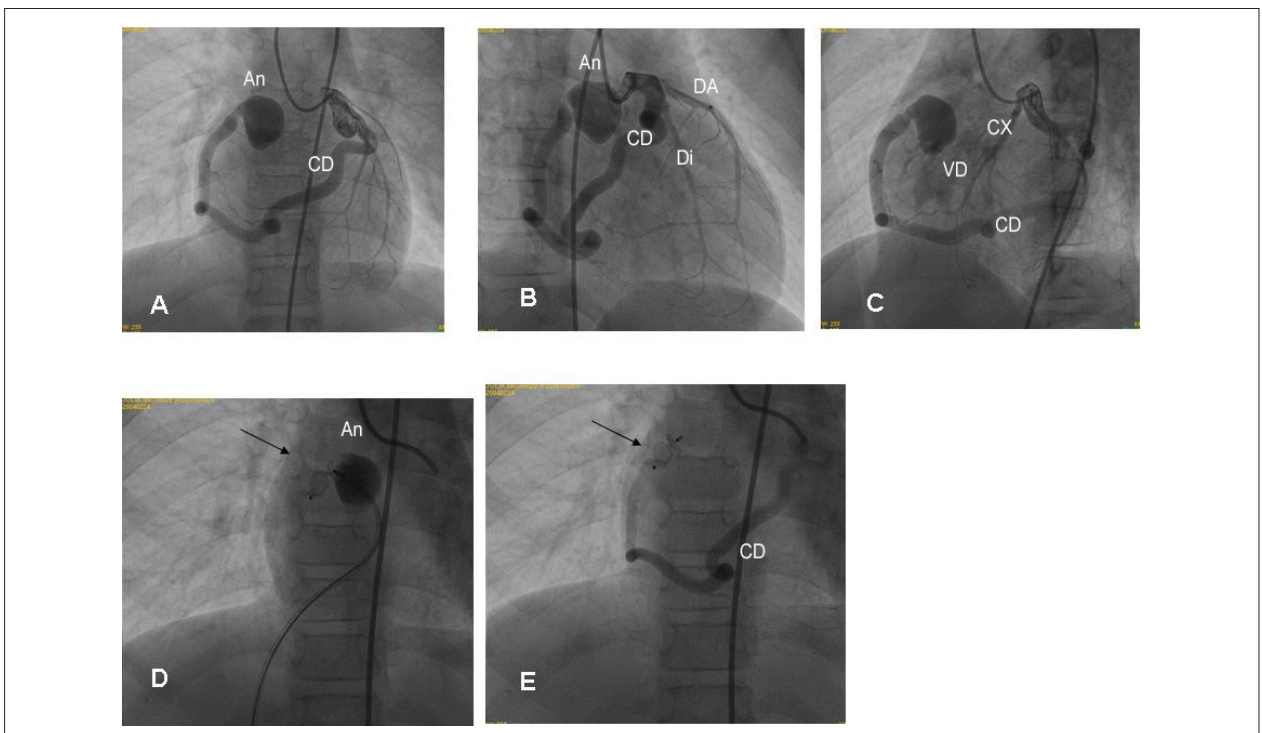
**Diagnóstico Clínico:** Fístula coronário-cavitária da artéria coronária direita no ventrículo direito, com discreta repercussão clínica, mas com dilatação acentuada da circulação coronária afetada. A dilatação coronária persistiu, mesmo após a oclusão da fístula.

**Raciocínio Clínico:** Havia elementos clínicos de orientação diagnóstica da fístula coronário-cavitária, relacionados à presença de sopro contínuo na borda esternal esquerda, média e baixa. Dada a essa condição, era presumível que a suposta fístula sistêmica ocorria em uma das cavidades direitas, no átrio ou no ventrículo direito. A repercussão clínica era discreta em vista do pequeno aumento das cavidades cardíacas direitas, evidenciado pela ecocardiografia. O diagnóstico foi bem estabelecido também pela angiotomografia das artérias coronárias.

**Diagnóstico diferencial:** Em paciente assintomático com sopro contínuo na borda esternal esquerda baixa, obrigatoriamente faz-se diagnóstico diferencial com outras comunicações entre o lado sistêmico e o pulmonar, como na janela aortopulmonar comunicando a aorta ascendente e o tronco pulmonar, além de fístulas entre os seios de Valsalva aórticos e as cavidades cardíacas direitas. Quando essas mesmas comunicações se fazem no ventrículo esquerdo, o sopro passa a ser diastólico e persiste contínuo quando há anastomose com o átrio esquerdo, mas audível em outras localizações, na ponta do coração e na região axilar.



**Figura 1** – Radiografias de tórax antes (à esquerda) e 5 anos após (à direita) o fechamento da fístula coronário-cavitária, salientando nitidamente a diminuição da área cardíaca, discretamente aumentada previamente.



**Figura 2** – Cinecoronariografia mostra a artéria coronária direita (CD) muito dilatada, originando-se da artéria circunflexa, e terminando em compartimento aneurismático em A e B. Em C, a drenagem a partir do aneurisma terminal da CD fazia-se discretamente no ventrículo direito (VD). Nota-se a inserção, a partir do VD, na CD prévia ao aneurisma coronário, de plug-vascular Amplatzer II (seta), em D, e em E a interrupção da drenagem da referida fístula (seta). Cx: circunflexa; Di: diagonal; DA: artéria descendente anterior.

**Conduta:** Em face da presença de fístula coronário-cavitária e já com dilatação das artérias coronárias, idealizou-se sua eliminação por meio de cateterismo intervencionista. Verificou-se que a artéria coronária direita tinha 6 mm de diâmetro e um aneurisma no seu final com cerca de 15 mm, e comunicação de 4 mm com o ventrículo direito. Conseguiu-se seu fechamento por um *plug-vascular Amplatzer II*, com resolução imediata da fístula (Figura 2).

**Comentários:** As raras fístulas congênicas das artérias coronárias são conexões anormais com as cavidades cardíacas ou com a árvore arterial pulmonar. A drenagem mais comum se faz com as cavidades direitas, e ocasionalmente com o seio coronário e com as cavidades esquerdas. Elas são simples ou múltiplas e causam sobrecarga de volume proporcional, com quadros que simulam a comunicação interatrial, comunicação interventricular ou persistência do canal arterial,

## Correlação Clínico-radiográfica

na dependência do local da drenagem. Ademais, causam isquemia miocárdica, arritmias, ruptura vascular e endocardite. Importa, por isso, a eliminação das fístulas, por cirurgia ou ainda, desde 1983, por cateterismo intervencionista.<sup>1</sup> Os bons resultados de ambos superam as complicações como infarto, embolização da prótese, dissecação da fístula e arritmias.

Cresce a indicação pela intervenção percutânea em face de recuperação mais rápida, menor morbidade e menor custo. É de interesse notar que a dilatação das artérias coronárias não diminui, mesmo após a eliminação das fístulas, o que expressa a concomitante lesão das fibras elásticas do vaso, ultrapassando seu limite de distensibilidade.

## Referência

1. Reddy G, Davies JE, Holmes DR, Schaff HV, Singh SP, Alli OO. Coronary artery fistulae. *Circ Cardiovasc Interv.* 2015;8(11):e003062.



Este é um artigo de acesso aberto distribuído sob os termos da licença de atribuição pelo Creative Commons