

## Curva de Referencia del Área del Septo Interventricular Fetal por el Método STIC: Estudio Preliminar

Lilium Cristine Rolo, Luciano Marcondes Machado Nardoza, Edward Araujo Júnior, Christiane Simioni, Marina Maccagnano Zamith, Antonio Fernandes Moron

Departamento de Obstetricia - Universidade Federal de São Paulo, São Paulo, SP - Brasil

### Resumen

**Fundamento:** La detección precoz de alteraciones septales, tales como la hipertrofia septal comúnmente presente en fetos de madres diabéticas, contribuiría a la reducción de las altas tasas de mortalidad infantil.

**Objetivo:** Determinar intervalos de referencia para el área del septo interventricular fetal por medio de la ultrasonografía tridimensional (US3D) utilizando el método STIC (*Spatio-Temporal Image Correlation*).

**Métodos:** Se realizó un estudio de corte transversal con 69 gestantes normales entre la 18<sup>a</sup> y 33<sup>a</sup> semanas de gestación. Se utilizó como referencia el plano de cuatro cámaras con la ROI (Región de Interés) posicionada a partir de los ventrículos, siendo el área del septo delimitada de modo manual. Para evaluar la correlación del área del septo interventricular con la edad gestacional (EG), se construyeron diagramas de dispersión y se calculó el coeficiente de correlación de Pearson ( $r$ ), siendo el ajuste realizado por el coeficiente de determinación ( $R^2$ ). Fueron calculadas medias, medianas, desviaciones-estándar ( $de$ ), valores máximo y mínimo. Para el cálculo de la reproductibilidad intraobservador, se utilizó el coeficiente de correlación intraclase (CCI). Se obtuvo la medida del espesor del septo interventricular y la misma fue correlacionada con la EG y el área septal obtenida por el modo renderizado en 52 pacientes utilizando el CCI.

**Resultados:** El área del septo interventricular fue altamente correlacionada con la edad gestacional ( $r = 0,81$ ), y la media aumentó de  $0,47 \text{ cm}^2$  en la 18<sup>a</sup> a  $2,42 \text{ cm}^2$  en la 33<sup>a</sup> semana de gestación. La reproductibilidad intraobservador fue excelente con  $CCI = 0,994$ . No se observó correlación significativa entre la medida del septo interventricular y la EG ( $R^2 = 0,200$ ), así como no hubo correlación con el área del septo obtenida por el modo renderizado con  $CCI = 0,150$ .

**Conclusión:** Intervalos de referencia para el área del septo interventricular entre la 18<sup>a</sup> y 33<sup>a</sup> semanas de gestación fueron determinados y se mostraron altamente reproducibles. (Arq Bras Cardiol 2011;96(5):386-392)

**Palabras clave:** Gravidez, corazón fetal, septo interventricular, valores de referencia, imagen tridimensional.

### Introducción

El aumento progresivo de la demanda de oxígeno en razón del rápido crecimiento del embrión durante las fases iniciales de la embriogénesis determina la precoz formación cardíaca alrededor del 22<sup>o</sup>-23<sup>o</sup> día de gestación<sup>1</sup>. Progresivamente, el corazón primitivo fetal sufre una serie de procesos de remodelado capaces de modificar su anatomía, hasta alcanzar la forma funcional que conocemos<sup>1</sup>.

El corazón, ya compuesto de sus cuatro cámaras (atrios y ventrículos), presenta en el interior de sus ventrículos el septo interventricular (IV) divisor, formado a partir de la fusión de las paredes mediales: la parte muscular del septo IV. Dentro de los ventrículos, con la cavitación de los mismos, los haces musculares serán formados y estos originan los

músculos papilares y las cuerdas tendíneas<sup>1</sup>, con función de competencia valvular, impidiendo el prolapso de las cúspides durante la sístole cardíaca y el reflujo sanguíneo<sup>2</sup>.

En 50% de los casos, las malformaciones cardíacas son consideradas defectos mayores, factores determinantes de la elevación de la tasa de la mortalidad infantil precoz y tardía<sup>3,4</sup>, evidenciando la necesidad del rastreo y diagnóstico precoz de tales cardiopatías. A pesar de la amplia aplicación de la ultrasonografía convencional en el rastreo de cardiopatías congénitas, la detección prenatal aun presenta lagunas diagnósticas, lo que impulsa el desarrollo de nuevas técnicas de adquisición de imagen para un mejor rastreo cardíaco durante la rutina del prenatal<sup>5-7</sup>.

En las últimas décadas, con el desarrollo de la ultrasonografía tridimensional (US3D) y de la tecnología del *Spatio-Temporal Image Correlation* (STIC), surgió una nueva forma de análisis cardíaco prenatal. Tal técnica permite la obtención del volumen cardíaco y su almacenamiento para posterior reconstrucción y análisis de su anatomía, presentando la imagen en el modo multiplanar y de superficie (renderizada), identificándose las cámaras cardíacas, las válvulas atrioventriculares y semilunares,

Correspondencia: Edward Araujo Júnior •

Departamento de Obstetricia da Universidade Federal de São Paulo - Rua Napoleão de Barros, 875 - Vila Clementino - 040024-002 - São Paulo, SP - Brasil  
E-mail: araujojred@terra.com.br

Artículo recibido en 29/07/10; revisado recibido en 17/11/10; aceptado en 14/12/10.

además del posicionamiento de los vasos y sus correlaciones, pudiéndose también controlar el movimiento cardíaco por el uso de la técnica del *cineloop*<sup>7-9</sup>.

A pesar de los inúmeros trabajos desarrollados con la técnica de STIC, no se encuentra en la literatura su aplicación en la evaluación de la medida del área del septo interventricular en corazones de fetos normales y/o cardíacos. Esa medida sería una forma de analizar directamente los defectos septales, que son los defectos cardíacos congénitos más comúnmente encontrados, justificando cerca de 30% de las enfermedades cardíacas, en especial los defectos membranáceos<sup>1</sup>, además de analizar indirectamente las demás malformaciones cardíacas (como las estenosis valvulares con consecuentes hipertrofias ventriculares entre otras). Además de eso, la medida del área valvular posibilitará la detección precoz de la hipertrofia septal en los fetos de gestantes diabéticas, rastreando fetos con mayor probabilidad de desarrollo de macrosomía y cardiomiopatía<sup>10,11</sup>.

Este estudio tiene por objetivo determinar valores de referencia para el área del septo interventricular de fetos normales entre la 18ª y la 33ª semanas de gestación por medio de la US3D utilizando el método STIC.

## Métodos

Se realizó un estudio del tipo corte transversal, entre diciembre de 2009 y mayo de 2010, con 69 gestantes entre la 18ª y la 33ª semanas completas de gestación. Este estudio fue aprobado por el Comité de Ética en Investigación de la Universidad Federal de São Paulo (Unifesp) bajo el n° 0135/10, y las pacientes que concordaron en la participación voluntaria firmaron Término de Consentimiento Libre y Aclarado.

Todas las pacientes fueron seleccionadas en el sector de prenatal de bajo riesgo del Departamento de Obstetricia de la Unifesp, siendo oriundas del Sistema Único de Salud del municipio y de la región metropolitana de la ciudad de São Paulo. Los criterios de inclusión fueron los siguientes: gestación única con embrión vivo y edad gestacional determinada por la fecha de la última menstruación (FUM) y confirmada por ultrasonografía realizada hasta la 10ª semana utilizando como parámetro el Largo Cabeza-Nalga (LCN). Los criterios de exclusión fueron: oligoamnio (Índice de Líquido Amniótico (ILA) abajo del percentil 5 para la edad gestacional, según tabla propuesta por Moore y Cayle<sup>12</sup>; feto posicionado con el dorso anterior (entre 11 y 1h); fetos con peso estimado abajo y/o encima de dos desviaciones-estándar de la media, de acuerdo con la tabla propuesta de Hadlock; gestantes portadoras de enfermedades crónicas que pudiesen afectar el crecimiento y desarrollo fetal, tales como hipertensión arterial, diabetes mellitus, colagenosis, entre otras; atenuación intensa del haz sonoro por condiciones tales como obesidad materna y cicatrices abdominales; malformación fetal diagnosticada en la ultrasonografía morfológica de 1º y 2º trimestres; pacientes tabaquistas y/o usuarias de drogas ilícitas. Todas las gestantes fueron sometidas la ecocardiografía fetal realizada entre 20 y 24 semanas de gestación.

Todos los exámenes fueron realizados en el Sector de Cardiología Fetal del Departamento de Obstetricia de la Unifesp, siendo realizados por apenas un examinador

(LCR) con experiencia de tres años en US3D en obstetricia. Todos los exámenes fueron realizados en un aparato de la marca Voluson 730 Expert (General Electric Medical Systems, Kretztechnik, Zipf, Austria) equipado con un transductor convexo volumétrico (RAB4-8P). Los análisis *off-line* para la medida de las áreas del septo interventricular fueron realizadas por el mismo examinador utilizando el *software* 4D View versión 9.0 (GE, Medical Systems Kretztechnik, GmbH & Co OHG).

Los volúmenes cardíacos fueron recogidos en el corte de las 4 cámaras cardíacas con el dorso fetal, si fuese posible, en la posición de 6 horas, utilizándose un ángulo de abertura entre 20 y 40° y un tiempo de adquisición de entre 10 y 15 segundos. Después del barrido tridimensional, la imagen fue presentada en la tela del aparato en la forma de tres planos ortogonales: axial (A), sagital (B) y coronal (C). Antes de iniciar las evaluaciones, fue utilizada la estandarización propuesta por Paladini<sup>13</sup> para la orientación de volúmenes obtenidos por el STIC, o sea, para fetos en presentación cefálica, el lado izquierdo del corazón coincide con el lado izquierdo de la tela, mientras para los fetos pélvicos, el lado izquierdo del corazón coincide con el lado derecho de la tela; debiéndose rotar el plano A 180° alrededor del eje "Y".

El plano de las cuatro cámaras cardíacas (A) fue seleccionado como referencial, siendo este rotado alrededor del eje "Z", de forma que el ápice cardíaco se colocase en 6 horas; enseguida, fue activada la tecla RENDER, con punto de referencia de la caja dispuesta en el tercio medio del septo interventricular. Tres planos virtuales para evaluación del septo interventricular fueron utilizados. Dos planos fueron determinados por el posicionamiento de la línea verde (activa) de la caja de renderización paralelo al borde externo del septo interventricular, con el punto medio mantenido en su tercio medio. Se utilizó la opción seis de la ROI *selection*, delimitándose la región del septo; por convención, se optó por su visibilización a través del lado del ventrículo izquierdo. La imagen renderizada fue magnificada y entonces la tecla MEASURE fue accionada y la opción TRACE AREA fue seleccionada para delimitar manualmente el área septal en cm<sup>2</sup>. La medida del área septal fue realizada durante la fase inicial de la diástole ventricular, momento en que el septo se encontraba menos contraído (Fig. 1). La medida bidimensional del espesor septal también fue obtenida en el plano de cuatro cámaras en mm. (Fig. 2).

Los datos fueron almacenados en planilla del programa Excel (Microsoft, Redmond, WA, USA) y analizados por medio de un programa estadístico *Statistical Package for the Social Sciences* (SPSS) for Windows versión 15.0 (SPSS Inc., Chicago, IL, USA). Fueron calculadas medias, medianas, desviaciones-estándar (de), valores máximo y mínimo para cada intervalo gestacional evaluado, así como los percentiles 5, 25, 50, 75 y 95. Para evaluar la correlación entre las áreas del septo interventricular con la edad gestacional (EG), fueron determinados diagramas de dispersión obteniéndose índice de correlación de Pearson (r), siendo el ajuste de la ecuación determinado por el coeficiente de determinación (R<sup>2</sup>). Para la construcción de intervalos de referencia de las áreas del septo interventricular en función de la edad gestacional, se siguió el modelo de regresión lineal simple<sup>14</sup>, utilizando

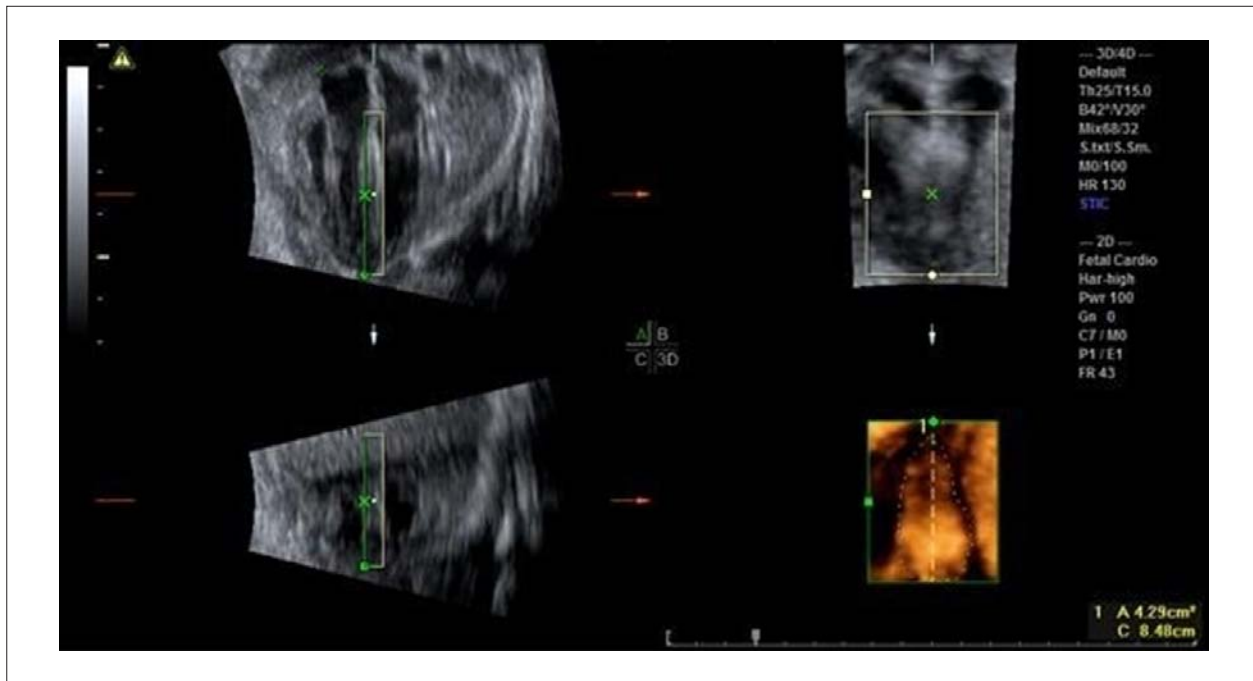


Fig. 1 - Imagen renderizada del septo interventricular en el momento inicial de la diástole ventricular, con la medida respectiva de su área determinada manualmente en cm<sup>2</sup>.

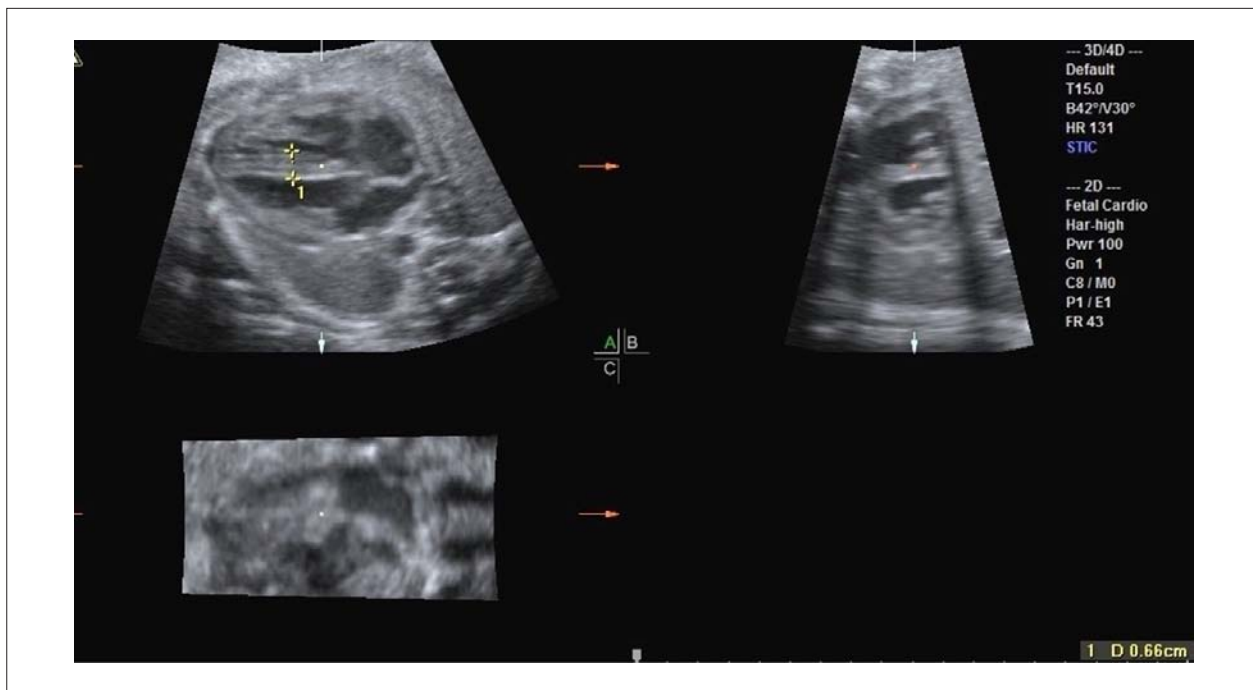

Fig. 2 - Imagen de la medida bidimensional del espesor del septo interventricular en mm.

el método de Altman<sup>15</sup> con nivel de significación de  $p < 0,05$ . Para evaluar la medida del espesor septal en función de la edad gestacional se utilizó también la regresión lineal. Para evaluar la correlación entre la medida del espesor bidimensional del septo interventricular y su área, se utilizó el coeficiente de correlación intraclase (CCI). Para el cálculo de

la reproducibilidad intraobservador, el mismo examinador (LCR) realizó una segunda medida del área septal de 40 fetos, medidas esas blindadas de los resultados de la primera. Para esto, también se utilizó el CCI y el gráfico de Bland-Altman<sup>16</sup>. Los gráficos de Bland-Altman plotean las medias dos medidas, realizadas por un mismo examinador, contra la

diferencia de sus medias con intervalo de 95% de confianza de 1,96 de la media. En todos los análisis se utilizó nivel de significación de 0,05.

## Resultados

Fueron evaluadas 69 gestantes portando fetos normales entre la 18ª y la 33ª semanas completas de gestación, y todas llenaron los criterios de inclusión y fueron ubicadas en el análisis estadístico final. La edad materna en media fue de 29,8 años con de  $\pm 5,1$ , con media de 1,4 gestación (de  $\pm 0,5$ ) y paridad media de 0,3 parto (de  $\pm 0,5$ ).

El área media del área septal fue de  $0,47 \pm 0,10 \text{ cm}^2$  (variando de  $0,36 - 0,59 \text{ cm}^2$ ) en la 18ª semana a  $2,42 \pm 1,13 \text{ cm}^2$  (variando de  $1,26 - 3,92 \text{ cm}^2$ ) en la 33ª semana de gestación. La tabla 1 muestra medias, medianas, desviaciones-estándar y valores mínimos y máximos del área del septo interventricular, mientras que la tabla 2 muestra los percentiles 5, 25, 50, 75 y 95 en cada intervalo gestacional evaluado.

El área septal presentó fuerte correlación con la edad gestacional ( $r = 0,81$ ). Fueron realizados modelos de regresión polinomial, siendo el mejor ajuste con la ecuación exponencial:  $\text{área del septo interventricular} = \exp(0,125 \times \text{IG} + 0,043)$ , con  $R^2=0,65$  (Fig. 3).

En 52 pacientes, la medida del espesor septal fue obtenida en el modo bidimensional, pero no presentó correlación significativa con la edad gestacional ( $R^2 = 0,20$ ), mostrando

un estándar prácticamente lineal entre la 18ª y la 33ª semanas completas de gestación (Fig. 4). Además de eso, no hubo correlación estadísticamente significativa entre la medida del espesor y del área septal en el intervalo gestacional estudiado con  $\text{CCI} = 0,150$  [95% IC  $-0,480; 0,512$ ], con  $p < 0,005$ .

Se observó una excelente reproductibilidad intraobservador para la medida del área del septo interventricular, con  $\text{CCI} = 0,994$  (IC 95%  $0,988 - 0,997$ ). El gráfico de Bland-Altman comprobó esa buena reproductibilidad con media de la diferencia entre las medidas de  $0,01 \text{ cm}^2$  (de  $\pm 0,06 \text{ cm}^2$  y IC 95%  $\pm 0,12 \text{ cm}^2$ ) (Fig. 5).

## Discusión

La tecnología STIC ha estado disponible en algunos aparatos de US3D a mediados de la década de 2010. STIC consiste en la adquisición del volumen del corazón fetal con sus conexiones vasculares, permitiendo su evaluación en los modos multiplanar o renderizado en la forma de una secuencia "cineloop" de un ciclo cardíaco completo. Para la adquisición del volumen, se debe seleccionar una región de interés (ROI), que determina la altura y ancho del volumen, que englobe todo el corazón con sus conexiones vasculares. Siempre que sea posible, la adquisición debe ser realizada con el feto en dorso posterior (6 horas) y en la ausencia de movimientos respiratorios maternos. El ángulo de adquisición, que determina la profundidad del volumen,

**Tabla 1 - Análisis descriptivo del área del septo interventricular fetal por la técnica de renderización en cada intervalo gestacional evaluado**

Intervalo gestacional (en semanas)	Media (cm <sup>2</sup> )	Mediana (cm <sup>2</sup> )	Desviación-estándar (cm <sup>2</sup> )	Mínimo (cm <sup>2</sup> )	Máximo (cm <sup>2</sup> )
18 a 19+6 días	0,47	0,47	0,10	0,36	0,59
20 a 21+6 días	0,65	0,54	0,48	0,26	2,22
22 a 23+6 días	0,76	0,70	0,24	0,33	1,19
24 a 25+6 días	0,90	0,97	0,25	0,52	1,13
26 a 27+6 días	1,12	1,06	0,18	0,99	1,37
28 a 29+6 días	2,09	2,17	0,24	1,75	2,28
30 a 31+6 días	1,91	1,96	0,44	1,25	2,68
32 a 33+6 días	2,42	2,26	1,13	1,26	3,92

**Tabla 2 - Análisis descriptivo de los percentiles (5, 25, 50, 75 y 95) del área del septo interventricular fetal por la técnica de renderización en cada intervalo gestacional evaluado**

Intervalo gestacional (en semanas)	N = 69	Percentil 5	Percentil 25	Percentil 50	Percentil 75	Percentil 95
18 a 19+6 días	4	0,37	0,41	0,47	0,52	0,58
20 a 21+6 días	19	0,28	0,36	0,54	0,67	0,67
22 a 23+6 días	20	0,53	0,59	0,70	1,01	1,14
24 a 25+6 días	6	0,56	0,74	0,97	1,09	1,13
26 a 27+6 días	4	0,99	1,00	1,06	1,18	1,33
28 a 29+6 días	4	1,80	2,01	2,17	2,24	2,27
30 a 31+6 días	8	1,32	1,68	1,96	2,09	2,48
32 a 33+6 días	4	1,37	1,79	2,26	2,89	3,71

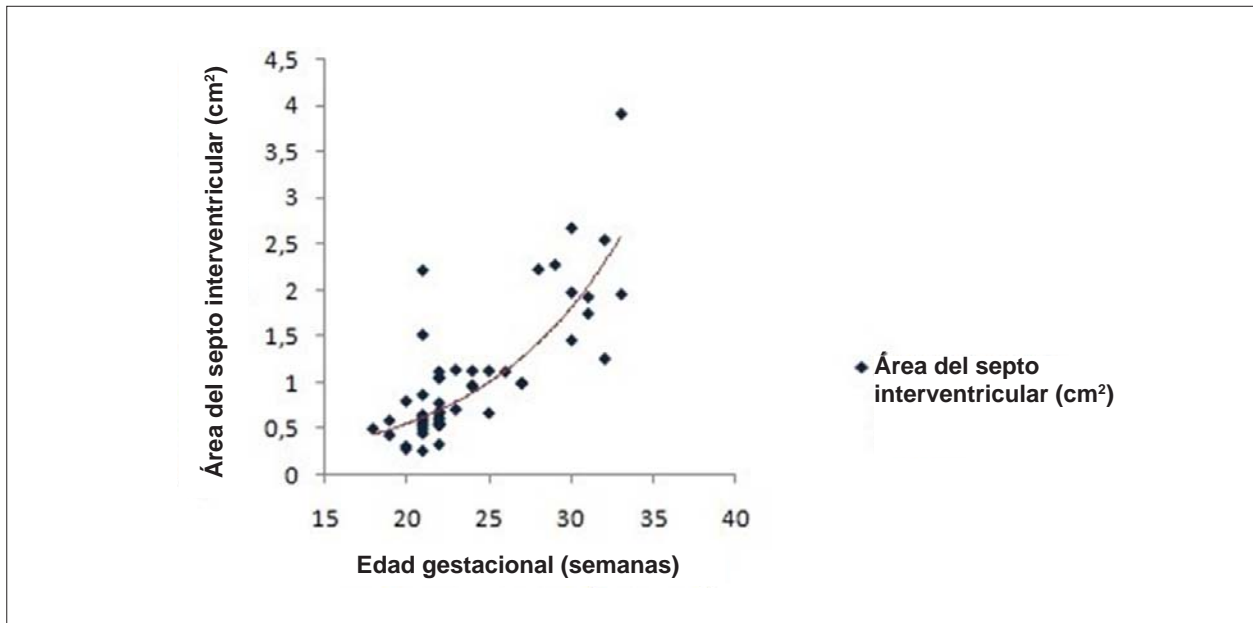


Fig. 3 - Diagrama de dispersión del área del septo interventricular en función de la edad gestacional por la técnica de renderización.

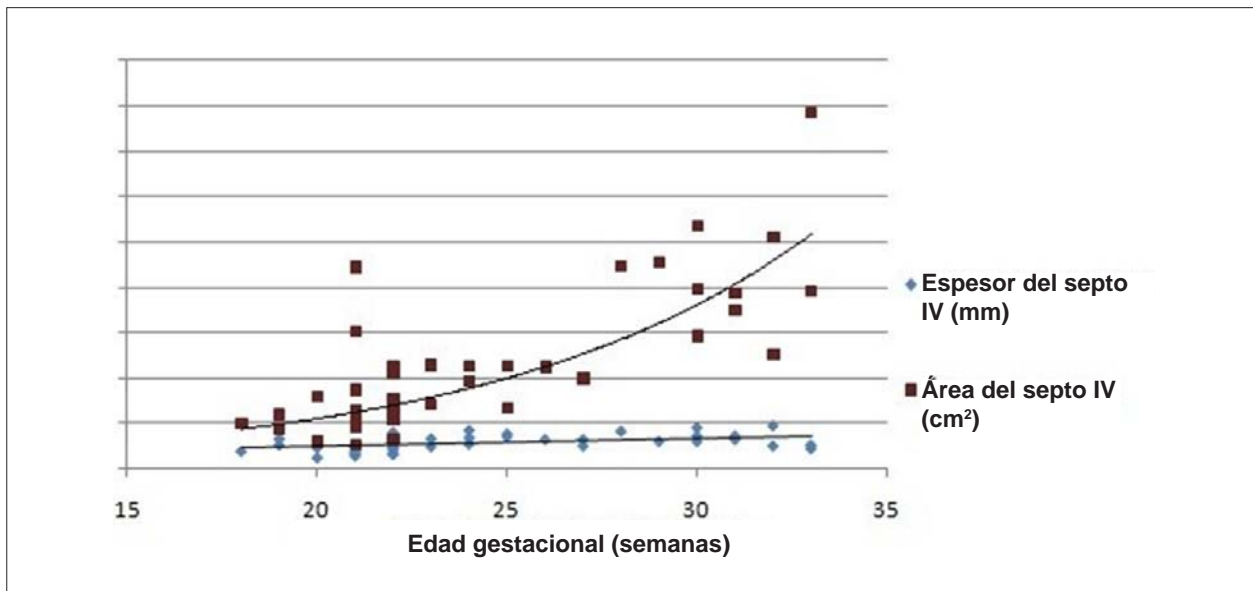


Fig. 4 - Diagrama de dispersión de la medida del espesor del septo interventricular en el modo bidimensional en función del área septal por el modo renderizado.

varía de acuerdo con la edad gestacional, y ángulos entre 20 y 25° son suficientes en fetos en el segundo trimestre. El tiempo de adquisición es determinado por el operador, variando de 7,5 a 15 segundos, y corresponde a la velocidad con que el transductor barre la ROI. Al volumen en escala de grises, se puede asociar el modo Doppler color, además de post procesamientos como el “inversion mode” y el “B-flow imaging”<sup>8,17</sup>. La ventaja del STIC en relación a la ecocardiografía bidimensional es la de ser un método menos dependiente del operador, posibilitando la identificación de anomalías en las vías de salida del corazón fetal por examinadores con poca a intermedia experiencia<sup>18</sup>.

En relación a la renderización de estructuras cardíacas, Yagel et al<sup>19</sup> evaluaron 136 gestantes, siendo 35 portando fetos con anomalías cardíacas, utilizando la renderización para obtener planos para evaluación de los septos interatrial y interventricular, ánulo de las válvulas atrioventriculares y alineamiento de los grandes vasos. En 13 fetos con anomalías cardíacas, el plano del septo interventricular mejoró la evaluación del defecto septal, y en 4 el plano del septo interatrial contribuyó para evaluación del foramen oval. En 5 casos, el plano del ánulo de las válvulas atrioventriculares inmediatamente distales a las válvulas semilunares (coronal AV) mejoró la evaluación del alineamiento de los grandes



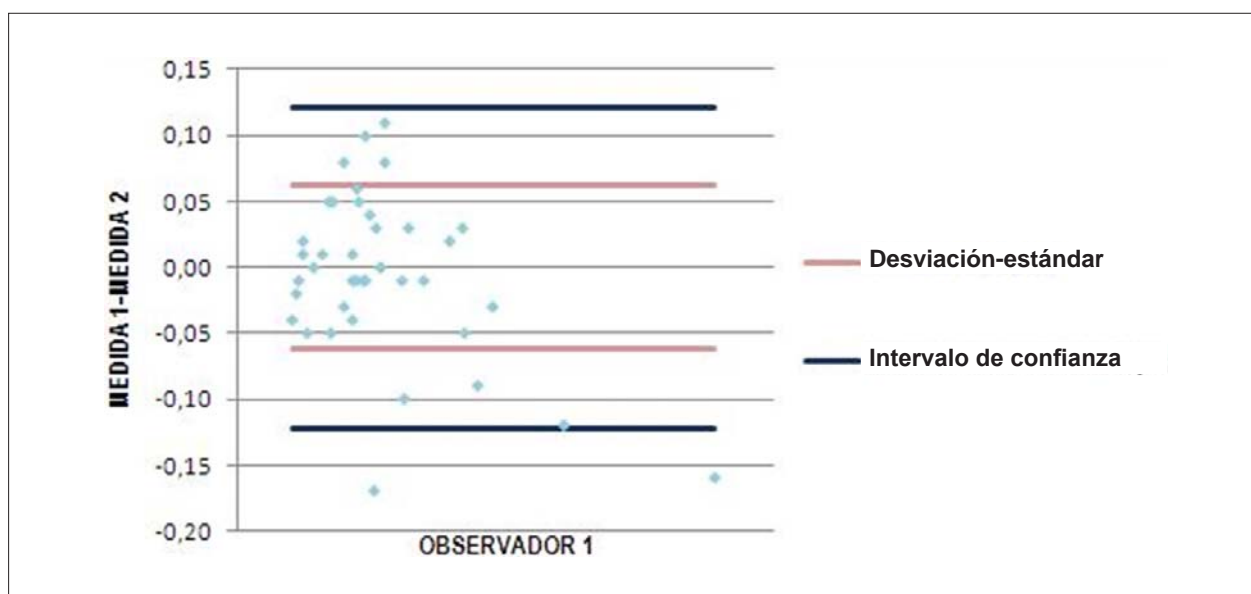


Fig. 5 - Diferença das medidas da área do septo interventricular realizadas por um examinador (medida 1 e medida 2) plotadas contra a diferença de suas médias.

vasos en relación al ánulo de las válvulas atrioventriculares, y en 3 la evaluación de las válvulas semilunares, con o sin mal alineamiento de los grandes vasos. Recientemente, Paladini et al<sup>20</sup> evaluaron una serie de 30 casos de defectos parciales del septo atrioventricular fetal utilizando la ecocardiografía, y en 14 de esos casos se asoció el STIC. En todos los casos los marcadores ecocardiográficos para esa anomalía fueron: defecto del septo atrial ostium primum y pérdida de la apariencia normal de las válvulas atrioventriculares.

La medida del área del septo interventricular es de particular importancia en fetos de riesgo para miocardiopatías hipertróficas, como los hijos de madres diabéticas, en los cuales hay importante engrosamiento del septo interventricular, pudiendo causar obstrucciones en el tracto de salida del ventrículo izquierdo<sup>21</sup>. La gravedad de los síntomas de insuficiencia respiratoria e insuficiencia cardíaca congestiva se correlacionan con la severidad de la miocardiopatía hipertrófica<sup>22,23</sup>. Tradicionalmente la medida del espesor del septo interventricular fetal ha sido realizada por la ecocardiografía bidimensional utilizando el modo M<sup>10,11,24</sup>; con todo, tal medida presenta imprecisiones, pues el septo interventricular no es una estructura uniforme.

En este estudio, se utilizó la técnica STIC para medida del área del septo interventricular, metodología hasta el momento inédita en la literatura. El área del septo se mostró fuertemente correlacionada con la edad gestacional, además

de comprobada reproductibilidad intraobservador. Ya la medida del espesor septal mostró débil correlación con la edad gestacional, mostrando un estándar prácticamente lineal de la medida entre la 18ª y la 33ª semanas completas de gestación, sin presentar correlación estadísticamente significativa con área obtenida por el STIC. Tal resultado vuelve el área septal un posible parámetro ultrasonográfico más fidedigno que la medida del espesor del septo interventricular en el diagnóstico de hipertrofia septal.

En síntesis, este estudio determinó valores de referencia para el área del septo interventricular fetal que podrán ser aplicados en fetos de riesgo para hipertrofia septal, como los hijos de madres diabéticas, favoreciendo la detección precoz de alteraciones funcionales y morfológicas cardíacas fetales.

#### Potencial Conflicto de Intereses

Declaro no haber conflicto de intereses pertinentes.

#### Fuentes de Financiación

CAPES financió el presente estudio.

#### Vinculación Académica

Este artículo forma parte de tesis de Doctorado de Liliam Cristine Rolo, from *Universidade Federal de São Paulo*.

## Referencias

1. Moore KL, Persaud TVN. Embriología básica. Rio de Janeiro: Saunders/Elsevier; 2008.
2. Hansen DE, Cahill PD, DeCampli WM, Harrison DC, Derby GC, Mitchell RS. Valvular-ventricular intereaction: importance of the mitral apparatus in canine left ventricular systolic performance. *Circulation*. 1986;73(6):1310-20.
3. McElhinney DB, Silverman NH, Brook MM, Hanley FL, Stanger P. Asymmetrically short tendinous cords causing congenital tricuspid

- regurgitation: improved understanding of tricuspid valvular dysplasia in the era of color flow echocardiography. *Cardiol Young*. 1999;9(3):300-4.
4. Minami K, Kado H, Sai S, Tatewaki H, Shiokawa Y, Nakashima A, et al. Midterm results of mitral valve repair with artificial chordae in children. *J Thorac Cardiovasc Surg*. 2005;129(2):336-42.
  5. Stümpflen I, Stümpflen A, Wimmer M, Bernaschek G. Effect of detailed echocardiography as part of routine prenatal ultrasonographic screening on detection of congenital heart disease. *Lancet*. 1996;348(9031):854-7.
  6. Berghella V, Pagotto L, Kaufman M, Huhta JC, Wapner RJ. Accuracy of prenatal diagnosis of congenital heart defects. *Fetal Diagn Ther*. 2001; 16(6):407-12.
  7. Kurjak A, Chervenak FA. *Donald School Textbook of Ultrasound in Obstetrics and Gynecology*. New Delhi: Jaypee Brothers Medical Publishers (P) Ltd; 2008.
  8. Gonçalves LF, Lee W, Chaiworapongsa T, Espinoza J, Schoen MJ, Falkensammer P, et al. Four-dimensional ultrasonography of the fetal heart with spatiotemporal image correlation. *Am J Obstet Gynecol*. 2003;189(6):1792-802.
  9. Devore GR, Falkensammer P, Sklansky MS, Platt LD. Spatio-temporal image correlation (STIC): new technology for evaluation of the fetal heart. *Ultrasound Obstet Gynecol*. 2003;22(4):380-7.
  10. Macklon NS, Hop WC, Wladimiroff JW. Fetal cardiac function and septal thickness in diabetic pregnancy: a controlled observational and reproducibility study. *Br J Obstet Gynaecol*. 1998;5(6):661-6.
  11. Bethune M, Bell R. Evaluation of the measurement of the fetal fat layer, interventricular septum and abdominal circumference percentile in the prediction of macrosomia in pregnancies affected by gestational diabetes. *Ultrasound Obstet Gynecol*. 2003;22(6):586-90.
  12. Moore KL. *Anatomia orientada para a clínica*. 2ª ed. Rio de Janeiro: Guanabara Koogan; 1990.
  13. Paladini D. Standardization of on-screen fetal heart orientation prior to storage of spatio-temporal image correlation (STIC) volume datasets. *Ultrasound Obstet Gynecol*. 2007;29(6):605-11.
  14. Hsieh FY, Bloch DA, Larsen MD. A simple method of sample size calculation for linear and logistic regression. *Stat Med*. 1998;17(14):1623-34.
  15. Altman DG. Construction of age-related reference centiles using absolute residuals. *Stat Med*. 1993;12(10):917-24.
  16. Bland JM, Altman DG. Statistical methods for assessing agreement between two methods of clinical measurement. *Lancet*. 1986;1(8476):307-10.
  17. Vināls F, Poblete P, Giuliano A. Spatio-temporal image correlation (STIC): a new tool for the prenatal screening of congenital heart defects. *Ultrasound Obstet Gynecol*. 2003;22(4):388-94.
  18. Paladini D, Sglavo G, Greco E, Nappi C. Cardiac screening by STIC: can sonologists performing the 20-week anomaly scan pick up outflow tract abnormalities by scrolling the A-plane of STIC volumes? *Ultrasound Obstet Gynecol*. 2008;32(7):865-70.
  19. Yagel S, Benachi A, Bonnet D, Dumez Y, Hochner-Celnikier D, Cohen SM, et al. Rendering in fetal cardiac scanning: the intracardiac septa and the coronal atrioventricular valve planes. *Ultrasound Obstet Gynecol*. 2006; 28(3):266-74.
  20. Paladini D, Volpe P, Sglavo G, Russo MG, De Robertis V, Penner I, et al. Partial atrioventricular septal defect in the fetus: diagnostic features and associations in a multicenter series of 30 cases. *Ultrasound Obstet Gynecol*. 2009;34(3):268-73.
  21. Abu-Sulaiman RM, Subaih B. Congenital heart disease in infants of diabetic mothers: echocardiograph study. *Pediatr Cardiol*. 2004;25(2):137-40.
  22. Gutgesell HP, Speer ME, Rosenberg HS. Characterization of the cardiomyopathy in infants of diabetic mothers. *Circulation*. 1980;61(2):441-50.
  23. Reller MD, Kaplan S. Hypertrophic cardiomyopathy in infants of diabetic mothers: an update. *Am J Perinatol*. 1988;5(4):353-8.
  24. Wong ML, Wong WH, Cheung YF. Fetal myocardial performance in pregnancies complicated by gestational impaired glucose tolerance. *Ultrasound Obstet Gynecol*. 2007;29(4):395-400.