

## Caso 4/2011 - Homem de 49 Anos com Estenose Pulmonar Valvar e Comunicação Interatrial como Lesões Residuais após Correção de Tetralogia de Fallot, Ocorrida há 30 Anos

Case 4/2011 - 49-year-old Man with Pulmonary Valve Stenosis and Atrial Septal Defect as Residual Lesions after Correction of Tetralogy of Fallot, which Occurred 30 Years Ago

Edmar Atik

Hospital Sírio-Libanês, São Paulo, SP - Brasil

### Aspectos clínicos

Após correção da tetralogia de Fallot, realizada com 19 anos de idade, com ampliação da via de saída de ventrículo direito, valvotomia pulmonar e fechamento da comunicação interventricular, deliberadamente permaneceram, como defeitos residuais, a estenose pulmonar a nível valvar por pequeno anel pulmonar e a comunicação interatrial. Mesmo assim, uma boa evolução perdurou por 28 anos, quando surgiu a primeira complicação, por embolia cerebral paradoxal com discreto acidente vascular cerebral, sem consequências sensoriais ou motoras. Além disso, há um ano houve complicação arritmica por fibrilação atrial com frequência cardíaca elevada, revertida com amiodarona e choque elétrico. Recentemente, nova fibrilação atrial, mas com frequência ventricular baixa (entre 50 a 60 bpm), e insaturação arterial (70%), após deambulação de poucos minutos, motivaram investigação diagnóstica e conduta mais precisas.

Em exame físico, o paciente apresentou-se em bom estado geral, eupneico, corado, com pulsos normais, peso de 114 kg, altura de 170 cm, PA de 110/80 mmHg e FC de 60 bpm em ritmo de fibrilação atrial. A aorta era discretamente palpada na fúrcula. No precórdio, não havia impulsões ou deformidades e o *ictus cordis* não era palpado. As bulhas eram hipofonéticas e auscultava-se sopro sistólico, +/+ + de intensidade, de ejeção, rude, no 1º, 2º e 3º espaços intercostais esquerdos na borda esternal e na fúrcula. O fígado não era palpado.

### Exames complementares

Eletrocardiograma desde a cirurgia mostrava sinais de bloqueio completo do ramo direito, com duração de QRS

### Palavras-chave

Cardiopatias congênicas, tetralogia de Fallot, estenose da valva pulmonar, hipertrofia ventricular direita.

de 0,16", com frequência ventricular de 60 bpm em ritmo de fibrilação atrial (Figura 1).

Radiografia de tórax mostra discreto aumento da área cardíaca à custa das cavidades direitas, forma cardíaca globosa e trama vascular pulmonar discretamente aumentada (Figura 1).

Ecocardiograma mostrava moderada obstrução a nível pulmonar com gradiente médio de pressão de 50 mmHg, aumento discreto das cavidades direitas e comunicação interatrial de 14 mm de extensão, próxima à veia cava superior. As medidas correspondiam a 37 mm na aorta, 50 mm no átrio esquerdo, 38 mm no ventrículo direito, 49 mm no ventrículo esquerdo, 12 mm no septo ventricular e 11 mm na parede posterior. A fração de ejeção ventricular esquerda era de 69% e havia hipocontratibilidade discreta de ventrículo direito com movimento atípico do septo ventricular (Figura 1).

Estudo hemodinâmico mostrou também sinais de estenose pulmonar a nível valvar com gradiente de pressão de 50 mmHg e *shunt* por comunicação interatrial em injeção de contraste na veia pulmonar superior direita. As pressões no tronco pulmonar eram de 25/8 mmHg, e no ventrículo direito eram de 75/15 mmHg. Nos átrios, o paciente apresentava 15 mmHg de pressão média, no ventrículo esquerdo, 135/12 mmHg e na aorta 135/85 mmHg. O ventrículo direito era discretamente dilatado, hipertrofiado e hipocontrátil. A via de saída de ventrículo direito era mais dilatada e com hipocontratibilidade mais acentuada. A angiografia no ventrículo direito demonstrou acentuada estenose pulmonar a nível valvar, com passagem de contraste por um orifício central bem delimitado (Figura 2).

### Diagnóstico

Estenose pulmonar valvar moderada e hipertrofia de ventrículo direito, responsáveis por *shunt* de sangue da direita para a esquerda por comunicação interatrial, como defeitos residuais após correção de tetralogia de Fallot, realizada há 30 anos, causando insaturação arterial acentuada a pequenos esforços.

### Raciocínio clínico

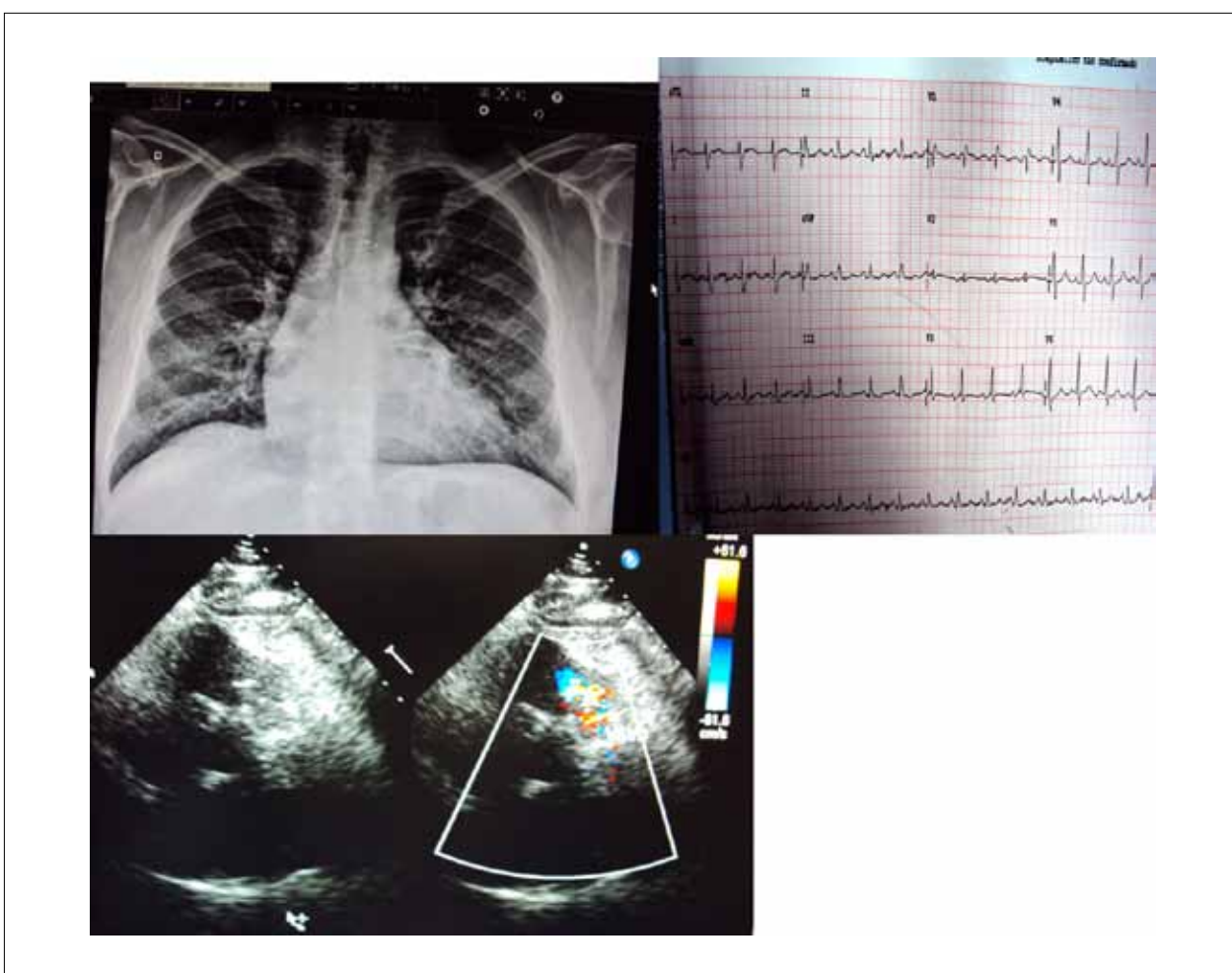
Os defeitos residuais da cirurgia realizada há 30 anos para correção da tetralogia de Fallot, que pareciam inócuos, tornaram-se preocupantes com o tempo. A acentuação da

Correspondência: Edmar Atik •

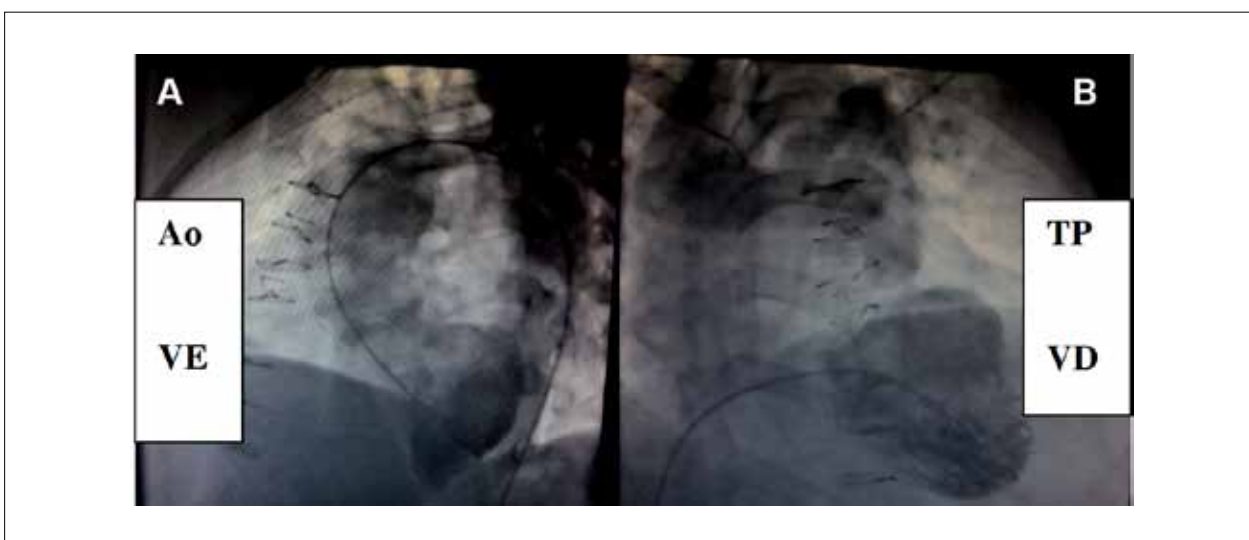
Rua Dona Adma Jafet, 74 conj. 73 - Bela Vista - 01308-050 - São Paulo, SP - Brasil

E-mail: eatik@cardiol.br, conatik@incor.usp.br

Artigo recebido em 29/07/10; revisado recebido em 13/01/11, aceito em 13/01/11.



**Fig. 1** - Radiografia de tórax em período pós-operatório tardio da correção da tetralogia de Fallot mostra moderado aumento das cavidades direitas, arco médio escavado e trama vascular pulmonar aumentada. No eletrocardiograma, salientam-se os achados habituais após correção prévia do defeito como o bloqueio completo do ramo direito. Ademais da fibrilação atrial com frequência ventricular de 51 bpm. Em corte paraesternal esquerdo, eixo curto, a nítida obstrução a nível valvar pulmonar, na imagem ecocardiográfica.



**Fig. 2** - Angiografia mostra o ventrículo esquerdo (VE) normal em conexão com a aorta (Ao) em A, o aumento discreto do ventrículo direito (VD) com hipertrofia miocárdica e estenose pulmonar a nível valvar, em B. Abreviação: TP - tronco pulmonar.

## Correlação Clínico-Radiográfica

estenose pulmonar causou maior distúrbio hemodinâmico com *shunt* da direita para a esquerda a nível atrial e de intensidade progressivamente maior (recentemente, a saturação de oxigênio diminuía de 90 para 70%, mesmo em pequenos esforços e com cansaço acentuado), além de fibrilação atrial paroxística e de embolia paradoxal, há dois anos.

### Conduta

Nova indicação operatória foi incisiva em face dos distúrbios hemodinâmicos, de grande risco clínico. À cirurgia, a valva pulmonar estava espessada em um anel pulmonar pequeno. A via de saída de ventrículo direito estava dilatada e com calcificação do remendo de pericárdio, além da comunicação interatrial alta de 20 mm de diâmetro. Ampliação da via de saída do ventrículo direito e do anel pulmonar, com colocação de homoenxerto número 24, além de atrioseptoplastia com remendo de pericárdio, resultou em boa evolução pós-operatória, dada a normalidade hemodinâmica obtida. O ritmo sinusal retornou após tratamento da fibrilação atrial por incisão periostial circundando as veias pulmonares. Houve desaparecimento do sopro sistólico e a saturação de oxigênio manteve-se em torno de 95%. No eletrocardiograma, o bloqueio completo

do ramo direito persistiu, e com maior atraso na condução, com duração de QRS de 0,18". Ecocardiograma pós-operatório mostrou discreto gradiente de 8 mmHg entre o ventrículo direito e o tronco pulmonar. Recebeu alta hospitalar no 10º dia pós-operatório.

### Considerações

Qualquer defeito residual, exceto os de pequena magnitude, após correção prévia cardíaca, provoca algum distúrbio hemodinâmico em período evolutivo variável. No início da correção da tetralogia de Fallot, estimava-se que lesão residual obstrutiva pulmonar não pudesse causar tanta comorbidade como a produzida pela insuficiência valvar pulmonar após a ampliação do anel pulmonar. Como atestamos, tal assertiva não é verdadeira pelas consequências patológicas do caso apresentado e ainda com sérios riscos de vida pela acentuada insaturação arterial que surgia até com pequenos esforços. Hoje, prefere-se a normalização hemodinâmica mesmo após a abertura do anel pulmonar, talvez com a colocação de uma válvula biológica em posição pulmonar ou de uma valva bivalvulada. Tal conduta alivia a possibilidade de consequências desfavoráveis tanto por lesões residuais de insuficiência como de estenose pulmonar.