

Posicionamento sobre Indicações da Ecocardiografia em Adultos – 2019

Realização: Departamento de Imagem Cardiovascular (DIC) da Sociedade Brasileira de Cardiologia (SBC)

Conselho de Normatizações e Diretrizes: Fernando Bacal, Leandro Ioschpe Zimerman, Paulo Ricardo Avancini Caramori e Pedro A. Lemos

Coordenador de Normatizações e Diretrizes: Ludhmila Abrahão Hajjar

Editor Coordenador: Silvio Henrique Barberato

Coeditoras: Minna Moreira Dias Romano e Samira Saady Morhy

Autores: *Silvio Henrique Barberato,^{1,2} Minna Moreira Dias Romano,³ Adenvalva Lima de Souza Beck,^{4,5} Ana Clara Tude Rodrigues,⁶ André Luiz Cerqueira de Almeida,⁷ Bruna Morhy Borges Leal Assunção,^{8,9} Eliza de Almeida Gripp,^{10,11,12} Fabio Villaça Guimarães Filho,¹³ Henry Abensur,¹⁴ José Maria Del Castillo,¹⁵ Marcelo Haertel Miglioranza,^{5,16} Marcelo Luiz Campos Vieira,^{17,18} Márcio Vinicius Lins de Barros,^{19,20,21} Maria do Carmo Pereira Nunes,²² Maria Estefania Bosco Otto,⁴ Renato de Aguiar Hortegal,¹⁴ Rodrigo Bellio de Mattos Barretto,²³ Thais Harada Campos,^{24,25} Vicente Nicolliello de Siqueira,²⁶ Samira Saady Morhy¹⁸*

CardioEco-Centro de Diagnóstico Cardiovascular,¹ Curitiba, PR – Brasil

Quanta Diagnóstico e Terapia,² Curitiba, PR – Brasil

Faculdade de Medicina de Ribeirão Preto da Universidade de São Paulo (FMRP-USP),³ Ribeirão Preto, SP – Brasil

Instituto de Cardiologia do Distrito Federal,⁴ Brasília, DF – Brasil

Fundação Universitária de Cardiologia (ICDF/FUC),⁵ Brasília, DF – Brasil

Hospital das Clínicas da Faculdade de Medicina da Universidade de São Paulo (HC-FMUSP),⁶ São Paulo, SP – Brasil

Santa Casa de Misericórdia de Feira de Santana,⁷ Feira de Santana, BA – Brasil

Instituto do Câncer do Estado de São Paulo (ICESP),⁸ São Paulo, SP – Brasil

Hospital Sírio-Libanês,⁹ São Paulo, SP – Brasil

Hospital Pró-Cardíaco,¹⁰ Rio de Janeiro, RJ – Brasil

Hospital Universitário Antônio Pedro,¹¹ Niterói, RJ – Brasil

DASA,¹² São Paulo, SP – Brasil

Faculdade de Medicina de Marília,¹³ Marília, SP – Brasil

Hospital Beneficência Portuguesa de São Paulo,¹⁴ São Paulo, SP – Brasil

Pronto Socorro Cardiológico de Pernambuco (PROCAPE - UPE),¹⁵ Recife, PE – Brasil

Instituto de Cardiologia de Porto Alegre,¹⁶ Porto Alegre, RS – Brasil

Instituto do Coração do Hospital das Clínicas da Faculdade de Medicina da Universidade de São Paulo (InCor-HCFMUSP),¹⁷ São Paulo, SP – Brasil

Hospital Israelita Albert Einstein,¹⁸ São Paulo, SP – Brasil

Faculdade de Saúde e Ecologia Humana (FASEH),¹⁹ Vespasiano, MG – Brasil

Rede Materdei de Saúde, Belo Horizonte,²⁰ MG – Brasil

Hospital Vera Cruz,²¹ Belo Horizonte, MG – Brasil

Universidade Federal de Minas Gerais,²² Belo Horizonte, MG – Brasil

Instituto Dante Pazzanese de Cardiologia,²³ São Paulo, SP – Brasil

Diagnoson-Fleury,²⁴ Salvador, BA – Brasil

Hospital Ana Nery,²⁵ Salvador, BA – Brasil

Universidade Federal de São Paulo (UNIFESP),²⁶ São Paulo, SP – Brasil

Este posicionamento deverá ser citado como:

Barberato SH, Romano MMD, Beck ALS, Rodrigues ACT, Almeida ALC, Assunção BMBL, et al. Posicionamento sobre Indicações da Ecocardiografia em Adultos – 2019. Arq Bras Cardiol. 2019; 113(1):135-181.

Posicionamento

Nota: estas Diretrizes se prestam a informar e não a substituir o julgamento clínico do médico que, em última análise, deve determinar o tratamento apropriado para seus pacientes.

Correspondência: Sociedade Brasileira de Cardiologia – Av. Marechal Câmara, 360/330 – Centro – Rio de Janeiro – CEP: 20020-907.
E-mail: sbc@cardiol.br

Posicionamento

Declaração de potencial conflito de interesses dos autores/colaboradores do
Posicionamento sobre Indicações da Ecocardiografia em Adultos – 2019
Se nos últimos 3 anos o autor/colaborador das Diretrizes:

Nomes Integrantes do Posicionamento	Participou de estudos clínicos e/ou experimentais subvencionados pela indústria farmacêutica ou de equipamentos relacionados à diretriz em questão	Foi palestrante em eventos ou atividades patrocinadas pela indústria relacionados à diretriz em questão	Foi (é) membro do conselho consultivo ou diretivo da indústria farmacêutica ou de equipamentos	Participou de comitês normativos de estudos científicos patrocinados pela indústria	Recebeu auxílio pessoal ou institucional da indústria	Elaborou textos científicos em periódicos patrocinados pela indústria	Tem ações da indústria
Adenalva Lima de Souza Beck	Não	Não	Não	Não	Não	Não	Não
Ana Clara Tude Rodrigues	Não	Não	Não	Não	Não	Não	Não
André Luiz Cerqueira de Almeida	Não	Não	Não	Não	Não	Não	Não
Bruna Morhy Borges Leal Assunção	Não	Não	Não	Não	Não	Não	Não
Eliza de Almeida Gripp	Não	Não	Não	Não	Não	Não	Não
Fabio Villaça Guimarães Filho	Não	Não	Não	Não	Não	Não	Não
Henry Abensur	Não	Não	Não	Não	Não	Não	Não
José Maria Del Castillo	Não	Não	Não	Não	Não	Não	Não
Marcelo Haertel Miglioranza	Não	Não	Não	Não	Não	Não	Não
Marcelo Luiz Campos Vieira	Não	Não	Não	Não	Não	Não	Não
Márcio Vinicius Lins de Barros	Não	Não	Não	Não	Não	Não	Não
Maria do Carmo Pereira Nunes	Não	Não	Não	Não	Não	Não	Não
Maria Estefânia Bosco Otto	Não	Não	Não	Não	Não	Não	Não
Minna Moreira Dias Romano	Não	Não	Não	Não	Não	Não	Não
Renato de Aguiar Hortegal	Não	Não	Não	Não	Não	Não	Não
Rodrigo Bellio de Mattos Barretto	Não	Não	Não	Não	Não	Não	Não
Samira Saady Morhy	Não	Não	Não	Não	Não	Não	Não
Silvio Henrique Barberato	Não	Não	Não	Não	Não	Não	Não
Thais Harada Campos	Não	Não	Não	Não	Não	Não	Não
Vicente Nicolliello de Siqueira	Não	Não	Não	Não	Não	Não	Não

Sumário

1. Introdução	138
2. Avaliação da Função e Estrutura do Coração	139
2.1. Função Sistólica do Ventrículo Esquerdo	139
2.2. Função Diastólica do Ventrículo Esquerdo	140
2.3. Cardiomiopatias	140
2.3.1. Cardiomiopatia Dilatada	141
2.3.2. Cardiomiopatia Dilatada Chagásica	141
2.3.3. Terapia de Ressincronização Cardíaca e Otimização de Marca-Passo.....	141
2.3.4. Avaliação após Transplante Cardíaco	142
2.3.5. Monitorização da Função Cardíaca Durante Quimioterapia com Drogas Cardiotóxicas	143
2.3.6. Cardiomiopatia Hipertrófica	145
2.3.7. Cardiomiopatias Restritivas	146
2.3.8. Cardiomiopatia Arritmogênica (Displasia Arritmogênica do Ventrículo Direito).....	147
2.3.9. Cardiomiopatia Não Compactada	147
2.4. Hipertensão Arterial e Hipertrofia Miocárdica.....	148
2.5. Atletas.....	149
3. Sopros Cardíacos, Doenças Valvares, Próteses Valvares e Endocardite	150
3.1. Sopros Cardíacos	150
3.2. Valvas Nativas	151
3.2.1. Insuficiência Mitral.....	151
3.2.2. Estenose Mitral.....	151
3.2.3. Estenose Aórtica	153
3.2.4. Insuficiência Aórtica.....	154
3.2.5. Valvopatia Tricúspide	155
3.2.6. Valvopatia Pulmonar	158
3.2.7. Lesões Valvares Associadas	158
3.3. Próteses Valvares	159
3.4. Endocardite Infecciosa	160
4. Hipertensão e Tromboembolismo Pulmonar	161
5. Doença Arterial Coronariana	162
5.1. Introdução.....	162
5.2. Síndrome Coronariana Aguda	162
5.2.1. Ecocardiografia Transtorácica	162
5.2.2. Ecocardiografia sob Estresse	162
5.2.3. Ecocardiografia com Contraste	163
5.3. Doença Coronariana Crônica	163
5.3.1. Ecocardiografia Transtorácica	163
5.3.2. Ecocardiografia sob Estresse	164
5.3.3. Ecocardiografia com Contraste	164
6. Avaliação de Fontes Emboligênicas e Doenças Cardioembólicas	165
7. Fibrilação Atrial	166
8. Massas e Tumores Cardíacos	167
9. Doenças do Pericárdio	169
10. Doenças Sistêmicas	169
10.1. Introdução.....	169
10.2. Insuficiência Renal Crônica	169
10.3. Amiloidose	169
10.4. Sarcoidose	169
10.5. Neoplasias	169
10.6. Doenças Autoimunes	169
11. Doenças da Aorta, Artéria Pulmonar e Veias	169
11.1. Aorta.....	169
11.2. Artéria Pulmonar	170
11.3. Veias	170

12. Ecocardiografia Intraoperatória em Cirurgias Cardíacas e Não Cardíacas	170
12.1. Introdução.....	170
12.2. Modalidades de Ecocardiograma Intraoperatório.....	170
12.3. Recomendações nas Cirurgias Cardíacas e da Aorta Torácica.....	170
12.4. Recomendações nas Cirurgias Não Cardíacas.....	171
13. Ecocardiografia em Intervenções Percutâneas	171
13.1. Introdução.....	171
13.2. Acompanhamento de Intervenções em Cardiopatias Congênitas.....	172
13.3. Procedimentos de Eletrofisiologia	172
13.4. Ablação Alcoólica na Miocardiopatia Hipertrófica	172
13.5. Oclusão do Apêndice Atrial Esquerdo	172
13.6. Tratamento das Valvas Cardíacas.....	172
13.7. Tratamento das Disfunções de Próteses.....	173
Referências	173

1. Introdução

De acordo com as “Normas para Elaboração de Diretrizes, Posicionamentos e Normatizações” sancionadas pela Sociedade Brasileira de Cardiologia, este documento foi escrito para atualizar as “Diretrizes das Indicações da Ecocardiografia”, de 2009. O novo documento não pretende ser uma ampla revisão da ecocardiografia, mas sim um guia básico indispensável para amparar a tomada de decisão clínica racional do médico que solicita o exame para pacientes adultos. Embora leve em conta os significativos avanços tecnológicos recentes da ecocardiografia, sua finalidade não é descrever com detalhes os métodos ecocardiográficos, mas resumir de forma clara e concisa as principais situações em que a ecocardiografia traz benefício para o diagnóstico e/ou a orientação terapêutica do indivíduo. Optou-se, neste manuscrito, por destacar a classe da indicação (grau de recomendação), conforme a descrição a seguir:

- Classe I: condições para as quais há evidências conclusivas ou, na sua falta, consenso geral de que o exame é útil e seguro.
- Classe II: condições para as quais há evidências conflitantes e/ou divergência de opinião sobre utilidade e/ou segurança do exame.
 - Classe IIa: evidências ou opiniões favoráveis ao exame. A maioria dos especialistas aprova.
 - Classe IIb: utilidade e/ou segurança menos bem estabelecidas, havendo opiniões divergentes.
- Classe III: condições para as quais há evidências ou consenso de que o exame não é útil e, em alguns casos, pode ser prejudicial.

Em adição, foi descrito também o nível de evidência, conforme a descrição a seguir:

- A: diversos estudos clínicos randomizados concordantes ou metanálises robustas;
- B: dados de metanálises menos robustas ou estudo clínico randomizado único ou estudos observacionais;
- C: opinião de especialistas.

Posicionamento

Assim, convencionou-se que, em todas as tabelas com recomendação do emprego da ecocardiografia nos diferentes cenários clínicos, constam as colunas com classe de indicação e nível de evidência.

2. Avaliação da Função e Estrutura do Coração

2.1. Função Sistólica do Ventrículo Esquerdo

A análise da função sistólica do ventrículo esquerdo (VE) constitui indicação primordial do emprego da ecocardiografia. A análise ecocardiográfica da função sistólica do VE pode ser realizada por meio da utilização de técnicas mais antigas, como o modo M, passando pela ecocardiografia bidimensional (2D) e chegando até as técnicas mais modernas, como a ecocardiografia tridimensional (3D) ou a investigação da deformação miocárdica (*strain*). O modo M é empregado desde a década de 1950 para a análise estrutural cardíaca e proporciona medidas amplamente padronizadas^{1,2} das dimensões da cavidade e da espessura do VE. Dessa forma, são derivados parâmetros de análise da sístole ventricular, como: (1) porcentagem de encurtamento sistólico da dimensão ventricular esquerda, representada pela diferença entre a dimensão diastólica final e a dimensão sistólica final, dividida pela dimensão diastólica final; (2) velocidade média de encurtamento circunferencial corrigida, correspondente à relação entre a porcentagem de encurtamento sistólico da dimensão ventricular esquerda dividida pelo tempo de ejeção corrigido pelo intervalo R-R precedente (tempo de ejeção dividido pela raiz quadrada do intervalo R-R); (3) volumes ventriculares ao final da sístole e da diástole, calculados a partir do método de Teichholz e colaboradores;³ e (4) fração de ejeção do VE (FEVE), obtida a partir da diferença entre os volumes ventriculares diastólico e sistólico (volume ejetado por sístole), dividida pelo volume diastólico. A análise com o modo M é bastante reprodutível e apresenta alta resolução temporal para a análise de ventrículos sem deformação espacial.⁴ Entretanto, de uma forma geral, as medidas do modo M determinam de forma adequada a função sistólica global somente quando não existem alterações segmentares, remodelamento e/ou alterações geométricas do VE.⁴ Com o advento da ecocardiografia 2D, adquiriu-se maior amplitude da observação espacial do VE, possibilitando uma melhor análise da função sistólica ventricular esquerda, quando comparada à análise unidimensional. Isso ocorre em situações em que há modificações da geometria ventricular esquerda, tais como aneurisma apical e outras alterações segmentares decorrentes de doença arterial coronariana. A análise da função sistólica ventricular esquerda 2D pode ser realizada de forma qualitativa (estimativa visual) ou quantitativa da FEVE. A forma visual é altamente dependente do treinamento do operador, o que pode redundar em inacurácia de reprodução dos resultados. O método quantitativo de análise do volume e da função sistólica do VE bidimensional mais difundido e amplamente validado é a técnica biplanar de discos (regra de Simpson modificada), na qual o volume total é calculado baseado na somatória dos volumes de pequenos discos cilíndricos nos cortes apicais 4 e 2 câmaras do VE, com a

intenção de minimizar efeitos de modificação da geometria ventricular no cálculo da FEVE.⁴ Os valores de normalidade dos volumes e FEVE, calculados por meio da ecocardiografia 2D, apresentam valores distintos dependendo do sexo. Assim, temos para homens o volume diastólico final do VE entre 34 e 74 mL/m², o volume sistólico final do VE entre 11 e 31 mL/m² e FEVE entre 52 e 72%; para mulheres, volume diastólico final do VE entre 29 e 61 mL/m², volume sistólico final do VE entre 8 e 24 mL/m² e FEVE entre 54 e 74%.⁴ A análise 2D da FEVE pode apresentar inacurácias na vigência do encurtamento da observação do ápice do VE (*foreshortening*) ou de janela acústica inadequada, e quando coexistem alterações geométricas não determinadas nos cortes 4 e 2 câmaras do VE.⁴ A análise da contratilidade segmentar do VE pela ecocardiografia 2D representa uma técnica semiquantitativa de avaliação da função sistólica regional que tem demonstrado boa aplicação na prática clínica, sobretudo para a ecocardiografia sob estresse (cálculo do índice de motilidade parietal, que integra a análise do espessamento da parede ventricular e da contratilidade dos segmentos ventriculares). O Doppler tecidual, técnica consagrada na análise da função diastólica, pode também ser empregado para a avaliação da função sistólica global e segmentar do VE. A velocidade sistólica do miocárdio ventricular (onda s), quando medida na região do anel valvar mitral, reflete o encurtamento sistólico miocárdico longitudinal e pode se mostrar reduzida precocemente em pacientes com disfunção diastólica e fração de ejeção normal.⁵ Esse método pode também ser útil para a análise de sincronia ventricular e como complementar em ecocardiografia sob estresse, embora não permita a avaliação adequada da função sistólica nos segmentos apicais do VE e dependa do ângulo de incidência do feixe de ultrassom.

A ecocardiografia 3D representou um avanço em relação à observação ecocardiográfica 2D da função do VE porque não apresenta as limitações da análise 2D em ventrículos com geometria alterada, além de ser mais reprodutível e ter melhor correlação com o padrão-ouro proporcionado pela ressonância magnética nuclear.^{4,6-11} Algoritmos mais recentes permitem o cálculo da FEVE e dos volumes do VE de forma semiautomática, com grande correspondência com a análise realizada pela ressonância magnética nuclear.¹² Entretanto, a ecocardiografia 3D apresenta dificuldades em relação à baixa resolução temporal e à dependência da qualidade da imagem ecocardiográfica transtorácica.⁴

O entendimento e a análise da mecânica e da função sistólica do VE podem também ser determinados pela aferição da deformação (*strain*) ventricular. Define-se *strain* como a modificação do comprimento do segmento miocárdico (em %), levando-se em consideração as diferentes disposições espaciais das fibras miocárdicas. Dessa forma, calcula-se o *strain* longitudinal, circunferencial e radial (para as respectivas fibras miocárdicas longitudinais, circunferenciais e radiais). O *strain* pode ser calculado para cada um dos segmentos do VE ou para o conjunto de todos os segmentos (*strain* global do VE).^{13,14} A análise da mecânica cardíaca pode ser realizada a partir de parâmetros derivados da deformação miocárdica, como o giro (*twist*), a torção e a rotação do VE. Para a obtenção do *strain* ventricular, a técnica atualmente mais empregada

leva em consideração a movimentação de pontos de cinza no miocárdio durante o ciclo cardíaco (técnica de *speckle tracking*).^{13,14} O *strain* global 2D tem as vantagens de não depender do ângulo de incidência do feixe de ultrassom (como ocorre no Doppler tecidual) e de apresentar valor prognóstico independente da FEVE.⁴ No entanto, ainda não apresenta padronização de valor de normalidade entre as diferentes companhias fabricantes de equipamentos de ecocardiografia.⁴ O *strain* mais empregado na prática clínica tem sido o *strain* longitudinal global (SLG) do VE, que é útil para a detecção de disfunção miocárdica subclínica, mesmo quando a FEVE está preservada, como por exemplo: avaliação de cardiotoxicidade após o uso de quimioterápicos para o tratamento antineoplásico, rejeição após transplante cardíaco, estenose aórtica grave, cardiomiopatia hipertrófica e doenças infiltrativas do miocárdio.¹⁵⁻¹⁹

2.2. Função Diastólica do Ventrículo Esquerdo

A avaliação da função diastólica do VE é parte integral da análise ecocardiográfica de rotina, especialmente em pacientes com dispnéia ou suspeita de insuficiência cardíaca.^{20,21} Além disso, em várias cardiopatias a disfunção diastólica precede a disfunção sistólica. A disfunção diastólica usualmente é o resultado da alteração do relaxamento, com ou sem redução das forças de restauração (sucção diastólica precoce) e aumento da rigidez do VE, levando à elevação das pressões de enchimento do VE.²⁰ Quando a pressão capilar pulmonar excede 12 mmHg ou a pressão diastólica final do VE excede 16 mmHg, as pressões de enchimento são consideradas elevadas.²¹ A elevação das pressões de enchimento ocorre como uma resposta compensatória para manter o débito cardíaco adequado, sendo sua estimativa importante não só para o diagnóstico de insuficiência cardíaca mas também para a definição de sua gravidade e resposta ao tratamento.²¹ Recomenda-se que a análise não invasiva da função diastólica seja feita pela abordagem integrada de várias técnicas, sendo as mais importantes: Doppler pulsátil do fluxo mitral, Doppler tecidual do anel mitral, volume do átrio esquerdo (AE) indexado pela superfície corpórea e velocidade do refluxo tricúspide.²⁰ Como parâmetros adicionais em casos específicos podem ser utilizados o fluxo venoso pulmonar e a manobra de Valsalva, que são úteis na diferenciação de distintos graus de disfunção diastólica.²⁰ Enquanto as velocidades ao Doppler pulsátil e tecidual refletem as pressões de enchimento instantâneas do VE, a medida do volume do AE reflete o efeito cumulativo das pressões de enchimento ao longo do tempo e, portanto, esse índice é a expressão crônica da disfunção diastólica.²² Contudo, é importante que outras causas de aumento do AE sejam afastadas e esse dado levado em consideração junto ao quadro clínico do paciente, tamanho das câmaras e índices de Doppler para a avaliação da função diastólica.

Em indivíduos com função sistólica preservada e sem cardiopatia estrutural, considera-se que exista disfunção diastólica na presença de alteração de mais de 50% dos 4 parâmetros a seguir: relação E/e' média > 14; velocidade e' septal < 7 cm/s ou lateral < 10 cm/s; velocidade do refluxo tricúspide > 2,8 cm/s e volume indexado do AE > 34 mL/m.^{20,21} Para o grupo de pacientes com disfunção

sistólica e, ainda, aqueles com função sistólica preservada concomitante à presença de doença cardíaca (manifestação clínica ou ecocardiográfica), o uso integrado das informações nos permite, na maior parte dos casos, a estimativa das pressões de enchimento ventricular e a graduação da disfunção diastólica.²⁰ São definidos três padrões de disfunção diastólica, em ordem crescente de gravidade: grau I (relaxamento ventricular anormal sem aumento de pressões de enchimento); grau II (elevação das pressões de enchimento coexistindo com relaxamento alterado, em geral apresentando "padrão pseudonormal" do fluxo mitral); e grau III (pressões de enchimento muito elevadas, acompanhadas de padrão restritivo do fluxo mitral). Para a definição da presença de pressões de enchimento aumentadas nesse grupo com doença cardíaca, devemos analisar primeiro o fluxo transmitral, antes dos outros parâmetros. A relação E/A $\leq 0,8$ (com onda E ≤ 50 cm/s) é compatível com pressões de enchimento normais e relaxamento alterado isolado, enquanto a relação E/A ≥ 2 é consistente com elevação de pressões de enchimento. Entretanto, para os casos com relação E/A > 0,8 e < 2, é necessário que haja alteração de pelo menos 2 dos 3 parâmetros seguintes: E/e'; velocidade do refluxo tricúspide; e volume indexado do AE. Em alguns casos, os critérios para definição de disfunção diastólica não são completamente preenchidos, e dessa forma o grau de disfunção diastólica pode ser relatado como indeterminado.²⁰ Esse algoritmo para a avaliação de disfunção diastólica a partir do ecocardiograma foi recentemente validado em um estudo multicêntrico que avaliou pacientes com e sem disfunção sistólica ventricular esquerda.²³ A avaliação das pressões de enchimento de maneira não invasiva pelo ecocardiograma correlacionou-se com as pressões diastólicas medidas pelo cateterismo, mostrando maior acurácia do que os parâmetros clínicos isolados.²³

É importante lembrar que os parâmetros para avaliação da função diastólica podem apresentar limitações importantes em situações específicas, como a cardiomiopatia hipertrófica, calcificação do anel mitral, refluxo mitral importante, transplante cardíaco e arritmias cardíacas.²⁰ Alguns pacientes, mesmo com disfunção diastólica grau I definida ao repouso, tornam-se sintomáticos somente durante o exercício e por isso pode ser útil analisar as pressões de enchimento durante o estresse físico (ecocardiograma de estresse diastólico).^{20,24} Pacientes com disfunção diastólica são incapazes de aumentar o relaxamento ventricular com o exercício, quando comparados a indivíduos normais, ocorrendo um aumento das pressões de enchimento, que pode ser identificado pelo aumento da relação E/e' e aumento da velocidade do refluxo tricúspide.²⁴ Em pacientes normais, as velocidades de E e e' aumentam proporcionalmente e o índice permanece constante. Finalmente, a avaliação da função diastólica por meio de técnicas derivadas do *strain* e *strain rate* é promissora, mas necessita de mais estudos para o estabelecimento do seu valor clínico adicional.²⁰

2.3. Cardiomiopatias

As cardiomiopatias constituem um grupo heterogêneo de doenças do miocárdio associadas à disfunção mecânica e/ou elétrica, que geralmente exibem hipertrofia ventricular

Posicionamento

inapropriada ou dilatação, devido a uma variedade de causas, frequentemente genéticas.²⁵ As cardiomiopatias são confinadas ao coração ou fazem parte de distúrbios sistêmicos generalizados. A classificação é baseada nas alterações funcionais ou estruturais, nos seguintes subtipos: dilatadas, hipertróficas, restritivas e cardiomiopatia (ou displasia) arritmogênica do ventrículo direito (VD), mais recentemente referida como cardiomiopatia arritmogênica.²⁶ Subsequentemente, com o progresso no conhecimento da base genética das cardiomiopatias, outras classificações foram propostas, subdividindo-se em genética, adquirida ou mista.²⁶ Mais recentemente, as canalopatias e os distúrbios relacionados, como a síndrome do QT longo e QT curto, síndrome de Brugada e taquicardia ventricular polimórfica catecolaminérgica, foram incluídos no grupo das cardiomiopatias por constituírem doenças dos cardiomiócitos caracterizadas por disfunção eletrofisiológica arritmogênica.^{25,26}

2.3.1. Cardiomiopatia Dilatada

Caracteriza-se pela dilatação do VE associada à disfunção sistólica global, na ausência de sobrecarga de volume ou pressão. A prevalência da cardiomiopatia dilatada (CMD) é variável, refletindo as diferenças geográficas e étnicas, bem como as metodologias utilizadas. Estima-se uma prevalência de 1:250, baseando-se na frequência de disfunção ventricular esquerda como expressão da CMD.²⁷ O critério para se definir a dilatação do VE é o diâmetro diastólico final $> 2,7 \text{ cm/m}^2$. Com a dilatação gradual maior no eixo curto, a cavidade do VE torna-se mais esférica, com o índice de esfericidade (dimensão ao eixo longo/eixo curto) próximo de 1 (valor normal $> 1,5$).²⁸ A espessura parietal geralmente está normal, porém a massa miocárdica está aumentada. O grau de comprometimento da função sistólica é variável, sendo que a disfunção sistólica é frequentemente progressiva. Os volumes do VE são calculados de forma mais reprodutível e acurada usando o ecocardiograma 3D. Anormalidades associadas à função diastólica podem estar presentes, contribuindo para a variação na apresentação clínica e hemodinâmica da CMD. O acometimento do VD pode ser evidenciado, mas não constitui critério para o diagnóstico da CMD.²⁹ Notavelmente, a CMD está associada a um risco aumentado de arritmia grave, indicando o envolvimento patológico do sistema de condução cardíaca. O remodelamento complexo de um ou de ambos os ventrículos contribui para as características secundárias da CMD, que incluem insuficiência mitral (IM) e tricúspide funcionais, aumento dos átrios, trombos intracavitários e evidências de baixo débito cardíaco.²⁸ No contexto da CMD, a análise da função diastólica visa estimar as pressões de enchimento; e o padrão do fluxo mitral é usualmente suficiente para identificar os pacientes com aumento da pressão do AE. O tempo de desaceleração da onda E constitui um importante preditor de desfechos nesses pacientes.³⁰ Outros parâmetros de disfunção diastólica, incluindo a relação E/e' , apresentam boa correlação com a pressão capilar pulmonar e têm valor prognóstico adicional à FEVE.³⁰

A ecocardiografia é o método de imagem de escolha para a avaliação de pacientes com CMD, fornecendo dados fundamentais não só para diagnóstico, estratificação de risco e definição do tratamento, mas também desempenha um papel-

chave na avaliação dos membros da família.²⁸ As principais indicações do ecocardiograma na avaliação das CMD estão dispostas na tabela 1. O ecocardiograma transtorácico (ETT) está indicado na avaliação inicial dos pacientes com insuficiência cardíaca e suspeita de CMD. Recomenda-se a realização do ETT nos parentes de primeiro grau de pacientes com CMD em virtude da elevada incidência (20 a 50%) de CMD familiar.²⁸ Vários parâmetros ecocardiográficos foram utilizados para avaliar a dissincronia mecânica em pacientes com CMD. Entretanto, o papel mais amplo da ecocardiografia na seleção de pacientes para terapia de ressincronização cardíaca permanece indefinido. Atualmente, o ecocardiograma está limitado aos pacientes com duração limítrofe do QRS (120 a 149 ms), em que a presença de dissincronia intraventricular ou interventricular pode fornecer informações adicionais.²⁸ O ecocardiograma guiando a colocação dos eletrodos no local de maior retardo da ativação mecânica (avaliação pelo *speckle tracking*) mostrou benefício na sobrevida livre de insuficiência cardíaca, com impacto mais favorável na cardiopatia isquêmica em relação à CMD.³¹

2.3.2. Cardiomiopatia Dilatada Chagásica

A cardiomiopatia dilatada chagásica (CMC) apresenta características semelhantes à CMD idiopática, porém com predomínio das alterações segmentares da contratilidade, principalmente nos segmentos basais das paredes inferior e inferolateral.³² Aneurisma apical é um achado típico da CMC, sendo útil no diagnóstico diferencial das cardiomiopatias dilatadas.³³ A morfologia dos aneurismas é variável e cortes não padronizados são frequentemente necessários para a identificação das alterações contráteis apicais. A presença de trombos no interior dos aneurismas é frequente e associada a eventos tromboembólicos cerebrais.³⁴ Disfunção diastólica está universalmente presente nos pacientes com CMC e insuficiência cardíaca.³⁵ Os principais parâmetros ecocardiográficos previamente estudados com valor prognóstico na CMC são FEVE, função ventricular direita, volume do AE e a relação E/e' .^{33,36} A função contrátil do AE avaliada pelo pico negativo do *strain* atrial global foi um preditor independente de eventos clínicos na CMC.³⁵ A heterogeneidade da contração sistólica, quantificada através da dispersão mecânica ao *speckle tracking*, associou-se a arritmias ventriculares em pacientes com CMC, independente da FEVE.³⁷ As recomendações para realização do ETT na CMC estão dispostas na tabela 1.³⁸

2.3.3. Terapia de Ressincronização Cardíaca e Otimização de Marca-passo

A terapia de ressincronização cardíaca é uma estabelecida opção de tratamento para portadores de insuficiência cardíaca com redução acentuada da FEVE. O ecocardiograma é fundamental na indicação, estimativa de sucesso e avaliação dos resultados desse procedimento, podendo também contribuir no resgate de resultados desfavoráveis. Esse tratamento está indicado como classe I em portadores de insuficiência cardíaca (classe funcional II, III ou IV – *New York Heart Association* – NYHA), com FEVE em valor inferior a 35%, medicação otimizada e bloqueio de ramo esquerdo com duração do QRS acima de 150 ms.²⁸ Também nas indicações de

Tabela 1 – Recomendações do ecocardiograma nas cardiomiopatias dilatadas

Recomendação	Classe de recomendação	Nível de evidência
Avaliação em pacientes com suspeita de cardiomiopatia dilatada ou insuficiência cardíaca	I	C
Avaliação de sinais e sintomas sugestivos de disfunção miocárdica	I	C
Reavaliação em pacientes com cardiomiopatia conhecida por apresentarem piora dos sintomas ou necessitarem de alteração na terapêutica	I	C
Parentes de primeiro grau de pacientes com cardiomiopatia dilatada	I	B
Avaliação dos pacientes candidatos à terapia de ressincronização cardíaca com BRE e duração do QRS entre 120 e 149 ms	Ila	C
Reavaliação de rotina em pacientes com cardiomiopatia dilatada estável, sem mudança clínica ou terapêutica	III	C
Cardiomiopatia chagásica		
Avaliação inicial de pacientes com sorologia positiva para doença de Chagas para diagnóstico e estratificação de risco da cardiomiopatia	I	C
Pacientes na forma indeterminada da doença de Chagas que apresentam novas alterações eletrocardiográficas compatíveis com desenvolvimento de cardiomiopatia	I	C
Pacientes que apresentam piora dos sintomas de insuficiência cardíaca, síncope, eventos arritmicos ou tromboembólicos	I	C
Reavaliação de rotina em pacientes estáveis clinicamente e sem proposta de mudança terapêutica	III	C

BRE: bloqueio do ramo esquerdo.

classe IIa e IIb, faz-se necessário reconhecer a redução da FEVE abaixo do valor de 35%, sendo contraindicado quando esse valor não é presente. Portanto, na possibilidade da indicação da terapia de ressincronização cardíaca, o ecocardiograma transtorácico é indicação classe I, nível de evidência C. Nesse exame, é mandatório que a FEVE seja obtida pelo método de Simpson 2D, com a descrição, no relatório, também de seus volumes. Pode-se utilizar também a metodologia 3D, que possui menor variabilidade, entretanto ainda sem comprovação nesse cenário clínico. Aproximadamente 30% dos pacientes não apresentam melhora clínica ou redução significativa do volume sistólico final do VE.³⁹ O ETT pode prover informações que auxiliam na identificação de maior probabilidade de resposta de sucesso ao tratamento, como a presença de dissincronia mecânica, inter e intraventricular, a presença de reserva miocárdica e a determinação do último local de ativação, podendo ser associado a maior grau de fibrose. Para tal, encoraja-se a utilização de diversos métodos, desde a avaliação visual do ecocardiograma 2D, modo M,⁴⁰ Doppler tecidual e, especialmente, o uso de técnica que avalia a deformação miocárdica longitudinal⁴¹ ou radial.^{42,43} Na avaliação de sucesso da resposta ao tratamento espera-se, em termos de imagem, principalmente o remodelamento negativo caracterizado habitualmente pela redução de 15% do volume sistólico inicial, analisado entre 3 e 6 meses do implante.^{39,44} Caso não se obtenha o remodelamento negativo e/ou a melhora clínica do paciente, uma possibilidade é o ajuste do marca-passo, guiado pelo ETT, para otimizar os intervalos de estímulos atrial e ventriculares. A principal correção nesse caso parece ser o ajuste do intervalo dos estímulos do átrio e do(s) ventrículo(s), guiado pelo ecocardiograma, que permite um resgate de resultados.^{45,46}

2.3.4. Avaliação após Transplante Cardíaco

O ecocardiograma é a principal modalidade de imagem não invasiva e a de maior versatilidade na avaliação e no monitoramento dos pacientes após transplante cardíaco, provendo informações acuradas sobre a morfologia e a função do enxerto. Do período pós-operatório imediato até o momento da alta hospitalar, exames ecocardiográficos seriados são recomendados tanto para identificar quanto para monitorar as complicações cirúrgicas e a disfunção precoce do enxerto, seja de causa primária ou secundária (ex.: injúria de reperfusão, hipertensão pulmonar não responsiva, rejeição hiperaguda ou causas imunológicas) (classe I, nível B).^{47,48} Na presença de disfunção precoce do enxerto, o ecocardiograma costuma evidenciar redução global da função miocárdica (FEVE < 45%), perda da reserva contrátil, aumento do volume do VD com disfunção sistólica (excursão sistólica do anel tricuspídeo – TAPSE < 15 mm ou fração de ejeção do VD < 45%).⁴⁷ No sexto mês após o transplante cardíaco, é indicado um exame ecocardiográfico abrangente (classe I, nível B), o qual servirá como linha de base para avaliar a morfologia e a função do enxerto durante os exames sequenciais e regulares de acompanhamento (intervalo e frequência dos exames na figura 1).⁴⁷ No ecocardiograma do sexto mês e nos subsequentes, deverão ser realizadas quantificações do tamanho e dos volumes das câmaras cardíacas, função sistólica do VD, dos parâmetros diastólicos e sistólicos do VE e da pressão arterial pulmonar.⁴⁷ Recomenda-se que nesses estudos ecocardiográficos também sejam incluídas metodologias avançadas, como o estudo da deformação miocárdica (*strain*) e a avaliação 3D dos volumes e da função das câmaras cardíacas e da válvula tricúspide (frequentemente lesionada durante o

Posicionamento

procedimento de biópsia endomiocárdica), por fornecerem uma análise mais precisa e abrangente (classe I, nível B).⁴⁷

É importante salientar que não existe um único parâmetro ecocardiográfico isolado que possa ser usado de forma confiável para diagnosticar rejeição aguda.⁴⁷ Contudo, um estudo ecocardiográfico sem nenhuma alteração em relação ao estudo de linha de base tem um alto valor preditivo negativo para rejeição aguda do enxerto. Por outro lado, no caso de vários parâmetros ecocardiográficos serem anormais, a probabilidade de rejeição aguda do enxerto aumenta consideravelmente.⁴⁷ Quando uma anormalidade é detectada, uma revisão cuidadosa das imagens do presente estudo e do estudo de linha de base (lado a lado) é altamente recomendada (classe I, nível B).⁴⁷ O SLG é um parâmetro adequado para auxiliar no diagnóstico subclínico de disfunção do enxerto, independentemente da etiologia, além de um preditor de evento adverso, quando realizada a comparação das variações de valores ocorridas durante as avaliações seriadas (classe IIb, nível B).^{47,49,50} A associação do SLG com a biópsia endomiocárdica ajuda a caracterizar e a monitorizar um episódio de rejeição aguda ou de disfunção global.⁴⁷ O derrame pericárdico deve ser avaliado de forma seriada quanto à extensão, à localização e ao impacto hemodinâmico (classe IIb, nível B). No caso de derrame pericárdico recentemente detectado, a hipótese de rejeição aguda deve ser aventada considerando a avaliação ecocardiográfica global e clínica do paciente.^{47,51} A doença vascular do enxerto cardíaco é a principal causa de complicação tardia; e o ecocardiograma sob estresse com dobutamina tem se mostrado um método seguro e acurado para identificar os pacientes afetados.^{47,52-54} A avaliação do fluxo de reserva coronariano, bem como a infusão de contraste sonográfico para realçar os bordos e avaliar a perfusão miocárdica, quando combinadas com o ecocardiograma de estresse, comprovadamente aumentam a precisão do diagnóstico de doença vascular do enxerto.⁵⁵⁻⁵⁹ Dessa forma, o ecocardiograma de estresse com dobutamina isolado (classe IIA, nível B) ou em associação com a avaliação do fluxo de reserva coronariano e/ou com uso de contraste sonográfico (classe I, nível B) pode ser uma alternativa não invasiva adequada em relação à angiografia coronária de rotina para avaliar a presença de vasculopatia do enxerto cardíaco, desde que o centro médico tenha uma boa experiência com as metodologias.

Além do papel no monitoramento do enxerto cardíaco, o ecocardiograma intraoperatório pode ser utilizado como uma alternativa à fluoroscopia para orientar a realização das biópsias endomiocárdicas, evitando a exposição repetida a raios X, particularmente em crianças e mulheres jovens (classe I, nível B). Seja na modalidade transtorácica ou transesofágica, o ecocardiograma permite uma visualização simultânea dos tecidos moles e do biótomo, garantindo uma maior segurança na biópsia de diferentes regiões do VD com redução do índice de complicações.^{47,60} Ademais, o uso do ecocardiograma durante o procedimento permite um pronto reconhecimento e manejo de uma eventual complicação.

2.3.5. Monitorização da Função Cardíaca Durante Quimioterapia com Drogas Cardiotoxícas

A terapia atual do câncer é bastante eficaz em alguns tipos de tumores, porém pode induzir complicações cardiovasculares.

A cardiotoxicidade (CT) induzida pelo tratamento do câncer é reconhecida como a maior causa de morbidade e mortalidade nos pacientes sobreviventes do câncer.⁶¹ Antes do início do tratamento antineoplásico é fundamental acessar o risco de CT,⁶² levando em consideração: (a) o risco específico da droga utilizada na quimioterapia, pois algumas afetam a função cardíaca (antraciclina, trastuzumab), outras a função vascular (5-fluoracil, capecitabina) ou ambas (bevacizumab); (b) a utilização da radioterapia, pois aumenta o risco de insuficiência cardíaca quando concomitante com as antraciclina, de lesão do pericárdio (pericardite constrictiva) e de doença arterial coronariana; (c) a presença de fatores de risco prévios, como idade > 65 anos, sexo feminino, hipertensão arterial, diabetes mellitus, coronariopatia e história de insuficiência cardíaca. Todos os pacientes recebendo drogas potencialmente cardiotoxícas devem ser acompanhados periodicamente, na busca de sinais de CT, que pode ser classificada de acordo com a lesão que a droga empregada produz.⁶³ A CT tipo I, de caráter potencialmente irreversível, relacionada às antraciclina, é dose-dependente, principalmente com doses > 250 a 300 mg/m² (usadas frequentemente no tratamento de câncer de mama, linfoma, leucemia e sarcoma). Mais comumente se apresenta no primeiro ano do término da quimioterapia, ou ainda até duas a três décadas após completar o tratamento, como disfunção sistólica progressiva. Raramente pode se apresentar como uma disfunção sistólica aguda, imediatamente após administração da dose. A CT tipo II, de caráter potencialmente reversível, principalmente ligada ao trastuzumab (utilizado no tratamento do câncer de mama em pacientes com aumento da expressão do receptor HER2), não tem relação com a dose cumulativa.⁶³ Tais informações são a base para os algoritmos de monitorização seriada da função ventricular esquerda durante e após o tratamento de pacientes com câncer, publicados pela European Association of Cardiovascular Imaging (EACVI) e pela American Society of Echocardiography (ASE).³ O parâmetro historicamente mais utilizado é a FEVE, calculada pelo ETT por meio do método 2D de Simpson biplanar.⁴ Valores da FEVE entre 53 e 73% devem ser considerados normais na avaliação. Como principais vantagens do ETT 2D em relação às outras modalidades de imagem, como a ventriculografia radioisotópica e a ressonância magnética (RM), enumeram-se: maior disponibilidade, menor custo, possibilidade de reavaliações seriadas e maior segurança (ausência de radiação e de limitação em pacientes com insuficiência renal). O ETT pelo método 3D, empregado em avaliações sequenciais e comparativas com a RM para a avaliação da FEVE, mostrou reprodutibilidade comparável com a RM e melhor acurácia que o ETT 2D,⁶⁴ sendo mais indicado, quando disponível, na avaliação seriada desses pacientes.⁶⁵

A definição de CT decorrente da quimioterapia foi definida pelo consenso dessas duas sociedades³ como a diminuição da FEVE > 10 pontos percentuais para valores < 53%, devendo ser confirmada após 2 a 3 semanas do diagnóstico por novo exame de imagem. Essa diminuição pode ou não ser acompanhada de sintomas de insuficiência cardíaca, e ser reversível ou não. Uma das maiores limitações da utilização da FEVE para o diagnóstico da CT no acompanhamento desses pacientes é que as alterações na FEVE ocorrem mais

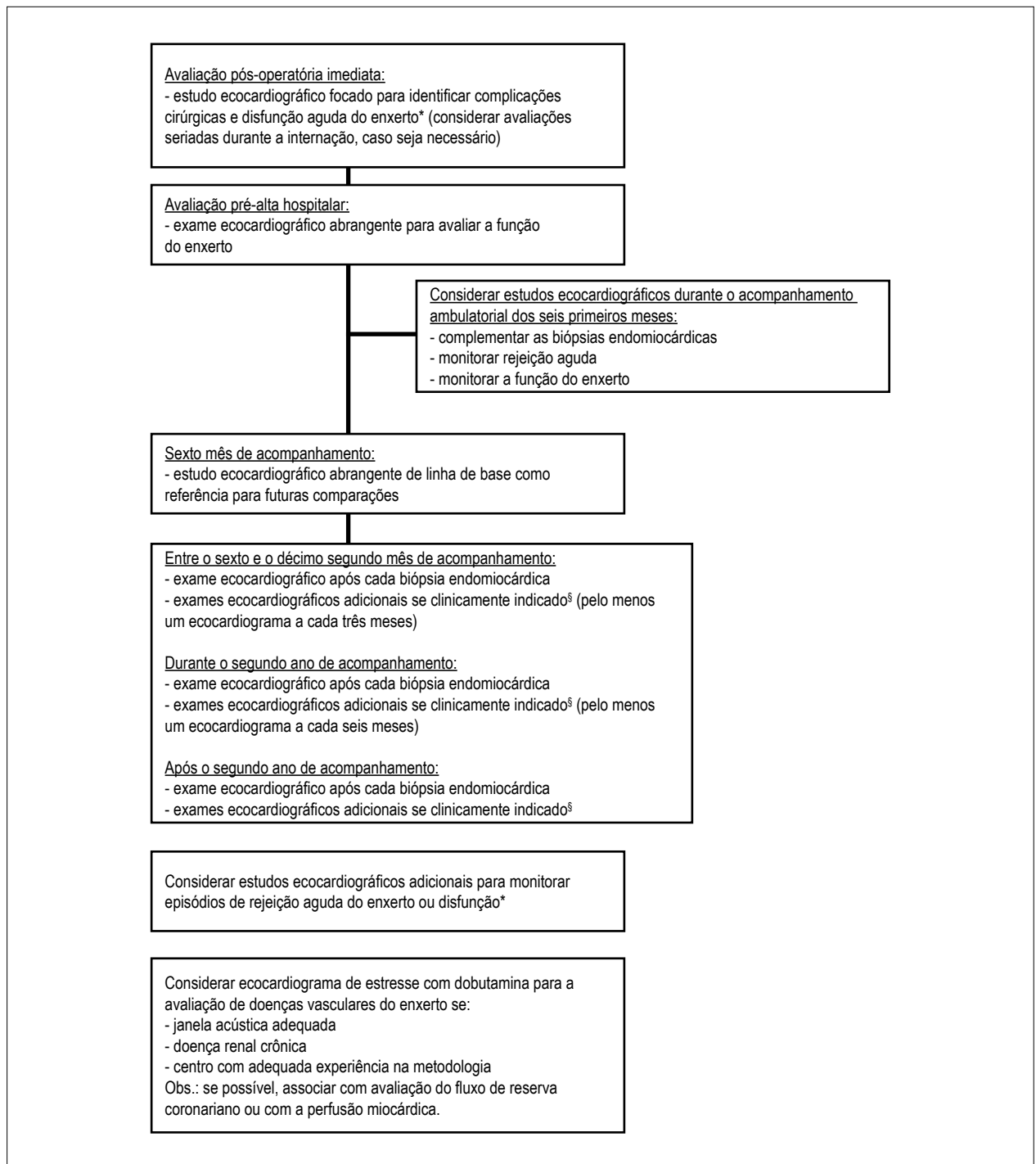


Figura 1 – Avaliação ecocardiográfica após transplante cardíaco.

*Disfunção do enxerto: confirmada em exame ecocardiográfico através da queda da fração de ejeção em mais de 10% para um valor menor de 50%, em comparação com o exame de linha de base do sexto mês; [§]pacientes com disfunção do enxerto suspeitada ou confirmada; sintomas clínicos de uma possível nova alteração cardíaca; alterações no eletrocardiograma de repouso.

tardiamente. Para minimizar o risco do desenvolvimento da cardiomiopatia irreversível, é fundamental identificar sinais precoces da CT, pois a administração de medicação cardioprotetora nessa fase pode resultar em melhora da função

cardíaca.⁶⁶ Assim, a busca por uma técnica que permita a detecção subclínica e precoce da CT antes da diminuição da FEVE ou do aparecimento dos sintomas clínicos tem sido uma área de intensa investigação. Nesse cenário, ganhou

Posicionamento

importância o emprego do SLG, que avalia a deformação do miocárdio. Tal técnica tem reprodutibilidades inter e intraobservador menores do que a FEVE obtida pelo ETT 2D, mas tem como limitação a variabilidade dos valores de normalidade de acordo com a marca do equipamento utilizado, idade e sexo dos pacientes.⁶⁷ Revisão sistemática confirmou o valor prognóstico das alterações no SLG para CT, precedendo a queda na FEVE obtida por ETT 2D ou ETT 3D.¹⁵ O consenso recomenda avaliação seriada do SLG nos pacientes com risco de CT, sendo sugestiva de disfunção ventricular esquerda subclínica a queda > 15% do valor basal, mesmo sem alteração da FEVE.⁶³ A diminuição relativa entre 8 e 15% sugere acompanhamento mais rigoroso. Variação do SGL < 8% é consistente com ausência de disfunção subclínica.⁶³ Embora alguns estudos tenham chamado a atenção para as alterações da função diastólica após a realização da quimioterapia,⁶⁸ não existem evidências atuais que apoiem tais parâmetros como indicativos da CT.⁶³ A utilização de biomarcadores na avaliação integrada com os métodos de imagem nos pacientes em quimioterapia apontou a importância da troponina I (TnI), com alto valor preditivo negativo, na detecção de CT.⁶⁹ É provável que pacientes que não evoluem com elevação da TnI tenham menor probabilidade de eventos e talvez menor necessidade de exames de imagem nas avaliações subsequentes.^{69,70} Ainda não existem evidências científicas robustas, baseada em ensaios clínicos randomizados, que deem sustentação para os algoritmos propostos pela Sociedade Europeia de Oncologia,⁷¹ e pelo consenso da EACVI e da ASE,⁶³ no acompanhamento desses pacientes, porém estes documentos representam o conhecimento atual na área. A orientação do consenso EACVI - ASE⁶³ até o presente momento é:

a) Avaliação inicial da função ventricular esquerda antes do início da quimioterapia, nos pacientes que utilizarão quimioterápicos potencialmente cardiotoxicos. Caso não seja possível em todos os pacientes, é recomendada nos de alto risco para o desenvolvimento da CT: idade > 65 anos, disfunção ventricular esquerda prévia, previsão do uso de alta dose de antraciclina (tipo I) ou a combinação de drogas do tipo I e II. Realizar a avaliação da FEVE pelo ETT 3D se disponível ou, alternativamente, pelo ETT 2D (método de Simpson). Desejável a realização da avaliação por SLG e TnI. Se não for possível realizar SLG, reportar a onda S do Doppler tecidual medial e lateral do anel mitral. A monitorização posterior da função ventricular esquerda é recomendada após essa avaliação inicial, na dependência do quimioterápico a ser iniciado.

b) Drogas do tipo I (antraciclina): avaliar a função ventricular esquerda (FEVE 2D/3D e SLG) ao término da quimioterapia e após 6 meses para dose < 240 mg/m². Para dose > 240 mg/m², avaliar a função ventricular esquerda antes de cada ciclo adicional de 50 mg/m², ao término da quimioterapia e após 6 meses.

c) Drogas do tipo II (trastuzumab): avaliar a função ventricular esquerda a cada três meses durante a quimioterapia.

d) Pacientes que receberam trastuzumab após o tratamento com antraciclina: avaliar a função ventricular esquerda a cada três meses durante a quimioterapia e seis meses após seu término.

2.3.6. Cardiomiopatia Hipertrófica

A cardiomiopatia hipertrófica (CMH) é uma doença cardiovascular genética caracterizada pelo aumento da espessura da parede ventricular esquerda ≥ 15 mm em adultos, com cavidade ventricular não dilatada e não explicada por condições anormais de carga, como hipertensão arterial ou estenose aórtica valvar.⁷² Graus menores de hipertrofia (13 a 14 mm) podem também diagnosticar CMH, particularmente em familiares desses pacientes. O ETT é considerado o exame de imagem inicial para o diagnóstico, a estratificação do risco de eventos cardíacos e o manejo do paciente com CMH. Entre os parâmetros a serem avaliados na CMH destacam-se: localização e grau da hipertrofia; identificação de obstrução e gradiente intraventricular no repouso ou provocável; presença e magnitude do refluxo mitral; função sistólica e diastólica; e tamanho do AE. Pode-se encontrar qualquer padrão de hipertrofia, mas a forma assimétrica é a mais frequente (75% dos casos), sendo mais comum na confluência do septo interventricular anterior com a parede livre do VE.⁷³ Outras formas de hipertrofia são: basal, concêntrica, apical e parede lateral. Há associação linear entre a espessura miocárdica máxima e morte súbita, com risco maior nos pacientes com espessura ≥ 30 mm.^{72,74} A identificação de gradiente na via de saída do VE é importante na abordagem dos sintomas e na estratificação do risco de morte súbita.⁷² A avaliação pelo ETT em geral caracteriza a presença de obstrução na via de saída do VE (gradiente instantâneo ≥ 30 mmHg) em repouso (um terço dos pacientes) ou após manobras provocativas (um terço), tais como exercício (ecocardiografia sob estresse físico) ou manobra de Valsalva. O ecocardiograma sob estresse físico pode ser bastante útil nos pacientes com CMH, pois além da detecção da presença e do grau da obstrução durante o esforço, permite a avaliação objetiva dos sintomas, capacidade funcional, resposta da pressão arterial sistólica e presença de regurgitação mitral secundária. Aproximadamente 25% dos pacientes com CMH têm uma resposta anormal da pressão arterial durante o exercício, caracterizada por queda da pressão sistólica ou por falha em ter um aumento > 20 mmHg. Esse achado tem sido interpretado como um fator de risco para prognóstico desfavorável e morte súbita.⁷⁵ O ecocardiograma sob estresse com dobutamina não é recomendado. O valor de corte do gradiente intraventricular ≥ 50 mmHg em repouso ou após manobras provocativas é considerado na indicação de tratamento cirúrgico ou intervenção percutânea em pacientes sintomáticos, apesar da terapia com medicação otimizada.⁷² Pacientes com CMH em geral apresentam disfunção diastólica, comumente alteração do relaxamento (grau I), porém sem correlação significativa entre os dados do fluxo mitral e as pressões de enchimento do VE. Assim, a abordagem integrada dos dados do Doppler mitral, Doppler tecidual, fluxo de veias pulmonares e volume do AE é recomendada nesses pacientes.⁷⁶ A FEVE mostra-se normal ou aumentada na maioria dos pacientes, dando a falsa impressão de função sistólica preservada. No entanto, a avaliação pelo *strain* longitudinal mostra invariavelmente uma diminuição global e regional (coincidente com os locais de maior hipertrofia) da contratilidade.⁷⁷ A estimativa do tamanho do AE é fundamental, pois existe correlação

significativa entre a dilatação da câmara e maior risco de eventos cardiovasculares, como fibrilação atrial e morte súbita. A principal complicação da CMH é a morte súbita cardíaca (MSC), sobretudo em indivíduos jovens e aparentemente saudáveis.^{78,79} O implante de desfibrilador cardíaco para a profilaxia primária ou secundária pode reduzir a mortalidade por essa complicação, sendo a única terapia com evidência de potencial salvador de vidas.⁸⁰ O ETT tem papel relevante nos dois escores mais utilizados de estratificação de risco para MSC na CMH, que determinaram a relação entre alguns fatores de risco clínicos e prognóstico. No modelo americano de prevenção primária, um dos fatores de risco entre 5 variáveis é a presença de espessura do septo interventricular ≥ 30 mm.⁷⁵ No modelo europeu, das sete variáveis analisadas, três delas são fornecidas pelo ETT: espessura do septo, diâmetro do AE e gradiente da via de saída do ventrículo esquerdo (VSVE) em repouso ou após manobra de Valsalva.⁷² O rastreamento familiar de parentes de primeiro grau dos indivíduos com CMH deve ser feito periodicamente por conta do risco do desenvolvimento da doença. As recomendações para emprego da ecocardiografia na CMH estão sumarizadas na tabela 2.

2.3.7. Cardiomiopatias Restritivas

As cardiomiopatias restritivas (CMR) constituem um grupo de entidades caracterizadas por apresentar alteração no padrão de enchimento ventricular, podendo estar associadas a paredes espessadas e rígidas e função sistólica geralmente preservada. As CMR compreendem diversas entidades, incluindo a forma idiopática, endomiocardiofibrose (EMF), fibroelastose endomiocárdica, endocardite parietal de Löffler, formas infiltrativas (como amiloidose e sarcoidose), de armazenamento (como hemocromatose e doença de Fabry) e outras formas secundárias a diferentes processos patológicos ou terapêuticos (esclerodermia, síndrome carcinoide, metástases de neoplasias sistêmicas, toxicidade pela antraciclina e cardiopatia por irradiação).⁸¹ O diagnóstico pelo ecocardiograma baseia-se nas alterações anatômicas e funcionais comuns: cavidades ventriculares de dimensão normal ou reduzida, geralmente com disfunção diastólica grau III (tipo restritivo) ao Doppler, função sistólica global em geral preservada e átrios dilatados. A análise pelo Doppler tecidual demonstra velocidade e' obtida no anel mitral septal usualmente inferior a 7,0 cm/s, medida útil na diferenciação com pericardite constrictiva.⁸² Na amiloidose,

Tabela 2 – Recomendações do ecocardiograma transtorácico, ecocardiografia sob estresse físico e ecocardiograma transesofágico na cardiomiopatia hipertrófica^{72,75}

Recomendação	Classe de recomendação	Nível de evidência
ETT na avaliação inicial de todos os pacientes com suspeita de CMH, no repouso e durante manobra de Valsalva	I	B
EEF nos pacientes sintomáticos com gradiente intraventricular de repouso ou provocável por Valsalva < 50 mmHg para avaliação do grau de obstrução dinâmica e refluxo mitral durante o esforço	I	B
Reavaliação pelo ETT quando houver mudança de sintomas ou novo evento cardiovascular	I	B
ETT na avaliação dos resultados terapêuticos de tratamento farmacológico, cirúrgico (miomectomia), intervencionista (oclusão alcoólica de artéria septal) e marca-passo	I	C
ETT no rastreamento de familiares de primeiro grau com diagnóstico de CMH	I	B
ETT seriado (cada 12 a 18 meses) em filhos de pacientes com CMH, iniciando com idade de 12 anos (ou mais cedo se há intenção de prática de esporte competitivo ou caso de morte súbita em familiares)	I	C
ETT durante ablação de artéria septal com álcool	I	B
ETE na monitorização intraoperatória da miectomia e durante oclusão alcoólica de artéria septal com ETT inadequado	I	B
ETT seriado a cada um a dois anos pode ser útil em pacientes sintomáticos estáveis, para reavaliar grau de hipertrofia miocárdica, obstrução dinâmica e função ventricular	IIa	C
ETE pode ser útil, quando o ETT for inconclusivo, no planejamento de miomectomia ou na avaliação de refluxo mitral secundário a anormalidades do aparelho valvar mitral	IIa	C
ETT seriado (a cada cinco anos) é razoável na reavaliação periódica em adultos parentes de primeiro grau de pacientes com CMH	IIa	C
ETT combinado com injeção de contraste endovenoso é razoável se o diagnóstico de CMH apical e/ou infarto apical são duvidosos, ou a quantificação de hipertrofia é inadequada, especialmente se a ressonância magnética não é disponível, não é diagnóstica ou está contraindicada	IIa	C
EEF pode ser útil nos pacientes assintomáticos com CMH, sem obstrução dinâmica ao repouso, quando a detecção de gradiente na VSVE é relevante para orientação de mudança de estilo de vida ou profissão, ou tomada de decisão sobre tratamento médico	IIb	C
ETT não deve ser realizado em período inferior a 12 meses nos pacientes com CMH quando não houver mudança de sintomas ou previsão de alteração na conduta	III	C

ETT: ecocardiograma transtorácico; CMH: cardiomiopatia hipertrófica; EEF: ecocardiografia sob estresse físico; ETE: ecocardiograma transesofágico; VSVE: via de saída do ventrículo esquerdo.

Posicionamento

há espessamento das valvas atrioventriculares, das paredes miocárdicas e, eventualmente, do septo atrial, com reflexão (ecorreingência) mais intensa e aspecto granuloso do miocárdio.⁸³ A análise do SLG do VE ao ecocardiograma 2D na amiloidose encontra valores bastante reduzidos, especialmente nos segmentos médios e basais, com relativa preservação apical (auxilia no diagnóstico diferencial com outras doenças).⁸⁴ Na EMF, observam-se: obliteração do ápice pela fibrose, sinais de restrição ventricular e envolvimento das valvas atrioventriculares. Diferencia-se a fibrose dos trombos apicais porque não há acinesia ou discinesia na EMF esquerda. Outro diagnóstico diferencial é a CMH apical, que não apresenta espessamento endocárdico ou padrão restritivo e tem alterações eletrocardiográficas específicas. A sarcoidose cardíaca pode apresentar anormalidades contráteis regionais e aneurismas de distribuição não isquêmica. A medida do SLG representa um marcador precoce do envolvimento miocárdico na sarcoidose e a magnitude da redução associa-se com pior prognóstico.⁸⁵ As recomendações para realização do ETT na CMR estão dispostas na tabela 3. O ecocardiograma transesofágico (ETE) está indicado quando existem dificuldades técnicas ao ETT e na monitorização transoperatória da ressecção da fibrose e correção dos defeitos valvares por via apical.

2.3.8. Cardiomiopatia Arritmogênica (Displasia Arritmogênica do Ventrículo Direito)

A cardiomiopatia arritmogênica (CA) é considerada uma cardiomiopatia hereditária, com transmissão autossômica dominante, predispondo ao surgimento de arritmias ventriculares, morte súbita em jovens, disfunção ventricular e insuficiência cardíaca. Devido ao envolvimento frequente do VE, recomenda-se atualmente empregar o termo CA, que abrange ambos os ventrículos, em substituição ao termo “displasia arritmogênica do VD”.⁸⁶ A doença é caracterizada por uma substituição progressiva do miocárdio ventricular por tecido fibroso e adiposo, podendo levar a um adelgaçamento da parede e formação de aneurisma. No VD, o processo localiza-se tipicamente nas paredes inferior, apical e infundibular (triângulo da displasia), podendo

ser difuso ou segmentar. O envolvimento do VE ocorre em mais da metade dos casos, tipicamente localizado no subepicárdio ou mesocárdio, e muitas vezes confinado ao segmento inferolateral. A ecocardiografia é a modalidade de imagem de escolha na avaliação inicial da CA (Tabela 4) e o método propedêutico mais utilizado no acompanhamento dos pacientes.⁸⁷ As características morfológicas típicas em pacientes com CA incluem anormalidades contráteis regionais e/ou dilatação e disfunção ventricular direita. Entre os critérios ecocardiográficos tradicionais, derivados do ecocardiograma 2D, propostos para o diagnóstico de CA,⁸⁸ estão: presença de acinesia, discinesia ou aneurisma ventricular direito; diâmetro aumentado da via de saída do VD (medidas no eixo paraesternal longo e curto); e redução da variação fracional da área do VD. Recentemente, recomendou-se a adição rotineira e sistemática de outras medidas e técnicas ecocardiográficas para melhor avaliação.⁸⁹

- Parâmetros convencionais: diâmetro basal do VD (normal ≤ 41 mm); excursão sistólica do plano anular tricúspide (TAPSE – normal ≥ 17 mm).

- Parâmetros avançados: onda *s'* ao Doppler tecidual da parede livre do VD (normal $\geq 9,5$ cm/s); *strain* longitudinal da parede livre do VD (normal $\geq -20\%$); SLG do VE (normal $\geq -18\%$); fração de ejeção do VD ao ecocardiograma 3D (normal $\geq 45\%$).

Em resumo, o ETT, preferencialmente com análise de parâmetros convencionais e avançados, está indicado em pacientes com CA suspeita ou estabelecida (avaliação da progressão da doença), bem como na triagem familiar de parentes de primeiro grau.

2.3.9. Cardiomiopatia Não Compactada

A cardiomiopatia não compactada (CMNC) é considerada uma cardiomiopatia distinta, marcada por heterogeneidade genética, com uma sobreposição de fenótipos diferentes e grande variabilidade de apresentação clínica. Como consequência, existe ainda controvérsia na literatura em relação à sua nomenclatura: enquanto para a *American Heart Association* (AHA)⁹⁰ é considerada uma cardiomiopatia

Tabela 3 – Recomendações do ecocardiograma nas cardiomiopatias restritivas

Recomendação	Classe de recomendação	Nível de evidência
Investigação diagnóstica de pacientes com quadro de insuficiência cardíaca sem etiologia esclarecida	I	C
Diagnóstico diferencial de pacientes com síndrome restritiva	I	C
Pacientes sintomáticos portadores de doenças sistêmicas potencialmente causadoras de CMR	I	C
Pacientes com síndrome hipereosinofílica, ascite e turgência das veias jugulares	I	C
Pacientes com ascite e edema de membros inferiores, sem diagnóstico estabelecido	I	C
Pacientes submetidos à radioterapia com sinais de hipertensão venosa sistêmica	I	C
Reavaliação de pacientes com diagnóstico prévio de CMR quando há mudança do curso clínico da doença	I	C
Portadores de EMF para planejamento terapêutico e avaliação prognóstica	IIa	C
Pacientes com edema e ascite, com evidências de pressão venosa sistêmica normal e sem qualquer evidência de cardiopatia	III	C

CMR: cardiomiopatias restritivas; EMF: endomiocardiofibrose.

Tabela 4 – Recomendações do ecocardiograma na cardiomiopatia arritmogênica

Recomendação	Classe de recomendação	Nível de evidência
Avaliação em pacientes com suspeita clínica de CA	I	B
Reavaliação em pacientes com CA conhecida quando houver mudança de sintoma ou novo evento cardiovascular	I	C
Triagem familiar em parentes de primeiro grau de pacientes com CA	I	C
Reavaliação de rotina em pacientes estáveis clinicamente, sem proposta de mudança terapêutica	III	C

CA: cardiomiopatia arritmogênica.

primária, para a *European Society of Cardiology* (ESC)⁸¹ é considerada uma desordem não classificada. Em sua patogênese está implicada a interrupção precoce da compactação da malha trabecular do VE durante a embriogênese, resultando na formação de duas camadas: uma fina camada epicárdica compactada e uma espessa camada endocárdica (semelhante a uma malha “esponjosa”), com marcadas trabeculações e recessos intratrabeculares profundos. A ecocardiografia 2D é a base para o estabelecimento do diagnóstico, acompanhamento evolutivo e melhor delineamento das expressões fenotípicas da CMNC.⁹¹ Diversos critérios têm sido empregados para o diagnóstico, levando em consideração o aumento da proporção da camada não compactada (por exemplo, relação não compactado/compactado ao final da sístole > 2), presença de excessivas trabeculações, hipocinesia de áreas não compactadas (localizadas comumente em ápice e parede lateral) e visibilização de fluxo nos recessos (por meio do Doppler colorido). Novas técnicas foram recentemente incorporadas para auxiliar no diagnóstico, como o uso do contraste ecocardiográfico, a ecocardiografia 3D e o *strain* miocárdico para análise de deformação regional e rotação (que assume padrão característico nessa entidade nosológica).⁹² Diante disso, é notável que o diagnóstico de casos suspeitos venha aumentando nos últimos anos, devido aos avanços e às melhorias dos métodos de imagem, além da percepção da necessidade de investigação ativa em familiares de primeiro grau acometidos pela doença (ocorrência descrita em 13 a 50% nesse grupo específico).⁹³ Por outro lado, reportou-se na prática clínica o encontro cada vez mais frequente de “achados de exame” (variantes fisiológicas *versus* patológicas),

levando ao temível excesso de diagnósticos.⁷ Recomenda-se, portanto, proceder a avaliação integral contemplando dados clínicos, eletrocardiográficos e análise criteriosa dos achados em exames complementares de imagem.⁹⁴ As recomendações para realização do ecocardiograma na CMNC estão dispostas na tabela 5.

2.4. Hipertensão Arterial e Hipertrofia Miocárdica

A elevação no estresse sistólico da parede do VE, secundária à hipertensão arterial sistêmica (HAS), pode produzir hipertrofia miocárdica por aumento da massa ventricular.⁹⁵ Diferente da hipertrofia fisiológica (crescimento, gravidez e atividade física), caracterizada pela estrutura e função cardíacas preservadas, a hipertrofia patológica do VE (HVE), secundária à HAS, é comumente associada a fibrose, disfunção miocárdica e aumento de mortalidade.⁹⁶ O ecocardiograma é o exame de escolha na prática clínica para detectar HVE, pois apresenta maior acurácia que o eletrocardiograma^{97,98} e possibilita a estimativa da massa do VE (MVE). A metodologia para aferição da MVE, definição dos seus pontos de corte e forma de indexação (superfície corporal, altura, peso) varia entre os estudos. A maioria dos autores e laboratórios de ecocardiografia segue as recomendações publicadas pela ASE e EACVI.^{95,99} A indexação da MVE à área de superfície corporal, em g/m², é a mais empregada na maioria dos casos,¹⁰⁰ e os valores de normalidade são diferentes para homens e mulheres (Tabela 6).^{95,99}

A exposição cumulativa a níveis elevados da pressão arterial entre os adultos jovens está associada à disfunção sistólica

Tabela 5 – Recomendações do ecocardiograma na cardiomiopatia não compactada

Recomendação	Classe de recomendação	Nível de evidência
Suspeita clínica de CMNC	I	C
Reavaliação em pacientes com CMNC conhecida quando houver mudança de sintoma ou novo evento cardiovascular	I	C
Rastreamento em familiares de primeiro grau de pacientes com CMNC	I	C
Portadores de doenças musculares e/ou outras síndromes clínicas que possam estar relacionadas	I	C
Uso de novas técnicas como <i>strain</i> , ecocardiograma tridimensional e contraste ecocardiográfico para avaliação complementar e auxílio no diagnóstico diferencial	IIa	B
Reavaliação de rotina em pacientes estáveis clinicamente, sem proposta de mudança terapêutica	III	C

CMNC: cardiomiopatia não compactada.

Posicionamento

Tabela 6 – Graus de anormalidade da massa do ventrículo esquerdo^{95,99}

Método linear	Feminino				Masculino			
	Normal	Aumento discreto	Aumento moderado	Aumento severo	Normal	Aumento discreto	Aumento moderado	Aumento severo
Massa do VE, g	67 a 162	163 a 186	187 a 210	≥ 211	88 a 224	225 a 258	259 a 292	≥ 293
Massa/sc, g/m ²	43 a 95	96 a 108	109 a 121	≥ 122	49 a 115	116 a 131	132 a 148	≥ 149
Massa/altura, g/m	41 a 99	100 a 115	116 a 128	≥ 129	52 a 126	127 a 144	145 a 162	≥ 163
Massa/altura ^{2,7} , g/m ^{2,7}	18 a 44	45 a 51	52 a 58	≥ 59	20 a 48	49 a 55	56 a 63	≥ 64
ERP (2 x PPVE/DDVE)	0,22 a 0,42	0,43 a 0,47	0,48 a 0,52	≥ 0,53	0,24 a 0,42	0,43 a 0,46	0,47 a 0,51	≥ 0,52
Espessura do septo, cm	0,6 a 0,9	1,0 a 1,2	1,3 a 1,5	≥ 1,6	0,6 a 1,0	1,1 a 1,3	1,4 a 1,6	≥ 1,7
Espessura da PPVE, cm	0,6 a 0,9	1,0 a 1,2	1,3 a 1,5	≥ 1,6	0,6 a 1,0	1,1 a 1,3	1,4 a 1,6	≥ 1,7
Método 2D								
Massa do VE, g	66 a 150	151 a 171	172 a 182	≥ 193	96 a 200	201 a 227	228 a 254	≥ 255
Massa/SC, g/m ²	44 a 88	89 a 100	101 a 112	≥ 113	50 a 102	103 a 116	117 a 130	≥ 131

VE: ventrículo esquerdo; SC: superfície corporal; ERP: espessura relativa da parede; PPVE: parede posterior do ventrículo esquerdo; DDVE: diâmetro diastólico do ventrículo esquerdo; 2D: bidimensional; SC: superfície corporal.

do VE na meia idade.¹⁰¹ A presença de HVE é considerada evidência de lesão em órgão-alvo nos pacientes hipertensos, sendo bem documentada sua associação com doenças cardiovasculares e mortalidade.¹⁰²⁻¹⁰⁴ Tal aumento do risco cardiovascular nos pacientes hipertensos está diretamente relacionado à MVE, independente dos valores da pressão arterial.¹⁰³ Além da MVE, o padrão geométrico da HVE também é visto como importante variável relacionada ao risco cardiovascular. São descritos quatro padrões de geometria do VE⁹⁹ (Tabela 7). Os padrões geométricos alterados (HVE concêntrica, HVE excêntrica e remodelamento concêntrico) são preditores de complicações cardiovasculares em hipertensos, sendo a HVE concêntrica a que acarreta maior risco de eventos.¹⁰³

Outro achado frequente na HAS é a presença de disfunção diastólica do VE.¹⁰¹ Indivíduos hipertensos com insuficiência cardíaca comumente apresentam, ao ecocardiograma HVE, alterações da função diastólica e fração de ejeção preservada. Nesses casos, a disfunção diastólica pode, por si só, ser a

responsável pelos sinais e sintomas da insuficiência cardíaca.¹⁰⁵ Além disso, a relação $E/e' > 13$ associa-se a elevado risco cardíaco nos pacientes hipertensos, independente da MVE.¹⁰⁶ O uso do SLG, obtido pela técnica do *speckle tracking* 2D, permite a identificação precoce de disfunção sistólica subclínica em diversos cenários, incluindo pacientes hipertensos sem HVE.¹⁰⁷ O declínio do SLG relacionou-se com hospitalização por insuficiência cardíaca, infarto, acidente vascular cerebral e morte em pacientes com cardiopatia hipertensiva assintomática.¹⁰⁸ A regressão da HVE em pacientes hipertensos, avaliada por ecocardiogramas seriados após intervenções terapêuticas, está associada à diminuição do risco de eventos cardiovasculares fatais e não fatais, mesmo naqueles em que a HVE não foi detectada pelo eletrocardiograma.¹⁰⁹ Esse benefício é diretamente relacionado ao grau de redução da MVE indexada para superfície corporal, independente da pressão arterial ambulatorial. A regressão da HVE também está associada à melhora na função sistólica¹¹⁰ e diastólica¹¹¹ do VE nos pacientes hipertensos. A aorta torácica é mais frequentemente acometida por dilatação nos pacientes hipertensos sem controle pressórico adequado do que em normotensos e hipertensos controlados.¹¹² Acompanhamento de longo prazo mostrou que os níveis da pressão arterial são um dos principais fatores modificáveis da dilatação da raiz da aorta no adulto jovem.¹¹³ Na tabela 8, encontram-se listadas as recomendações para realização do ecocardiograma na HAS.

Tabela 7 – Padrões geométricos do ventrículo esquerdo⁹⁹

Geometria do ventrículo esquerdo	Massa do ventrículo esquerdo/superfície corporal (g/m ²)	Espessura relativa da parede*
Normal	≤ 115 (homens) ou ≤ 95 (mulheres)	≤ 0,42
Hipertrofia concêntrica	> 115 (homens) ou > 95 (mulheres)	> 0,42
Hipertrofia excêntrica	> 115 (homens) ou > 95 (mulheres)	≤ 0,42
Remodelamento concêntrico	≤ 115 (homens) ou ≤ 95 (mulheres)	> 0,42

*Medidas realizadas pelo método linear.

2.5. Atletas

A entidade clínica denominada “coração de atleta” foi reconhecida há mais de duas décadas¹¹⁴ e caracteriza-se por alterações morfológicas cardíacas, principalmente de aumento da massa ventricular, secundárias ao estímulo do treinamento físico. Essas alterações não estão acompanhadas de alterações de função miocárdica, não só pelos métodos ecocardiográficos convencionais como também por técnicas como Doppler tecidual e *strain*.^{115,116} Ainda, por

Tabela 8 – Recomendações do ecocardiograma na avaliação do paciente hipertenso

Recomendação	Classe de recomendação	Nível de evidência
Detecção de HVE	I	A
Avaliação da função sistólica e diastólica nos hipertensos com suspeita clínica de insuficiência cardíaca	I	A
Pacientes hipertensos com bloqueio do ramo esquerdo	I	C
Avaliação do diâmetro da aorta no hipertenso sem controle pressórico adequado	I	B
Hipertensos com HVE no ECG para quantificação da HVE e definição do padrão geométrico do VE	IIa	B
Avaliação do <i>strain</i> longitudinal global nos pacientes com cardiopatia hipertensiva	IIa	C
Reavaliação do paciente com doença cardíaca hipertensiva sem alteração do seu quadro clínico	IIb	B
Avaliação de familiares de primeiro grau de pacientes hipertensos	III	C
Seleção da terapia anti-hipertensiva	III	C
Monitorização da terapia anti-hipertensiva no indivíduo controlado e assintomático	III	C

HVE: hipertrofia do ventrículo esquerdo; ECG: eletrocardiograma; VE: ventrículo esquerdo.

consequência da função ventricular intacta, não há aumento significativo das cavidades atriais¹¹⁷ e a reversibilidade das alterações morfológicas após suspensão do treinamento pode ser fator decisivo diagnóstico em casos duvidosos. O uso do ETT, portanto, pode elucidar casos onde há dúvida diagnóstica entre essa situação e hipertrofias ou remodelamentos ventriculares patológicos, como na CMH ou mesmo na hipertrofia secundária à HAS.¹¹⁵ No entanto, o uso da ecocardiografia como método de rotina no seguimento de atletas carece de evidências científicas robustas.

Os eventos de morte súbita em atletas constituem importante cenário clínico e o potencial de prevenção de algumas situações através de avaliação clínica cardiológica levanta a discussão sobre a necessidade do uso de métodos complementares nessa avaliação. Embora nem todos os óbitos em atletas sejam de causa cardiovascular, patologias como a cardiomiopatia hipertrófica e anomalia de coronárias estão entre as mais frequentes causas de morte súbita durante esforço nessa população.^{118,119} Embora seja consenso a utilidade da anamnese e exame físico, a necessidade do ETT e mesmo do eletrocardiograma no rastreamento populacional de atletas não é tema de concordância geral entre as sociedades de cardiologia.¹²⁰ No entanto, se a avaliação clínica sugerir a probabilidade de cardiomiopatia hipertrófica (ou outras de origem genética), valvopatias ou outras alterações

cardíacas estruturais, esse torna-se método essencial na investigação (Tabela 9).

3. Sopros Cardíacos, Doenças Valvares, Próteses Valvares e Endocardite

3.1. Sopros Cardíacos

Os sopros cardíacos são achados comuns, com prevalência entre 5 e 52%.¹²¹ São produzidos quando o fluxo sanguíneo laminar torna-se turbulento, como nas estenoses ou refluxos valvares, emitindo ondas sonoras que podem ser detectadas com o auxílio do estetoscópio. É importante que durante o exame físico, mesmo em pacientes assintomáticos, seja realizada ausculta cuidadosa de maneira a definir suas características.¹²² Um sopro inocente pode ser definido como um ruído ejetivo curto, suave (1 a 2++ em 4), audível na borda esternal esquerda, com segunda bulha normal, na ausência de outras anormalidades.¹²³ Esse achado, associado a radiografia de tórax e eletrocardiograma normais, estima uma baixa probabilidade de doença cardíaca e, nesse caso, não parece haver necessidade de ecocardiograma complementar.¹²⁴ Entretanto, seja por treinamento ou manutenção de conhecimento inadequados, características do sopro ou anatomia do paciente, a ausculta pode deixar

Tabela 9 – Recomendações do ecocardiograma transtorácico na avaliação de atletas de atividades físicas competitivas e/ou profissionais

Recomendação	Classe de recomendação	Nível de evidência
Na diferenciação do "coração de atleta" de condições de hipertrofia patológica	I	B
Avaliação para liberação de atividade física competitiva, quando a consulta clínica demonstra chance de cardiomiopatia hipertrófica ou outras geneticamente transmissíveis	I	B
Avaliação para liberação de atividade física competitiva, quando a consulta clínica demonstra sinais de valvopatias ou de outras alterações cardíacas estruturais	I	C
Na avaliação rotineira de atletas onde não há sugestão de sobrecarga ou hipertrofia ventricular pela consulta clínica ou ECG	IIb	C

ECG: eletrocardiograma.

Posicionamento

dúvidas a respeito da existência de causa orgânica subjacente. Nessas situações, a utilização de estetoscópio eletrônico¹²⁵ e a realização de ultrassom cardíaco direcionado,¹²⁶ se disponíveis, podem ser úteis. Persistindo a dúvida, ou diante de suspeita definida de alteração cardíaca, o ecocardiograma deve ser realizado (Tabela 10). Essa abordagem sistemática e o investimento em treinamento médico permitem uma utilização racional de recursos, evitando excessos diagnósticos e exames desnecessários.¹²⁴

3.2. Valvas Nativas

A ecocardiografia é o método diagnóstico padrão para a avaliação das valvas cardíacas. O ETT deve ser realizado na suspeita de doença valvar e na valvopatia já diagnosticada, para acompanhamento evolutivo nas lesões moderadas e importantes, e nas mudanças de quadro clínico.¹²⁴ O exame identifica os mecanismos envolvidos, quantifica a gravidade e a repercussão hemodinâmica, estima o prognóstico e auxilia na decisão do tratamento.^{127,128} Além disso, o ecocardiograma sob esforço físico pode ser realizado para avaliar o comportamento dos parâmetros ecocardiográficos em pacientes assintomáticos e nos casos de divergência entre sintomas e a gravidade das lesões estimadas no exame de repouso.^{24,127,129} Além das técnicas ecocardiográficas tradicionais, recentes aplicações, como o *strain* e o 3D, têm fornecido novas informações anatômicas e funcionais.¹³⁰⁻¹³²

3.2.1. Insuficiência Mitral

O ETT, além da confirmação diagnóstica, fornece informações necessárias para o acompanhamento e a tomada de decisões na IM.¹²⁷ O ETT identifica dilatação de cavidades cardíacas e disfunção de ambos os ventrículos, além de permitir a classificação do refluxo em primário (decorrente de lesões do aparato valvar) ou secundário (causado por alterações da geometria do VE). O ecocardiograma 3D tem maior acurácia nas medidas volumétricas e da função ventricular esquerda, pode ser útil na avaliação do VD⁴ e possibilita melhor visualização do aparato valvar e planejamento de intervenções.^{12,133} A avaliação do grau da regurgitação pode ser feita pela abordagem integrada de múltiplos parâmetros, qualitativos e quantitativos: dilatações das cavidades, pressão na artéria pulmonar, velocidade do influxo mitral, padrão de fluxo nas veias pulmonares, análise da densidade e duração do refluxo mitral, cálculo da área do jato ou do volume regurgitante, medida da vena contracta e medida do orifício regurgitante (método da convergência de fluxo, ou *proximal*

isovelocity surface area – PISA).¹³³ Situações desafiadoras para a ecocardiografia são a presença de jatos múltiplos e/ou excêntricos, arritmias cardíacas e IM aguda. Nesses casos deve ser dada especial importância à análise integrada, relacionando parâmetros anatômicos e hemodinâmicos. O aperfeiçoamento das medidas quantitativas, como o PISA e a *vena contracta*, por meio do ecocardiograma 3D, pode auxiliar na avaliação dos refluxos excêntricos.^{132,134} Outro ponto importante é a medida da função ventricular esquerda, principalmente em pacientes assintomáticos, que pode ser superestimada pela medida da FEVE, com implicações na decisão do melhor momento para a intervenção e nos desfechos pós-operatórios. Recentemente, a medida da deformação miocárdica (*strain*) tem sido estudada para identificar de forma mais sensível a disfunção ventricular, mas apesar das boas perspectivas, ainda requer mais estudos e padronização.^{131,135,136}

O ETE, 2D ou 3D, está indicado para avaliação do mecanismo de refluxo no caso de imagens transtorácicas inadequadas ou em discrepâncias entre parâmetros ecocardiográficos e clínicos.^{4,133} As recomendações gerais para emprego das diversas modalidades de ecocardiografia na IM estão contidas nas tabelas 11, 12 e 13.

3.2.2. Estenose Mitral

O diagnóstico de estenose mitral (EM) por meio do ecocardiograma possibilita a definição de sua provável etiologia em consequência da ampla avaliação da anatomia valvar.¹³⁷ A caracterização hemodinâmica dos gradientes e da área valvar, aliada à descrição de espessamento, mobilidade dos folhetos, envolvimento subvalvar e grau de calcificação das comissuras, determina o estágio de progressão da doença e define o tipo de tratamento mais adequado, quando a doença for sintomática. A interpretação conjunta do ecocardiograma e dos sintomas clínicos determina a indicação de intervenção cirúrgica ou valvoplastia por cateter balão.¹³⁷ Recentemente a EM foi agrupada em quatro categorias distintas, baseadas na anatomia, avaliação pelo Doppler, presença de hipertensão pulmonar, repercussão no AE e sintomas: estágio A (pacientes em risco para EM); estágios B e C (pacientes assintomáticos, mas com alterações hemodinâmicas); e estágio D (pacientes sintomáticos e com alterações hemodinâmicas). A tabela 14 descreve os parâmetros que obrigatoriamente devem constar no ecocardiograma para tornar essa avaliação completa.^{138,139} O emprego do ETT usualmente define anatomia e gravidade da lesão (Tabela 15), mas há indicações para a utilização do ETE, tais como em situações de janela ecocardiográfica

Tabela 10 – Recomendações do ecocardiograma transtorácico em pacientes com sopro

Recomendação	Classe de recomendação	Nível de evidência
Pacientes assintomáticos, com sopro sugestivo de cardiopatia	I	C
Pacientes assintomáticos, com sinais ou exames (por ex., eletrocardiograma) sugestivos de doença cardíaca	I	C
Pacientes com sopro e baixa probabilidade de doença cardíaca que não pode ser excluída pela clínica, eletrocardiograma, radiografia de tórax ou ultrassom direcionado	Ila	C
Pacientes sem sinais ou sintomas sugestivos de cardiopatia	III	C

Tabela 11 – Recomendações do ecocardiograma transtorácico e sob esforço na insuficiência mitral

Recomendação	Classe de recomendação	Nível de evidência
Avaliação inicial da gravidade e mecanismo da IM	I	C
Avaliação periódica das dimensões e da função do ventrículo esquerdo em pacientes com IM moderada a grave sem mudanças de sintomas	I	B
Pacientes com IM e modificações de sinais ou sintomas	I	B
Avaliação no primeiro mês pós-operatório	I	C
Avaliação das alterações hemodinâmicas e adaptação ventricular durante a gestação	I	C
Ecocardiograma sob esforço em pacientes assintomáticos com IM grave para avaliar tolerância ao esforço e alterações hemodinâmicas	IIa	B
Ecocardiograma sob esforço para avaliar discrepância entre a gravidade da doença valvar e sintomas	IIa	B
Ecocardiograma sob estresse para avaliar reserva ventricular esquerda	IIb	B
Avaliação da mecânica ventricular (<i>strain</i>) para pacientes com função ventricular esquerda limitrofe	IIb	B
ETT tridimensional para avaliar anatomia e função ventricular esquerda pré-operatória	IIb	C
Avaliação rotineira de IM discreta com função e dimensões nomais do VE	III	C

IM: insuficiência mitral; ETT: ecocardiograma transtorácico; VE: ventrículo esquerdo.

Tabela 12 – Recomendações do ecocardiograma transesofágico na insuficiência mitral

Recomendação	Classe de recomendação	Nível de evidência
Avaliação intraoperatória para definir o mecanismo e auxiliar no reparo valvar	I	C
ETT insatisfatório para a determinação da gravidade e/ou do mecanismo da insuficiência, ou para a avaliação da função do VE	I	B
Pacientes assintomáticos com IM grave para avaliar a possibilidade de reparo valvar	IIa	C
ETE tridimensional para avaliar anatomia e função ventricular esquerda pré-operatória	IIb	B
Avaliação de pacientes com IM discreta	III	C

ETT: ecocardiograma transtorácico; VE: ventrículo esquerdo; IM: insuficiência mitral; ETE: ecocardiograma transesofágico.

Tabela 13 – Recomendações do ecocardiograma em pacientes com prolapso da valva mitral

Recomendação	Classe de recomendação	Nível de evidência
Diagnóstico, avaliação anatômica e funcional em pacientes com sinais físicos de PVM	I	C
Confirmação do PVM em pacientes com diagnóstico prévio, mas sem evidências clínicas que o suportem	I	C
Estratificação de risco em pacientes com clínica ou diagnóstico de PVM	IIa	C
Exclusão de PVM em parentes de primeiro grau de pacientes com doença valvar mixomatosa	IIb	C
Exclusão de PVM em pacientes sem sinais físicos sugestivos ou história familiar	III	C
Ecocardiogramas periódicos em pacientes com PVM sem insuficiência ou com insuficiência de grau discreto, sem alterações de sintomas ou sinais clínicos	III	C

PVM: prolapso da valva mitral.

tecnicamente difícil ou 24 horas antes da realização de valvoplastia por cateter balão para descartar a presença de trombos no AE (Tabela 16).^{138,140,141} O ecocardiograma 3D, nas modalidades ETT ou ETE, comprovadamente permite melhor análise anatômica e mais precisão na área valvar calculada pela planimetria.^{142,143} O ecocardiograma sob estresse, físico ou farmacológico (dobutamina), pode ser utilizado na

discordância entre os sintomas e os dados do ecocardiograma de repouso.¹³⁸ Tal fenômeno de incompatibilidade entre sintomas e repercussão hemodinâmica pode originar da desproporção entre a área da valva e o tamanho corporal do paciente, ou da falta de complacência do orifício valvar (que deveria aumentar durante o exercício).¹⁴⁴ No ecocardiograma com dobutamina em baixa dose, o gradiente transvalvar

Posicionamento

mitral médio deve aumentar acima de 18 mmHg¹⁴⁵ para que a EM seja considerada a causa dos sintomas, enquanto no ecocardiograma de exercício (maca ergométrica ou esteira), o valor de corte significativo é de uma elevação acima de

15 mmHg.^{138,144} O aumento da pressão sistólica na artéria pulmonar é considerado de valor clínico somente durante o ecocardiograma de exercício e deve atingir pelo menos 60 mmHg para que a hipertensão pulmonar seja considerada secundária à EM. Outras indicações menos frequentes de ecocardiograma sob estresse podem ser encontradas para pacientes assintomáticos, com estenose acentuada (Tabela 17).¹⁴⁴ Deve-se estar atento ao diagnóstico de lesões associadas na EM, seja IM significativa (que impõe limitação para a valvoplastia por cateter balão) ou lesões em outras valvas cardíacas.

Tabela 14 – Elementos da avaliação ecocardiográfica da estenose mitral

Parâmetro	Descrição
Anatomia valvar	Presença de "dome", fusão comissural
Doppler	Valor do PHT
Bidimensional ou tridimensional	Planimetria da área valvar mitral
Átuo esquerdo	Volume indexado
Pressão da artéria pulmonar	Avaliação pela insuficiência tricúspide ou pulmonar

PHT: *pressure half-time*.

3.2.3. Estenose Aórtica

O ETT é o método de primeira linha (Tabela 18) para o diagnóstico e a avaliação da gravidade da estenose valvar aórtica (EAO).^{128,146-148} A definição do momento da intervenção cirúrgica ou percutânea depende da análise integrada de parâmetros clínicos e ecocardiográficos (anatomia valvar, hemodinâmica valvar pelo Doppler e repercussão sobre

Tabela 15 – Recomendações do ecocardiograma transtorácico na estenose mitral

Recomendação	Classe de recomendação	Nível de evidência
Estabelecer diagnóstico de pacientes com sinais e sintomas de EM	I	B
Quantificação de severidade (PHT, gradientes, área valvar e pressão da artéria pulmonar)	I	B
Avaliação de lesões valvares concomitantes	I	B
Determinação de escore para valvotomia por cateter balão. Block Wilkins: espessamento, mobilidade, subvalvar e calcificação	I	B
Reavaliação de EM estável com área < 1 cm ² a cada ano		
Reavaliação de EM estável com área entre 1 e 1,5 cm ² a cada 2 anos	I	B
Reavaliação de EM estável com área > 1,5 cm ² em 3 a 5 anos		
Reavaliação imediata com mudança de sintomas		
Acompanhamento de valvoplastia por cateter balão após dilatação	I	B
Avaliação de alterações hemodinâmicas e adaptação durante a gravidez	I	B

EM: *estenose mitral*; PHT: *pressure half-time*.

Tabela 16 – Recomendações do ecocardiograma transesofágico na estenose mitral

Recomendação	Classe de recomendação	Nível de evidência
Ecocardiograma transtorácico inconclusivo	I	B
Avaliação de trombo precedendo valvoplastia por cateter balão	I	B
Avaliação do grau de insuficiência mitral precedendo valvoplastia por cateter balão (quando há dúvida ao transtorácico)	I	B

Tabela 17 – Recomendações do ecocardiograma sob estresse na estenose mitral

Recomendação	Classe de recomendação	Nível de evidência
Discordância entre sintomas e área/gradiente valvar (área mitral > 1,5 cm ²)	I	C
Avaliação de pacientes assintomáticos com área < 1 cm ²	IIa	C
Avaliação de pacientes assintomáticos com área entre 1 e 1,5 cm ² em programação de gravidez ou cirurgia de porte maior	IIb	C

tamanho das cavidades e sobre a pressão da artéria pulmonar) que permitem classificar a estenose aórtica em quatro estágios: estágio A (risco de EAo); estágio B (EAo discreta e moderada assintomática); estágio C (EAo acentuada assintomática), subdividido em C1 (com FEVE $\geq 50\%$) e C2 (FEVE $< 50\%$); e estágio D (EAo acentuada sintomática clássica).¹⁴⁹ Em alguns subgrupos de EAo, a área valvar é reduzida na vigência de baixo gradiente e baixo fluxo, seja devido à concomitância de disfunção ventricular esquerda (FEVE $< 50\%$) ou à presença de VE pequeno e hipertrofiado, apesar da FEVE preservada. Esses subgrupos são designados como estágio D2 (com FEVE diminuída) ou D3 (com FEVE normal).^{146,147,150} Nessas situações de discrepância, nas quais a área valvar é $\leq 1,0 \text{ cm}^2$, o gradiente é $< 40 \text{ mmHg}$ e a FEVE é preservada (EAo com baixo gradiente paradoxal ou EAo com baixo gradiente e fluxo normal), métodos adicionais tais como ETE (com 3D se possível), tomografia computadorizada ou ressonância cardíaca podem ser necessários para confirmação da gravidade da EAo.¹⁴⁷ O ETE permite uma melhor avaliação da anatomia da valva aórtica (calcificação valvar), da etiologia (degenerativa, congênita ou reumática), da via de saída do VE (diâmetro e geometria, principalmente ao 3D) e maior acurácia no cálculo da área valvar, seja pela equação de continuidade ou pela planimetria direta.^{147,150} A ausência de calcificação significativa deve alertar para a possibilidade de obstrução subvalvar ou supravalvar. Em imagens de boa qualidade, o ETT 3D também permite uma avaliação mais acurada da FEVE e um cálculo do volume ejetado (fluxo transvalvar aórtico) pela subtração dos volumes diastólico e sistólico finais, sem necessidade da utilização da medida da via de saída do VE e do Doppler. Esse cálculo, entretanto, deve ser analisado em conjunto com os demais parâmetros porque também pode subestimar o fluxo transvalvar aórtico.^{147,150} Se o cálculo da área valvar for feito na vigência de hipertensão arterial (pressão arterial $\geq 140 \times 90 \text{ mmHg}$), deve ser repetido após controle da pressão arterial porque pode subestimar o fluxo transvalvar. Redução na função sistólica longitudinal do VE pela medida do SLC, sem outra explicação, na vigência de FEVE preservada, favorece o diagnóstico de EAo acentuada com baixo gradiente paradoxal. Ecocardiograma sob estresse com baixa dose de dobutamina, com cálculo da área valvar projetada, se necessário,^{144,147} deve ser realizado se houver estenose aórtica acentuada com baixo fluxo/baixo gradiente e disfunção ventricular esquerda (estágio D2) para distinguir estenose verdadeiramente acentuada de pseudoestenose e avaliar a reserva contrátil (Tabela 19). Ecocardiograma sob estresse físico (esforço) é recomendado para desmascarar sintomas ou conferir informações prognósticas na EAo moderada ou acentuada assintomática com FEVE preservada (estágios B ou C) (Tabela 19). Um aumento do gradiente médio de pressão (> 18 a 20 mmHg), ausência de reserva contrátil e aumento de pressão sistólica da artéria pulmonar (PSAP) ($> 60 \text{ mmHg}$) no exercício são parâmetros de pior prognóstico e requerem um acompanhamento em intervalos mais curtos.¹⁴⁴ O ecocardiograma com esforço também pode ser útil na EAo com baixo fluxo/baixo gradiente paradoxal (com FEVE preservada), assintomática ou com sintomas leves ou duvidosos, para confirmar a gravidade da EAo, utilizando os mesmos critérios.¹⁴⁴ Em imagens subótimas, a avaliação da FEVE pode ser melhorada pelo uso de

contraste miocárdico, para melhor delineamento dos bordos endocárdicos.¹⁴⁷ O estudo hemodinâmico invasivo está restrito a situações nas quais os testes de imagem não invasivos forem inconclusivos.^{146,149} O intervalo de acompanhamento com o ETT depende do estágio da doença e de preditores de pior prognóstico. Calcificação acentuada da valva aórtica é outro preditor de estenose mais acentuada e de pior evolução clínica.¹⁵¹ EAo acentuada com baixo gradiente paradoxal tem pior prognóstico quando comparada à EAo clássica e aos demais subgrupos de EAo.¹⁵⁰ EAo com baixo gradiente paradoxal e fluxo normal (VE $> 35 \text{ mL/m}^2$) parece ter prognóstico similar ao da EAo moderada, mas deve ser acompanhada em intervalos mais curtos, particularmente se for sintomática.¹⁴⁷ Na EAo acentuada clássica, a velocidade máxima $\geq 5 \text{ m/s}$ ¹⁵² e um aumento anual da velocidade máxima $\geq 0,3 \text{ cm/s}$ ¹⁵¹ em exames seriados (registrada na mesma incidência e com a mesma qualidade) são preditores de pior prognóstico e de progressão mais rápida.^{146,147,149}

Em pacientes candidatos ao implante percutâneo de prótese aórtica para tratamento da EAo, o ETE 3D pode ser usado para avaliar o diâmetro do anel mas é dependente do operador e da qualidade da imagem, devendo ser utilizado apenas quando houver contra-indicação à tomografia computadorizada. Por outro lado, o ETE 3D é recomendado para monitorizar o procedimento e avaliar os resultados ou complicações (Tabela 20).¹⁴⁸

3.2.4. Insuficiência Aórtica

A ecocardiografia é o método de primeira escolha para confirmar o diagnóstico e a etiologia e avaliar a gravidade e as consequências hemodinâmicas da insuficiência aórtica (IAo).^{133,153} A IAo pode se dever a doenças primárias da valva aórtica (VAo) ou a anormalidades da raiz da aorta e aorta ascendente. Degeneração da VAo e valva aórtica bicúspide são as etiologias mais comuns. Outras causas incluem febre reumática, fibrose ou infecção, alteração do suporte do aparelho valvar ou dilatação do anel valvar. A análise integrada de parâmetros clínicos e ecocardiográficos (anatomia da valva, diâmetros da raiz da aorta e da aorta ascendente, hemodinâmica valvar pelo Doppler e repercussão sobre tamanho das cavidades e sobre a pressão da artéria pulmonar) permite classificar a IAo em quatro estágios: estágio A (risco de IAo), estágio B (IAo discreta a moderada assintomática), estágio C [IAo acentuada assintomática sem (C1) ou com disfunção/dilatação de VE (C2)]; e estágio D (IAo acentuada sintomática).¹⁴⁹ Em imagens subótimas, a medida da FEVE pode ser mais acurada com o uso de contraste miocárdico para delineamento dos bordos endocárdicos.¹³³ ETE (com 3D se disponível), tomografia ou ressonância cardíaca podem ser necessários para melhor avaliação da raiz da aorta e aorta ascendente (especialmente na vigência de valva aórtica bicúspide), da gravidade da IAo ou a quantificação dos volumes e fração de ejeção do VE.¹³³ O aparecimento de sintomas na IAo muda drasticamente o prognóstico. Dessa forma, o ecocardiograma com esforço pode ser indicado para revelar a presença de sintomas ou investigar outras causas não relacionadas à IAo (disfunção diastólica, hipertensão pulmonar ou IM dinâmica).¹⁴⁴ Entretanto, não deve ser utilizado para avaliar a gravidade porque o aumento na frequência cardíaca

Posicionamento

Tabela 18 – Recomendações do ecocardiograma transtorácico na estenose valvar aórtica

Recomendação	Classe de recomendação	Nível de evidência
Diagnóstico e avaliação da gravidade da EAo na vigência de sopro suspeito ou sintomas potencialmente relacionados à EAo, tais como: dor torácica, dispneia, palpitações, síncope, acidente vascular cerebral ou evento embólico periférico	I	B
Síncope	I	B
História de VAo bicúspide em parentes de primeiro grau	I	B
Pacientes com EAo para a avaliação da espessura de parede, tamanho e função do VE	I	B
Reavaliação de pacientes com o diagnóstico de EAo com mudança de sintomas ou sinais	I	B
Ecocardiograma com contraste em imagem transtorácica subótima (≥ 4 segmentos contíguos do VE não visibilizados), para avaliação da função de VE e cálculo do volume ejetado	I	B
Reavaliação anual dos pacientes assintomáticos com EAo acentuada (velocidade máxima ≥ 4 m/s) (estágio C1), com redução do intervalo para 6 meses se houver preditores de maior gravidade no repouso (calcificação acentuada da VAo, velocidade máxima $> 5,5$ m/s, aumento da velocidade máxima $\geq 0,3$ m/s/ano e baixo fluxo/baixo gradiente paradoxal) ou no ecocardiograma de esforço*	I	B
Reavaliação a cada 1 a 2 anos dos pacientes assintomáticos com EAo moderada (velocidade máxima 3 a 3,9 m/s) (estágio B), com redução do intervalo para 1 ano se houver preditores de maior gravidade no ecocardiograma de repouso ou no ecocardiograma de esforço*	I	B
Reavaliação a cada 3 a 5 anos dos pacientes assintomáticos com EAo discreta (velocidade máxima 2 a 2,9 m/s) (estágio B), com redução para 1 ano na presença de calcificação acentuada	I	B
Reavaliação após controle de hipertensão em pacientes com EAo acentuada com baixo fluxo/baixo gradiente com FEVE preservada	I	B
Monitorização do implante percutâneo de prótese valvar aórtica e dos resultados imediatamente após implante (cateter, posição, função da prótese, regurgitação)	I	B
Avaliação de complicações imediatamente após o implante percutâneo da prótese aórtica (hipotensão, oclusão coronária, disfunção de VE, obstrução da VSVE, insuficiência mitral acentuada, deslocamento da prótese, tamponamento, perfuração ventricular direita, embolia gasosa, dissecação aórtica)	I	B
Avaliação precoce (dentro de 30 dias) após implante percutâneo de prótese aórtica quanto ao grau de regurgitação valvar (ou paravalvar) diante da suspeita de disfunção valvar	I	B
Reavaliação em menos de um ano de mudanças na gravidade hemodinâmica e função do VE em pacientes com diagnóstico de EAo moderada, antes ou durante a gravidez, ou que serão submetidos a situações de aumento de demanda (cirurgia não cardíaca)	Ila	C
Ecocardiograma 3D em imagem transtorácica de boa qualidade para melhor avaliação da morfologia valvar (especialmente na suspeita de VAo bicúspide) e do grau de calcificação	Ilb	B
Ecocardiograma 3D em imagem transtorácica de boa qualidade na EAo acentuada sintomática com baixo gradiente e FEVE preservada (D3), para reavaliação do diâmetro e geometria da VSVE, cálculo da área valvar pela planimetria ou cálculo da área valvar pela equação de continuidade utilizando o volume ejetado medido diretamente pelo 3D (em vez do volume ejetado derivado do Doppler ou do Simpson bidimensional)	Ilb	B

EAo: estenose aórtica; VAo: valva aórtica; VE: ventrículo esquerdo; FEVE: fração de ejeção do ventrículo esquerdo; VSVE: via de saída do ventrículo esquerdo; 3D: tridimensional. *Preditores de pior prognóstico no ecocardiograma de repouso: calcificação acentuada da valva aórtica e aumento da velocidade máxima $\geq 0,3$ m/s/ano; no ecocardiograma de esforço: aumento do gradiente médio de pressão (> 18 a 20 mmHg), ausência de reserva contrátil e aumento de PSAP (> 60 mmHg).

encurta a diástole, limitando a quantificação.¹⁴⁴ O intervalo de acompanhamento com o ETT depende do estágio da doença e da presença de dilatação da aorta associada à valvopatia aórtica bicúspide.^{148,154} As recomendações para utilização das diversas modalidades de ecocardiografia na lAo estão dispostas nas tabelas 21 a 24.

3.2.5. Valvopatia Tricúspide

O ETT é o método de primeira linha na avaliação das anormalidades da valva tricúspide (Tabela 25).^{146,148,149} A insuficiência tricúspide (IT), na maioria das vezes, é secundária à dilatação do anel tricúspide e ao repuxamento

dos folhetos devido à distorção e ao remodelamento ventricular direito, que ocorrem por sobrecarga de volume ou de pressão originada por doenças do lado esquerdo do coração, hipertensão pulmonar, estenose valvar pulmonar, entre outras. Nesse contexto, os folhetos são estruturalmente normais. Causas primárias de IT são mais raras e podem se dever à endocardite infecciosa (principalmente em usuários de drogas), doença cardíaca reumática, síndrome carcinoide, doença mixomatosa, fibrose endomiocárdica, ruptura de cordoalhas relacionada à biópsia endomiocárdica, anomalia de Ebstein e displasia congênita, dentre outras.¹³³ Similar às valvopatias mitral e aórtica, pode ser classificada em quatro

Tabela 19 – Recomendações do ecocardiograma sob estresse na estenose valvar aórtica

Recomendação	Classe de recomendação	Nível de evidência
Ecocardiograma sob estresse com dobutamina em baixa dose para confirmar EAo acentuada sintomática com baixo fluxo/baixo gradiente e FEVE reduzida e avaliar a presença de reserva contrátil (estágio D2)	I	B
Ecocardiograma de esforço em assintomáticos com EAo moderada ou acentuada (estágios B e C1) para avaliar sintomas induzidos pelo exercício, respostas anormais de pressão arterial sistêmica ou pulmonar e comportamento dos gradientes e da função ventricular esquerda	IIa	B
Ecocardiograma de esforço em assintomáticos (ou com sintomas leves ou duvidosos) com EAo com baixo fluxo/baixo gradiente e FEVE preservada para diferenciar estenose acentuada verdadeira de pseudoestenose aórtica	IIb	B
Ecocardiograma de esforço ou com dobutamina em EAo acentuada sintomática	III	C

EAo: estenose aórtica; FEVE: fração de ejeção do ventrículo esquerdo.

Tabela 20 – Recomendações do ecocardiograma transesofágico na estenose valvar aórtica*

Recomendação	Classe de recomendação	Nível de evidência
EAo acentuada com baixo fluxo/ baixo gradiente e FEVE preservada (D3), para avaliação da área valvar (reavaliação da medida da VSVE) e avaliação da morfologia valvar, incluindo grau de calcificação	I	B
EAo acentuada (pelo cálculo da área valvar) com baixo fluxo/baixo gradiente e FEVE reduzida (D2) para avaliação da morfologia valvar, incluindo grau de calcificação	IIb	B
Discordância entre a gravidade da EAo ao exame transtorácico e a avaliação clínica	I	B
Dificuldade na avaliação da EAo ao exame transtorácico devido à janela acústica inadequada	I	B
Avaliação do tamanho e da geometria do anel valvar aórtico em pacientes candidatos a implante percutâneo de prótese valvar aórtica	I	B
Monitorização do implante percutâneo de prótese valvar aórtica e dos resultados imediatamente após implante (cateter, posição, função da prótese, regurgitação),	I	B
Avaliação de complicações imediatamente após o implante percutâneo da prótese aórtica (hipotensão, oclusão coronária, disfunção de VE, obstrução da VSVE, insuficiência mitral acentuada, deslocamento da prótese, tamponamento, perfuração ventricular direita, embolia gasosa, dissecação aórtica)	I	B
Avaliação precoce (dentro de 30 dias) após implante percutâneo de prótese aórtica quanto ao grau de regurgitação valvar (ou paravalvar) diante da suspeita de disfunção valvar	I	B
Acidente vascular cerebral após implante percutâneo de prótese aórtica diante da suspeita de disfunção valvar	I	B
Avaliação da distância do anel valvar aórtico ao seio coronariano em pacientes candidatos a implante percutâneo de prótese valvar aórtica	IIb	B

*Com tridimensional, se disponível. EAo: estenose aórtica; FEVE: fração de ejeção do ventrículo esquerdo; VSVE: via de saída do ventrículo esquerdo; VE: ventrículo esquerdo.

estágios (de A a D).¹⁴⁹ Uma análise minuciosa da anatomia valvar pelo ETT é fundamental para o diagnóstico da etiologia e dos mecanismos envolvidos. São necessárias a medida do diâmetro do anel e a utilização de todos os índices de tamanho e função sistólica do VD.¹³³ Essas medidas auxiliam na tomada de decisão quanto ao momento da cirurgia e no planejamento cirúrgico. Em situações de dúvida quanto ao VD, o ETT 3D pode ser utilizado, embora ainda necessite de maior validação. A ressonância cardíaca permanece o padrão-ouro.¹⁴⁶ Nesse contexto, o ETE não é recomendado, devido à localização mais anterior do VD, o que dificulta a visualização pela via transesofágica.¹⁴⁸ A IT primária acentuada requer intervenção antes do comprometimento do VD.^{146,149} Já a IT secundária costuma ser tratada quando há correção da doença valvar do lado esquerdo. Como nas demais

valvopatias, o intervalo de acompanhamento ecocardiográfico depende do estágio da doença, mas também deve-se considerar a etiologia da doença. No caso de IT secundária, é apropriado seguir as recomendações descritas para as disfunções das valvas cardíacas esquerdas. Dilatação anular significativa (≥ 40 ou > 21 mm/m²) e dilatação ou disfunção progressiva do VD devem alertar para um acompanhamento mais precoce.¹³³ Estenose tricúspide (ET) é uma condição incomum que, se presente, frequentemente associa-se à IT de origem reumática.^{146,149} Nesse caso, é frequente a presença de estenose mitral associada, a qual costuma ser a lesão predominante. Outras causas são raras, tais como doenças congênitas, drogas, doença de Whipple, endocardite e tumor atrial direito grande.¹⁴⁶ O diagnóstico de ET é frequentemente negligenciado. Uma análise minuciosa do aparelho subvalvar

Posicionamento

Tabela 21 – Recomendações do ecocardiograma transtorácico na insuficiência aórtica¹⁵³

Recomendação	Classe de recomendação	Nível de evidência
Confirmar a presença, a etiologia e a gravidade da IAo aguda ou crônica	I	B
Em pacientes com dilatação da raiz da aorta para avaliar o grau de IAo e a magnitude da dilatação da aorta	I	B
Reavaliação de pacientes com IAo prévia e mudança de sintomas ou sinais	I	B
Reavaliação anual do tamanho e da função do VE na IAo acentuada assintomática, com redução do intervalo para seis meses se for o primeiro exame, ou se houver mudanças significativas nos diâmetros ou FEVE no exame subsequente (estágio C)	I	B
Reavaliação a cada um a dois anos na IAo moderada assintomática (estágio B)	I	C
Reavaliação a cada três a cinco anos na IAo discreta assintomática (estágio B)	I	C
Reavaliação em menos de um ano da gravidade hemodinâmica e função do VE em pacientes com diagnóstico de IAo antes ou durante a gravidez, ou que serão submetidos a situações de aumento de demanda (cirurgia não cardíaca)	IIa	C

IAo: insuficiência aórtica; VE: ventrículo esquerdo; FEVE: fração de ejeção do ventrículo esquerdo.

Tabela 22 – Recomendações do ecocardiograma transtorácico nos pacientes com valva aórtica bicúspide e dilatação da aorta ascendente

Recomendação	Classe de recomendação	Nível de evidência
Avaliação do diâmetro da raiz da aorta e da aorta ascendente em pacientes com valva aórtica bicúspide	I	B
Reavaliação anual do tamanho e da morfologia da raiz da aorta e aorta ascendente em paciente com valva aórtica bicúspide e diâmetro da aorta entre 4,0 e 4,5 cm, se o tamanho permaneceu estável no intervalo de 6 meses do primeiro exame	I	B
Reavaliação semestral do tamanho e da morfologia da raiz da aorta e aorta ascendente em paciente com valva aórtica bicúspide e um dos seguintes critérios: diâmetro da aorta > 4,5 cm; rápido aumento do diâmetro da aorta (> 0,3 cm); história familiar de dissecação de aorta em parente de primeiro grau; ou se for o primeiro exame que detectou a dilatação da aorta	I	B

Tabela 23 – Recomendações do ecocardiograma sob estresse na insuficiência aórtica¹⁵³

Recomendação	Classe de recomendação	Nível de evidência
Ecocardiograma de esforço na IAo acentuada assintomática ou com sintomas duvidosos para avaliar sintomas induzidos pelo exercício e capacidade funcional	IIa	B
Ecocardiograma de esforço em IAo moderada com sintomas evidentes ou duvidosos para confirmar os sintomas e excluir outras causas	IIa	B
Ecocardiograma sob estresse com exercício ou com dobutamina quando houver discordância entre a gravidade da IAo ao ecocardiograma transtorácico e sintomas clínicos, para melhor quantificar a IAo	III	C

IAo: insuficiência aórtica.

Tabela 24 – Recomendações do ecocardiograma transesofágico na insuficiência aórtica* ¹⁵³

Recomendação	Classe de recomendação	Nível de evidência
Discordância entre parâmetros qualitativos e quantitativos do ecocardiograma transtorácico e/ou entre o ecocardiograma e a avaliação clínica quanto à gravidade da IAo	I	B
Confirmar a presença, a etiologia e a gravidade da IAo aguda se o ecocardiograma transtorácico for de qualidade limitada, duvidoso ou inconclusivo	I	B
Em pacientes com valva aórtica bicúspide para a avaliação do diâmetro da raiz da aorta e da aorta ascendente quando a imagem transtorácica for subótima	I	B

*Com tridimensional, se disponível. IAo: insuficiência aórtica.

é fundamental para prever a reparabilidade da valva.¹⁴⁶ A integração de parâmetros clínicos e ecocardiográficos relacionados à ET (gradiente médio > 5 a 10 mmHg, área valvar ≤ 1,0 cm² e tempo médio de queda da pressão ≥ 190 ms) classifica a gravidade nos estágios C (acentuada assintomática) e D (acentuada sintomática).¹⁴⁹

3.2.6. Valvopatia Pulmonar

O ETT é o método inicialmente recomendado para diagnosticar e avaliar a gravidade da estenose (EP) ou insuficiência pulmonar (IP), sua etiologia e efeitos na estrutura cardíaca e função ventricular direita (classe I).^{133,149} Além da avaliação da anatomia valvar, a investigação da etiologia requer uma avaliação minuciosa da via de saída do VD, anel pulmonar, tronco da artéria pulmonar e seus ramos. EP ou IP primárias (com acometimento dos folhetos) se devem mais frequentemente a doenças congênitas do que a doenças adquiridas. IP secundária ocorre em situações de hipertensão pulmonar. Há escassa literatura sobre a quantificação da gravidade da IP ao ecocardiograma, mas existe o consenso de que deva ser feita de forma integrada com parâmetros de Doppler pulsado, contínuo e color; e graduada como discreta, moderada ou acentuada.¹³³ A EP e a IP são classificadas do ponto de vista clínico-ecocardiográfico como estágio C (acentuada assintomática) e D (acentuada sintomática).¹⁴⁹ A avaliação da valva pulmonar pode ser difícil ao ETT. Nessa situação, porém, o ETE não confere informação adicional e não é recomendado (classe III). Há poucos dados sobre o valor da ecocardiografia 3D. Em situações de imagem transtorácica limitada ou parâmetros de gravidade inconclusivos ou discordantes com os dados clínicos, a ressonância cardíaca é o melhor método.¹³³

3.2.7. Lesões Valvares Associadas

As lesões valvares associadas (LVA) em nosso meio são frequentes devido à alta prevalência de febre reumática (FR), que chega a 70% das valvopatias no Brasil.¹⁴¹ No *EuroHeart Survey*, 51% dos pacientes com LVA eram portadores de FR e 40%, de doença valvar degenerativa.¹⁵⁵ A fisiopatologia

é complexa, pois depende da combinação específica de cada lesão valvar, e seu diagnóstico é desafiador porque as diretrizes nos fornecem parâmetros de valvopatias específicas isoladamente. As LVA podem resultar de duas valvopatias primárias¹⁵⁶ ou da combinação de uma valvopatia primária com uma secundária.¹⁵⁷ Apesar da alta prevalência de LVA, há pouca evidência sobre a melhor conduta a ser tomada em cada combinação. As combinações mais comuns e suas alterações mais frequentes estão relacionadas a seguir:¹⁵⁶

- EAo e IM: o aumento da pressão no VE causado pela estenose aórtica pode aumentar o orifício regurgitante e diminuir os gradientes transvalvares aórticos, mimetizando um estado de baixo fluxo.^{156,158} Em alguns casos de EAo, pode haver IM secundária à dilatação e disfunção ventricular esquerda (*tethering*). Menos frequente, mas possível nesses pacientes, é a presença de IM primária.

- EAo e EM: são casos de difícil controle clínico, nos quais o paciente evolui rapidamente para estados de baixo débito. Os gradientes de ambas as valvas podem estar subestimados e, se o paciente for submetido inadvertidamente à valvotomia por cateter balão da mitral, edema agudo de pulmão pode acontecer, pela falta de complacência do VE em consequência da EAo.^{141,156}

- IAo e EM: a presença da EM limita o aumento de volumes ventriculares frequentemente observado na IAo; o que pode subestimar a gravidade da IAo.^{141,156}

- IM e IAo: em consequência da sobrecarga de volume imposta por ambas as valvopatias, esses pacientes costumam ter um déficit contrátil mais precoce do que com cada valvopatia isolada e progridem mais rápido para a fase sintomática da doença.^{141,156,158}

As recomendações para realização do ETT e ETE nas LVA estão listadas nas tabelas 26 e 27, respectivamente. A frequência em que deve ser realizado o ETT é discutível e depende do tipo de LVA e da sintomatologia; em geral, deve-se repetir o exame de acordo com a diretriz da lesão valvar predominante.¹⁵⁶ No caso de lesões balanceadas, o ETT deve ser repetido com um intervalo menor do que aquele sugerido para uma lesão valvar única.¹⁵⁶

Tabela 25 – Recomendações do ecocardiograma na valvopatia tricúspide

Recomendação	Classe de recomendação	Nível de evidência
ETT 2D é recomendado para confirmar o diagnóstico, auxiliar na identificação da etiologia e dos mecanismos das lesões tricúspides, determinar a gravidade, avaliar a pressão pulmonar, bem como as dimensões das cavidades cardíacas e a função do ventrículo direito e caracterizar qualquer doença cardíaca do lado esquerdo associada	I	B
ETE (com 3D, se disponível) pode ser utilizado para avaliação mais detalhada da morfologia da valva, mecanismos e quantificação ao Doppler se o ETT for de qualidade limitada, duvidoso ou inconclusivo, ou houver uma discrepância entre os dados clínicos e os achados ecocardiográficos	I	B
ETT 3D (em janelas ótimas) pode ser utilizado para avaliação de volumes sistólico e diastólico e função sistólica de VD em pacientes com IT acentuada (estágios C e D)	IIb	B
ETE (2D ou 3D) para avaliação da função sistólica do VD na IT acentuada	III	C

ETT: ecocardiograma transtorácico; 2D: bidimensional; ETE: ecocardiograma transesofágico; 3D: tridimensional; VD: ventrículo direito; IT: insuficiência tricúspide.

Posicionamento

Tabela 26 – Recomendações do ecocardiograma transtorácico nas lesões valvares associadas

Recomendação	Classe de recomendação	Nível de evidência
Estabelecer diagnóstico de pacientes com sopros múltiplos	I	C
Quantificação da gravidade de estenoses e insuficiências associadas	I	C
Reavaliação imediata com mudança de sintomas	I	C
Reavaliação anual de paciente assintomático com LVA	Ila	C

LVA: lesões valvares associadas.

Tabela 27 – Recomendações de ecocardiograma transesofágico nas lesões valvares associadas

Recomendação	Classe de recomendação	Nível de evidência
Ecocardiograma transtorácico inconclusivo	I	C
Dúvidas na quantificação de lesões valvares	I	C
Acompanhamento em procedimentos invasivos para lesões passíveis de tratamento percutâneo	I	C

3.3. Próteses Valvares

O ETT é recomendado como exame de primeira linha para análise das próteses valvares (Tabela 28). O ETE pode ser necessário quando se deseja avaliar melhor a estrutura e as complicações das próteses valvares, recomendado nos casos de disfunção (Tabela 28). Ao realizar o exame ecocardiográfico das próteses valvares é necessário conhecer e documentar o motivo do estudo, a sintomatologia do paciente, o tipo e a dimensão da prótese, a data da cirurgia, a pressão arterial, a frequência cardíaca, a altura, o peso e a superfície corporal do paciente.²⁴ É recomendado um ETT pós-operatório detalhado quatro a seis semanas após a cirurgia, quando a incisão torácica cirúrgica estiver cicatrizada, o edema da parede torácica resolvido e a função ventricular esquerda recuperada. Nesse exame, é importante registrar: dimensões cavitárias, função ventricular, gradientes protéticos, áreas valvares, presença de refluxos funcionais ou patológicos, pressão pulmonar e alterações de outras valvas; definindo as condições basais das próteses valvares, visto que o exame será tomado como referência para avaliações seriadas. Em relação à periodicidade da realização do ETT em portadores de próteses, não é recomendada uma avaliação frequente em pacientes assintomáticos com funcionamento supostamente normal das próteses mecânicas. Para as próteses biológicas consideradas normofuncionantes são recomendados exames após cinco (ESC)¹⁵⁹ ou dez anos (ACC/AHA).¹²⁷ Entretanto, recomendam-se exames anuais em pacientes com próteses de novo desenho que não tenham tido sua durabilidade comprovada, em pacientes com dilatação aórtica na ocasião da cirurgia e em pacientes com próteses mitrales, para avaliar a evolução da regurgitação tricúspide e a função do VD. Se ocorrer mudança na ausculta cardíaca, aparecimento de sintomas ou suspeita de disfunção de prótese, está indicado o estudo ecocardiográfico (ETT e ETE). Nos casos em que há suspeita clínica de endocardite infecciosa ou trombose, a análise deve ser mais minuciosa.¹²³ Nos casos de refluxo significativo de prótese, é recomendado realizar ETTs evolutivos a cada três a seis meses.¹²⁸ O ETE, devido à sua

proximidade e abordagem posterior do coração, consegue melhor precisão diagnóstica nas disfunções das próteses valvares. Na realidade, ETT e ETE se complementam, pois o ETT avalia melhor as alterações dos fluxos e o ETE, as alterações morfológicas. É aconselhável sempre realizar o ETT completo e cuidadoso antes de se indicar o ETE. O ETE com 3D¹⁶⁰ fornece informações adicionais sobre a imagem 2D, particularmente no que se refere à relação espacial das estruturas em torno da prótese, à direção e extensão de jatos regurgitantes, à localização de *leakings* paravalvares e à identificação, posição e número de ecos anômalos protéticos ou periprotéticos de maior tamanho, potencialmente mais emboligênicos.¹⁶¹ O diagnóstico das estenoses das próteses deve ser sempre realizado com a ampla utilização da ecocardiografia. Os gradientes transprotéticos são variáveis em cada modelo e tamanho, podendo existir gradientes elevados nos casos de próteses pequenas, mesmo que normofuncionantes, quando implantadas em pacientes de grande superfície corporal, achado conhecido como *mismatch*.¹⁶² Pacientes que permanecem com HVE importante no pós-operatório tardio também podem apresentar gradientes elevados após o implante de prótese aórtica. Desse modo, é sempre importante a comparação com o ecocardiograma basal. Nas próteses biológicas, a causa mais frequente de estenose é a degeneração e calcificação dos folhetos, em geral uma complicação tardia. Nas próteses mecânicas, o crescimento de tecido fibroso para o interior do anel, conhecido como *pannus*, é também uma complicação tardia que pode causar estenose, refluxo ou dupla disfunção protética. A detecção e a quantificação dos refluxos das próteses geralmente são dificultadas pela sombra acústica causada pelas próteses mecânicas, principalmente em posição mitral. Nesses casos, o ETE pode auxiliar na detecção e quantificação e determinar se a insuficiência é protética ou periprotética, funcional ou patológica. Devemos ter cuidado ao diferenciar os refluxos “fisiológicos”, que são comuns nas próteses, dos patológicos.¹⁶³ Em geral, os refluxos fisiológicos apresentam fluxo laminar ao Doppler em cores e os refluxos

patológicos apresentam fluxo turbulento, em mosaico de cores. Nos casos de suspeita de endocardite infecciosa em próteses, o diagnóstico é dificultado pela presença de sombras e reverberações, permitindo que o ETT consiga identificar geralmente apenas as grandes vegetações. Existindo a suspeita clínica de endocardite, é sempre recomendável realizar o ETE, que tem maior sensibilidade, detectando vegetações menores e possíveis complicações, como abscessos anulares (Tabela 29). O ETE 3D permite a localização espacial mais precisa, em relação às estruturas protéticas e anatômicas adjacentes, de vegetações potencialmente emboligênicas. Nos casos de fenômenos embólicos ou quadro de estenose aguda da prótese, principalmente em posição mitral, a presença de trombose valvar ou strands (fibrina) deve ser suspeitada, estando indicados ETT e ETE (se possível, ETE 3D), com a finalidade de sobrepujar a sombra acústica e melhor visibilizar o AE e a face atrial da prótese. Nesses casos, além

de procurar trombos ou fibrina na válvula ou no AE, deve-se avaliar funcionalmente as estruturas móveis da prótese e o potencial emboligênico dos trombos (Tabela 30).

3.4. Endocardite Infecciosa

Endocardite infecciosa (EI) é a infecção do endocárdio vascular ou cardíaco resultante da invasão de microorganismos. Apesar dos avanços nas técnicas diagnósticas e no tratamento, a mortalidade da EI permanece elevada.¹⁶⁴ O perfil de apresentação da doença se modificou, com emergência de novos grupos de risco e de microorganismos mais virulentos, com os estafilococos despontando como os principais agentes etiológicos. O ecocardiograma é fundamental na abordagem da EI (Tabela 31).¹⁶⁵⁻¹⁶⁸ A melhor resolução dos aparelhos e, principalmente, o uso do ETE são responsáveis pela alta acurácia do método no diagnóstico e na avaliação das complicações. O

Tabela 28 – Recomendações do ecocardiograma nas próteses valvares

Recomendação	Classe de recomendação	Nível de evidência
ETT em portadores de próteses valvares com alteração dos sinais ou sintomas clínicos que sugiram disfunção protética (estenose ou insuficiência)	I	A
ETE em pacientes com disfunção protética ao ETT, para confirmação e melhor quantificação da disfunção	IIa	B
Reavaliação periódica em pacientes portadores de próteses, com disfunção ventricular sem modificação dos sintomas ou sinais clínicos	IIa	B
Reavaliação periódica em próteses valvares biológicas sem sinais ou sintomas de disfunção protética	IIb	B

ETT: ecocardiograma transtorácico; ETE: ecocardiograma transesofágico.

Tabela 29 – Recomendações do ecocardiograma na endocardite infecciosa em pacientes com próteses valvares

Recomendação	Classe de recomendação	Nível de evidência
Deteção e caracterização da lesão valvar e avaliação da repercussão hemodinâmica*	I	B
Deteção de complicações como abscessos, rupturas e fistulas*	I	B
Reavaliação nos casos com má evolução clínica*	I	B
Suspeita de endocardite em paciente com culturas negativas*	I	B
Bacteremia de etiologia desconhecida*	I	B
Febre persistente sem evidências de bacteremia ou novos sopros*	IIa	B
Avaliação de rotina durante o tratamento de endocardite não complicada*	IIb	B
Febre transitória sem evidências de bacteremia ou novo sopro*	III	B

**Ecocardiograma transesofágico pode dar informações adicionais às obtidas com o ecocardiograma transtorácico.*

Tabela 30 – Recomendações do ecocardiograma em pacientes com suspeita clínica de trombose das próteses valvares

Recomendação	Classe de recomendação	Nível de evidência
Portador de prótese mecânica com fenômeno embólico e/ou insuficiência cardíaca aguda	I	B
Avaliação para determinar as alterações hemodinâmicas causadas pela trombose	IIb	B
ETE para complementar o ETT, avaliar a mobilidade e o potencial emboligênico dos trombos e estudo funcional da prótese	IIb	B

ETE: ecocardiograma transesofágico; ETT: ecocardiograma transtorácico.

Posicionamento

valor adicional do ETE quando o ETT não é diagnóstico está bem definido na forte suspeita clínica de EI e/ou na presença de próteses valvares. Entretanto, a indicação de ETE como exame inicial necessita ser validada por novos estudos.¹⁶⁸ O diagnóstico definitivo de EI baseia-se nas hemoculturas positivas e/ou achados ecocardiográficos característicos. Os achados seguintes ao ecocardiograma constituem critérios maiores para o diagnóstico: vegetação definida por uma massa ecodensa móvel, aderida ao endocárdio valvar, mural ou em material protético implantado; abscessos ou fístulas; nova deiscência de prótese (principalmente quando ocorre tardiamente após o seu implante) e nova regurgitação valvar.¹⁶⁹

4. Hipertensão e Tromboembolismo Pulmonar

A hipertensão pulmonar (HP) é uma condição clínica associada a elevada morbidade e mortalidade, cuja prevalência é desconhecida, devido aos diferentes grupos de apresentação. A partir do conhecimento dos diversos mecanismos fisiopatológicos, a atual classificação divide a HP em cinco grupos.¹⁷⁰ Independente do mecanismo, é definida como a pressão arterial pulmonar média maior ou igual a 25 mmHg, em repouso, documentada pelo cateterismo cardíaco.¹⁷⁰ Atualmente o ETT é considerado um método de fundamental importância na avaliação inicial dos pacientes com suspeita clínica de HP (Tabela 32), pois oferece informações relacionadas a: diagnóstico, estado hemodinâmico, resposta terapêutica e prognóstico.¹⁷¹ Os dados hemodinâmicos, como PSAP, pressão arterial média, pressão de oclusão da artéria pulmonar e volemia (avaliada através da variação das dimensões da veia cava inferior), podem ser aferidos por esse método.¹⁷² A presença de hipertrofia do VD, aumento das cavidades direitas, movimentação anômala

do septo e derrame pericárdico sugerem o diagnóstico. A análise da função contrátil do VD é realizada através da TAPSE, da onda s (sistólica) do Doppler tecidual, variação fracional da área do VD e pela fração de ejeção do VD ao 3D.⁴ O cateterismo cardíaco direito permanece como padrão-ouro para o diagnóstico, pois permite a mensuração direta dos dados hemodinâmicos na circulação pulmonar e avalia a capacidade de resposta à terapia vasodilatadora, através do teste de vasorreatividade pulmonar.

O tromboembolismo pulmonar (TEP) é outra condição clínica de alta mortalidade, que pode causar complicações como a hipertensão pulmonar tromboembólica crônica (grupo IV de HP).¹⁷⁰ A suspeita clínica, o avanço no diagnóstico e a terapêutica efetiva são fundamentais na redução da mortalidade no evento agudo. A sensibilidade e a especificidade do ETT para o diagnóstico de TEP são de 50 a 60% e de 80 a 90%, respectivamente. Em pacientes críticos, o ETE pode aumentar essa sensibilidade. A visualização do trombo no átrio direito (AD), no VD ou no tronco da artéria pulmonar ratifica o diagnóstico. Entretanto, os sinais indiretos são mais comumente encontrados, como dilatação das cavidades direitas, disfunção contrátil do VD, *flattening* do septo interventricular, sinal de McConnell (região apical com contratilidade preservada e o segmento médio da parede livre acinético, com sensibilidade de 77% e especificidade de 94%) e dilatação da veia cava inferior. O tempo de aceleração da artéria pulmonar é um parâmetro com boa sensibilidade, pois encontra-se alterado (< 100 ms) em casos de embolia pulmonar pequena.¹⁷³ O *strain* do VD é uma importante ferramenta, pois evidencia o segmento que apresenta valor reduzido e avalia sua deformidade após terapia de reperfusão. Os pacientes que evoluem com disfunção contrátil do VD ou forame oval patente apresentam prognóstico reservado.

Tabela 31 – Recomendações do ecocardiograma transtorácico e ecocardiograma transesofágico na endocardite infecciosa

Recomendação	Classe de recomendação	Nível de evidência
ETT está indicado como primeiro exame na suspeita clínica de EI	I	B
ETE está indicado na suspeita clínica de EI e ETT negativo ou não diagnóstico	I	B
ETE indicado na suspeita diagnóstica de EI em pacientes com próteses valvares e dispositivos intracardíacos	I	B
Indicado repetir ETT ou ETE dentro de cinco a sete dias diante de alta suspeita clínica e ETE inicial negativo	I	C
Ecocardiograma indicado para a avaliação de bacteremia estafilocócica quando a fonte não é conhecida	IIa	B
ETE pode ser indicado para suspeita de EI, mesmo em casos com ETT positivo com boa qualidade e achados confiáveis (exceto EI à direita isolada)	IIa	C
Novo ETT ou ETE indicado para suspeita de novas complicações (abscessos, perfurações, embolias, persistência de febre, insuficiência cardíaca)	I	B
Novo ETT ou ETE indicado para o seguimento de EI não complicada, para monitorização do tamanho da vegetação ou detecção de complicações silenciosas. O tipo (ETE ou ETT) e a data do novo exame dependerão dos achados iniciais, tipo de microorganismo e resposta à terapia	IIa	B
ETE intraoperatório em todos os casos de cirurgia valvar por EI	I	B
No final do tratamento para estabelecer novos parâmetros de morfologia e função valvar e cardíaca	I	C

ETT: ecocardiograma transtorácico; EI: endocardite infecciosa; ETE: ecocardiograma transesofágico.

Tabela 32 – Recomendações do ecocardiograma na hipertensão pulmonar e no tromboembolismo pulmonar^{170,174}

Recomendação	Classe de recomendação	Nível de evidência
ETT recomendado como exame de primeira linha para investigação diagnóstica não invasiva na suspeita de hipertensão pulmonar	I	C
ETT recomendado na avaliação de sinais de hipertensão pulmonar em pacientes sintomáticos com hipertensão porta ou doença hepática e em todos indicados ao transplante hepático	I	B
ETT recomendado como exame inicial para avaliação de hipertensão pulmonar em pacientes com esclerose sistêmica e anualmente	I	C
ETT recomendado para avaliação diagnóstica não invasiva de pacientes com doença pulmonar com suspeita de hipertensão pulmonar	I	C
Embolia pulmonar de alto risco, na presença de choque ou hipotensão, o ETT à beira do leito ou angiogramografia (dependendo das condições clínicas do paciente ou disponibilidade)	I	C
Embolia pulmonar de alto risco, com sinais de disfunção do ventrículo direito, instáveis para realização de angiogramografia (ETT à beira do leito com Doppler de membros inferiores e/ou ETE para avaliar trombo em artéria pulmonar)	IIb	C
Não recomendado em paciente HIV positivo assintomático para detecção de hipertensão pulmonar	III	C

ETT: ecocardiograma transtorácico; ETE: ecocardiograma transesofágico; HIV: vírus da imunodeficiência humana.

5. Doença Arterial Coronariana

5.1. Introdução

A doença arterial coronariana possui grande espectro clínico, que pode variar desde doença grave assintomática,¹⁷⁵ angina estável de longa duração ou síndrome coronariana aguda (SCA)/infarto agudo do miocárdico (IAM) com instabilidade hemodinâmica como primeira forma de manifestação da doença.^{176,177} O ecocardiograma tem aplicações no seu reconhecimento diagnóstico, estratificação de risco na fase aguda, seguimento e determinação de prognóstico em longo prazo.^{178,179}

5.2. Síndrome Coronariana Aguda

5.2.1. Ecocardiografia Transtorácica

Diante do cenário de paciente com dor torácica aguda e suspeita de doença arterial coronariana, o ecocardiograma pode ser útil (Tabela 33) e deve estar rotineiramente disponível em setores de pronto atendimento e unidades de dor torácica.¹⁸⁰ A evidência de nova ou presumivelmente nova alteração contrátil do VE ao ETT constitui um dos parâmetros presentes na terceira definição universal de infarto do miocárdio¹⁸¹ e pode de fato ajudar na determinação de diagnóstico/prognóstico de uma SCA. Além disso, o ETT pode auxiliar no diagnóstico diferencial da dor torácica e/ou condições associadas, como dissecação aórtica aguda, estenose aórtica, cardiomiopatia hipertrófica e embolia pulmonar.¹⁸⁰ Por meio da divisão do VE em 16 ou 17 segmentos, a função segmentar contrátil é visualmente quantificada com base no espessamento sistólico (ES): hipercinético = 0 (ES > 70%); normal = 1 (ES = 50 a 70%); hipocinético = 2 (ES < 40%); acinético = 3 (ES < 10%); “discinético = 4; (movimento paradoxal/expansão sistólica)”. O *wall motion score index* (WMSI) é o parâmetro de referência para expressar a função segmentar do VE e seu valor de normalidade é 1; valores entre 1 e 1,6 evidenciam alteração contrátil de grau discreto;

enquanto valores de WMSI superiores a 1,6 apontam maior acometimento e pior prognóstico.¹⁸² Obviamente, a ausência de alterações da contratilidade segmentar no ETT de repouso não exclui a presença de doença arterial coronariana.¹⁸⁰ Deve-se considerar também que a alteração contrátil pode acontecer em outras condições como miocardite, sobrecargas (volume/pressão) de VD, pré-excitação ventricular, miocardiopatia tipo Takotsubo, bloqueio do ramo esquerdo, miocardiopatia chagásica ou presença de ritmo de marca-passo.¹⁸⁰ O ETT é o exame de escolha em casos de instabilidade hemodinâmica com suspeita de origem cardíaca, assim como na identificação de complicações mecânicas do IAM.^{179,180} Entretanto, deve-se evitar a solicitação do exame para avaliação de pacientes em vigência de dor torácica com diagnóstico confirmado de isquemia miocárdica (SCA/IAM), pois a realização do ETT não deve atrasar o início imediato do tratamento.^{176,177,180} Por outro lado, na triagem de pacientes sintomáticos com suspeita de doença coronariana na sala de emergência, evidências recentes indicam potencial utilidade do emprego do SLG calculado por meio do *speckle tracking 2D*. Na ausência de cardiopatia estrutural pré-existente, infarto prévio ou bloqueio do ramo esquerdo, o SLG (quando < 16,5%) pode complementar algoritmos diagnósticos existentes e agir como marcador adjunto precoce de isquemia.¹⁸³

5.2.2. Ecocardiografia sob Estresse

A evidência de nova alteração da contratilidade segmentar ao exame de repouso ou sua aparição ante a indução do estresse (exercício ou farmacológico) sugerem etiologia isquêmica.¹⁸⁴ O ecocardiograma sob estresse é um preditor independente de morte cardiovascular, de valor adicional aos demais métodos e pode evitar a cinecoronariografia.^{175,179} Seu uso pode ser recomendado para estratificação de risco de pacientes em unidades de dor torácica (Tabela 34), especialmente quando o eletrocardiograma não define o diagnóstico e o teste ergométrico é submáximo, de realização não factível ou com resultado inconclusivo.¹⁷⁹

Posicionamento

Tradicionalmente, a ecocardiografia sob estresse é realizada após 24 horas do alívio da dor torácica, em pacientes de baixo a moderado risco, sem alterações isquêmicas evidentes no eletrocardiograma e enzimas cardíacas normais.

5.2.3. Ecocardiografia com Contraste

Essa modalidade ecocardiográfica permite o acesso imediato e simultâneo da contração segmentar do VE e da perfusão miocárdica.^{179,180} Em pacientes com dor torácica aguda e eletrocardiograma não diagnóstico, o uso da ecocardiografia com contraste aumenta a sensibilidade para o diagnóstico da SCA (Tabela 35).^{180,185} Pacientes com perfusão e função miocárdica normais ao repouso têm bom prognóstico, enquanto a presença de defeitos de perfusão ao repouso identifica um subgrupo de alto risco para a SCA.¹⁸⁵

5.3. Doença Coronariana Crônica

5.3.1. Ecocardiografia Transtorácica

O ETT, embora forneça informações importantes sobre a contratilidade segmentar quando realizado no momento da dor torácica aguda, tem indicação limitada na investigação de pacientes com doença coronariana crônica.¹⁷⁵ Duas situações devem ser valorizadas: a primeira delas quando houver necessidade do diagnóstico diferencial da dor torácica com causas não isquêmicas, como na pericardite, valvopatias (como a estenose aórtica) ou cardiomiopatias que possam cursar com dor torácica; a segunda embasa-se no conhecimento da função ventricular esquerda global como fator prognóstico em pacientes estáveis com doença coronariana crônica (Tabela 36).¹⁷⁵

Tabela 33 – Recomendações do ecocardiograma transtorácico na síndrome coronariana aguda

Recomendação	Classe de recomendação	Nível de evidência
Avaliação da função ventricular global e segmentar	I	C
Diagnóstico diferencial de causas alternativas de dor torácica: estenose aórtica grave, cardiomiopatia hipertrófica, embolia pulmonar, dissecação de aorta*, pericardite e presença de tumores cardíacos	I	C
Dor torácica com instabilidade hemodinâmica e suspeita de origem cardíaca	I	C
Suspeita de complicações mecânicas no infarto do miocárdio: aneurisma do ventrículo esquerdo, ruptura de parede livre ou músculo papilar, comunicação interventricular, derrame pericárdico	I	C
Avaliação do comprometimento do ventrículo direito na vigência de infarto do miocárdio de parede inferior	I	B
Durante a dor torácica de possível origem isquêmica, com eletrocardiograma e enzimas cardíacas não conclusivas	IIa	B
Cálculo do <i>strain</i> longitudinal global por meio do <i>speckle tracking</i> como adjunto aos algoritmos existentes de diagnóstico e classificação de risco em pacientes com suspeita de doença coronariana&	IIa	B
Avaliação de paciente em vigência de dor torácica com diagnóstico confirmado de isquemia miocárdica/ infarto do miocárdio	III	C
Avaliação de dor torácica em pacientes nos quais a etiologia não cardíaca é evidente	III	C

*Complementação com ecocardiograma transesofágico incrementa a acurácia e pode fornecer informações adicionais ao transtorácico; &na ausência de cardiopatia estrutural pré-existente, infarto miocárdico prévio ou bloqueio do ramo esquerdo.

Tabela 34 – Recomendações do ecocardiograma sob estresse na síndrome coronariana aguda

Recomendação	Classe de recomendação	Nível de evidência
Pacientes com angina instável de baixo risco controlada clinicamente* antes de decidir a estratégia invasiva	IIa	A
Para avaliar o significado funcional de obstrução coronariana moderada na angiografia, desde que o resultado interfira na conduta	IIa	C
Estratificação de risco após infarto do miocárdio não complicado	IIa	A
Investigação de pacientes com suspeita de doença microvascular& para estabelecer se ocorre alteração segmentar em conjunção com a angina e as alterações eletrocardiográficas	IIa	C
Parâmetros de <i>strain</i> e <i>strain rate</i> derivados do <i>speckle tracking</i> como ferramenta adjunta ao <i>wall motion score index</i> para diagnóstico e/ou prognóstico de doença coronariana aguda	IIa	B
Angina instável de alto risco ou infarto agudo do miocárdio	III	C

*Ausência de recorrência da angina, sem sinais de insuficiência cardíaca, sem alterações no eletrocardiograma inicial/seriado e troponina normal; &dor anginosa típica com alteração ao eletrocardiograma ou prova funcional, na vigência de cinecoronariografia normal.

Tabela 35 – Recomendações do ecocardiograma com contraste na síndrome coronariana aguda

Recomendação	Classe de recomendação	Nível de evidência
Uso de contraste ecocardiográfico para melhor definição da borda endocárdica e acessar estrutura/função do ventrículo esquerdo quando dois ou mais segmentos adjacentes não são visibilizados no exame padrão de repouso ou estresse	I	B
Avaliação de pacientes com dor torácica aguda e eletrocardiograma não diagnóstico	IIb	B
Avaliação da perfusão miocárdica em todos os tipos de SCA	III	C
Uso rotineiro de contraste ecocardiográfico em todos os pacientes com dor torácica e suspeita de DAC	III	C

SCA: síndrome coronariana aguda; DAC: doença arterial coronariana.

Tabela 36 – Recomendações do ecocardiograma transtorácico na doença coronariana crônica

Recomendação	Classe de recomendação	Nível de evidência
Diagnóstico diferencial da dor precordial	I	B
Avaliação inicial da função ventricular esquerda como indicador prognóstico, mesmo em pacientes sem evidências de insuficiência cardíaca	I	B
Avaliação da função ventricular esquerda quando há evidências de insuficiência cardíaca ou mudança do quadro clínico	I	B
Reavaliação periódica de pacientes estáveis sem mudança clínica	III	C

5.3.2. Ecocardiografia sob Estresse

A ecocardiografia sob estresse é um método de investigação de grande utilidade tanto de pacientes sob suspeita quanto naqueles já com diagnóstico estabelecido de doença coronariana estável (Tabela 37). O método oferece boa acurácia na investigação isquêmica de pacientes de moderado a alto risco, com leve predomínio da especificidade frente a outros métodos não invasivos por imagem, como a cintilografia miocárdica.^{179,184,186,187} A modalidade de estresse, se físico, com esteira ou bicicleta, ou farmacológico, com dobutamina sensibilizada com atropina ou mesmo com dipiridamol, não muda de maneira significativa o desempenho diagnóstico do teste.¹⁷⁹ Em linhas gerais, na investigação da doença coronariana estável, a ecocardiografia sob estresse deve ser indicada àqueles pacientes com limitação à realização do teste ergométrico, ou por classe funcional ou por eletrocardiograma não interpretável, como na presença de bloqueio de ramo esquerdo.¹⁸⁸ Assim, o método não deve ser considerado como substituto do teste ergométrico. No entanto, se disponível, pode ser usado como primeiro exame na investigação de pacientes selecionados, com probabilidade pré-teste intermediária ou alta. Ainda, na investigação do risco de doença coronariana crônica, pode ser usado como método sequencial a outros como a tomografia coronária, quando o escore de cálcio evidencia níveis acima de 400.^{184,186} Outra situação clínica importante para a indicação de ecocardiografia sob estresse é a avaliação pré-operatória de pacientes submetidos a cirurgias de risco intermediário.^{179,187,189} Mesmo nessa situação, o método pode ser usado mas não deve substituir de maneira geral o teste ergométrico quando esse for possível. No entanto, nas cirurgias vasculares, havendo um ou mais fatores de risco, a investigação pode partir do exame ecocardiográfico sob estresse.¹⁸⁴ Situações nas quais

há necessidade da definição topográfica da isquemia, como aquelas de pesquisa de significado funcional de lesões já conhecidas, também induzem ao exame sob estresse por imagem, que pode ser a ecocardiografia. Há de se considerar, no entanto, a disponibilidade do método na região da prática médica e ainda a habilidade técnica e a experiência do laboratório de ecocardiografia para aplicação individualizada dos níveis de recomendação aqui sugeridos.

5.3.3. Ecocardiografia com Contraste

O uso de agentes de contraste ecocardiográfico constituídos por microbolhas capazes de vencer a barreira pulmonar e permanecerem intactas tornou-se arma poderosa para a visibilização adequada do endocárdio de todos os segmentos de VE.^{185,190} Assim, na presença de dois ou mais segmentos contíguos com limitada qualidade técnica, indica-se o uso de algum desses agentes (Tabela 38).^{191,192} Já o uso de agentes de contraste para perfusão miocárdica, embora seja parte do mesmo procedimento, apenas com modificações na aquisição e análise das imagens, permanece considerado como *off-label* pelas agências de saúde norte-americana e europeia. Diretrizes em doença coronariana estável já reconhecem o uso de contraste para delineamento de bordas endocárdicas, mas ainda não se posicionam sobre o uso na avaliação de perfusão miocárdica.¹⁷⁵ Porém, evidências robustas apoiam o uso desses agentes para avaliação de perfusão miocárdica tanto no diagnóstico de doença coronariana em síndromes coronarianas agudas¹⁹³ quanto crônicas, inclusive mostrando sua superioridade em relação à ecocardiografia sob estresse convencional em prever eventos cardiovasculares.¹⁹⁴ A acurácia dos agentes de contraste já foi comparada com outros métodos como a cintilografia miocárdica e, frente a

Posicionamento

Tabela 37 – Recomendações do ecocardiograma sob estresse em pacientes com doença coronariana crônica conhecida ou suspeitada

Recomendação	Classe de recomendação	Nível de evidência
Como método inicial na investigação de doença coronariana crônica em pacientes com probabilidade pré-teste intermediária ou alta	I	B
Como método inicial na investigação de doença coronariana crônica em pacientes com probabilidade pré-teste baixa, mas incapazes de realizar teste ergométrico ou com eletrocardiograma não interpretável	I	B
Como método sequencial na investigação de pacientes submetidos a um teste ergométrico com resultado intermediário ou não diagnóstico	I	B
Como método sequencial na investigação de pacientes submetidos à tomografia coronária com escore de cálcio (Agatston) > 400	I	B
Como método sequencial na investigação de pacientes submetidos à angiografia coronária com lesões identificadas de significado funcional incerto	I	B
Na avaliação pré-operatória de cirurgia não cardíaca vascular em paciente com um ou mais fatores de risco para doença coronariana crônica	I	B
Na avaliação de viabilidade em pacientes com disfunção ventricular e doença coronariana crônica e elegíveis à revascularização	I	B
Na avaliação pré-operatória de cirurgia não cardíaca de risco intermediário em paciente com um ou mais fatores de risco para doença coronariana crônica com classe funcional < 4 METs ou indeterminada	IIa	B
Na investigação sequencial de pacientes com risco pré-teste moderado a alto com teste prévio para isquemia há mais de dois anos	IIa	B
Na avaliação de pacientes assintomáticos após revascularização incompleta	IIa	C
Na avaliação de pacientes sintomáticos após revascularização	IIa	B
Reavaliação de rotina (a cada cinco anos) em pacientes assintomáticos após revascularização	IIb	C
Como método inicial na avaliação de pacientes com baixa probabilidade pré-teste e com condições clínicas e eletrocardiograma interpretável para a realização de teste ergométrico	III	C
Na avaliação pré-operatória de cirurgia não cardíaca de risco intermediário em pacientes com classe funcional \geq 4 METs	III	B
Substituição rotineira de teste ergométrico em pacientes com capacidade física e eletrocardiograma interpretável para a realização do teste	III	C

MET: metabolic equivalent of task.

esse, demonstrou similaridade, com maior sensibilidade, principalmente na detecção de lesões coronarianas uniaxiais.¹⁹⁵ Entretanto, o uso dos agentes de contraste para análise de perfusão é facilitado quando o estresse é realizado com dipiridamol; e o baixo uso do dipiridamol na maioria dos laboratórios de ecocardiografia brasileiros e mundiais¹⁹² pode ser uma barreira na implementação da análise de perfusão miocárdica.

A reserva de fluxo coronário também pode ser avaliada pela ecocardiografia com contraste sob estresse. Valores reduzidos de reserva de fluxo coronário são indicativos de repercussão funcional em lesões que anatomicamente têm expressão duvidosa. Além disso, alguns trabalhos mostraram o papel desse índice também na avaliação de viabilidade e na predição da recuperação funcional miocárdica em pacientes com doença arterial coronariana estável.¹⁹⁶

6. Avaliação de Fontes Emboligênicas e Doenças Cardioembólicas

O acidente vascular encefálico (AVE) corresponde à maior causa de incapacidade e à segunda principal causa de morte no mundo.¹⁹⁷ O Brasil é o país da América Latina que

apresenta as maiores taxas de mortalidade por AVE, sendo entre as mulheres a principal causa de óbito.^{198,199} Apesar de a taxa de mortalidade por AVE ter diminuído nas últimas décadas, os valores continuam muito elevados.²⁰⁰ Estima-se que a doença cardioembólica seja responsável por 15 a 40% de todas as causas de AVE isquêmico (AVEI),²⁰¹ enquanto as causas indeterminadas (criptogênicas) são responsáveis por 30 a 40% desses eventos neurológicos isquêmicos.²⁰²⁻²⁰⁴ Outras causas de AVEI incluem aterosclerose de grandes artérias, oclusão de pequenos vasos (lacunar) e outras etiologias.²⁰⁵ Em pacientes que estão sob risco ou já tiveram eventos neurológicos embólicos, o papel principal da ecocardiografia é identificar a presença de uma fonte emboligênica, determinar a probabilidade de tal fonte ser uma possível causa de AVEI ou embolia sistêmica e guiar a terapêutica desses pacientes. Podemos classificar as doenças cardíacas quanto ao seu potencial emboligênico em condições de alto e baixo risco (Tabela 39). As principais causas de AVEI de origem cardioembólica são: a fibrilação atrial, associada ou não à EM reumática (risco cinco vezes maior de AVEI); a disfunção ventricular esquerda (risco de duas a três vezes maior de AVEI que a população geral);²⁰⁶ o infarto agudo do miocárdio (o risco está diminuindo

Tabela 38 – Recomendações do uso de agentes de contraste ecocardiográfico na doença coronariana crônica

Recomendação	Classe de recomendação	Nível de evidência
Melhora do delineamento de bordas endocárdicas e da análise da função ventricular global ou regional quando a visualização endocárdica em dois ou mais segmentos estiver limitada	I	B
Análise de perfusão miocárdica no diagnóstico da doença coronariana crônica, tanto na avaliação de isquemia quanto de viabilidade como adjunto às modalidades de ecocardiografia sob estresse	IIa	B
Avaliação da reserva de fluxo coronário no estudo de repercussão funcional de lesões coronarianas já conhecidas ou de viabilidade	IIa	B
Uso na presença ou suspeita de <i>shunts</i> intracardíacos significantes	III	B
Uso rotineiro de contraste em pacientes cuja imagem e delineamento de bordas endocárdicas do ventrículo esquerdo têm qualidade adequada	III	C

possivelmente pela implementação de terapias de reperfusão precoces);²⁰⁷ as próteses valvares mecânicas (risco anual de AVEI de 4,0%);²⁰⁸ e a endocardite infecciosa (um em cada cinco casos são complicados por AVEI).²⁰⁹ Taxas variáveis de recorrência anual de AVEI têm sido reportadas em pacientes com ateroma de arco aórtico (de menos de 3 até 12%).²¹⁰ O forame oval patente (FOP) pode servir como passagem de uma embolia paradoxal da circulação venosa para arterial. Apesar de os pacientes com um AVEI de etiologia indeterminada (criptogênica) apresentarem maior incidência de FOP do que aqueles com AVEI de causa conhecida,²¹¹ um grande estudo reportou que a presença de um FOP não foi associada ao maior risco de recorrência de AVEI.²¹² Outras causas mais raras de embolia incluem o fibroelastoma papilífero, mixoma e calcificação mitral.

A etiologia cardioembólica do AVEI deve ser suspeitada na presença de déficit neurológico grave de início súbito sem pródromos, múltiplas lesões cerebrais em múltiplos territórios vasculares, além de AVC isquêmico recorrente em um curto período de tempo.²¹³ A embolização sistêmica para outros órgãos como baço e rins no momento do AVEI aumenta a suspeita de etiologia cardioembólica.²¹³ O ETT e/ou o ETE devem ser recomendados em pacientes em que se suspeita de fonte emboligênica cardíaca, incluindo

AVEI e ataque isquêmico transitório (AIT) ou embolia sistêmica. O ETT é mais adequado para avaliação de fontes emboligênicas presentes em estruturas cardíacas anteriores, como a pesquisa de trombo apical do ventrículo esquerdo. Em contrapartida, durante o ETE o transdutor fica posicionado no esôfago, e a sonda fica mais próxima das estruturas cardíacas posteriores. O esôfago também está adjacente ao AE, por isso o ETE corresponde ao exame padrão-ouro para pesquisa de trombo em apêndice atrial esquerdo, com sensibilidade e especificidade que se aproximam de 99%. O ETE deve ser recomendado como uma ferramenta inicial diagnóstica na avaliação de fonte embólica cardíaca em pacientes com AVEI, principalmente naqueles em que a decisão terapêutica (anticoagulação ou cardioversão) vai depender dos achados ecocardiográficos. O ETE também deve ser recomendado quando a imagem do ETT é de baixa qualidade, em pacientes jovens com AVEI, em pacientes com AVEI de etiologia indeterminada, e naqueles com AVEI não lacunares. O ETT pode não ser útil quando o ETE já está programado para realização de ETE, como por exemplo na avaliação de massas intracardíacas, de valvas cardíacas protéticas, da aorta torácica, ou para guiar procedimentos percutâneos. O ETE não deve ser recomendado quando os achados do ETT são compatíveis com a fonte cardíaca emboligênica. Tanto o ETT como o ETE não devem ser recomendados em pacientes cujos resultados não vão guiar a decisão terapêutica. Na Tabela 40 encontram-se as principais recomendações do ETT e/ou ETE em pacientes com AIT, AVEI ou embolia sistêmica.

Tabela 39 – Classificação de doenças cardíacas quanto ao seu potencial emboligênico

Alto risco	Baixo risco
Trombos intracavitários	Forame oval patente
Fibrilação atrial	Aneurisma do septo interatrial
Infarto agudo do miocárdio	Comunicação interatrial
Cardiomiopatia dilatada	Contraste espontâneo
Endocardite infecciosa	Excrescências Lambli
Próteses valvares	Calcificação valvar mitral
Estenose mitral reumática	Calcificação valvar aórtica
Mixoma em átrio esquerdo	Endocardite marântica
Fibroelastoma papilífero	Prolapso da valva mitral
Placas ulceradas na aorta	

7. Fibrilação Atrial

A fibrilação atrial (FA) é a arritmia cardíaca sustentada mais comum, cuja prevalência aumenta com o avançar da idade.^{214,215} Nos Estados Unidos, estima-se que a prevalência da fibrilação atrial irá dobrar, de 5,2 milhões de casos em 2010 para 12,1 milhões de casos em 2030.²¹⁶ Além do envelhecimento populacional, o aumento da prevalência da FA pode ser explicado pelas comorbidades e riscos cardiovasculares associados como hipertensão arterial, insuficiência cardíaca, doença arterial coronariana, doenças valvares, obesidade e diabetes mellitus.²¹⁷ O risco de desenvolver FA é de 1 para cada 4 indivíduos a partir dos 40 anos de idade.²¹⁸ Recentes diretrizes nacionais e

Posicionamento

Tabela 40 – Recomendações do ecocardiograma na avaliação de fontes emboligênicas e doenças cardioembólicas

Recomendação	Classe de recomendação	Nível de evidência
Suspeita de fonte emboligênica cardíaca, incluindo AVEI e AIT ou embolia sistêmica	I	C
Paciente jovem (< 45 anos) com AIT ou AVEI agudo	I	C
Paciente idoso com evidência de AVEI não lacunar	I	C
AIT ou AVEI criptogênico	I	C
ETE como teste inicial para facilitar a tomada de decisão clínica em relação ao tratamento (anticoagulação ou cardioversão)	I	B
Avaliação de fonte emboligênica cardíaca quando uma origem não cardíaca foi identificada anteriormente	IIb	C
ETT quando o ETE já está programado (por exemplo, na avaliação de massas intracardíacas, de valvas cardíacas protéticas, da aorta torácica, ou para guiar procedimentos percutâneos)	IIb	C
ETE quando os achados do ETT são diagnósticos de fontes emboligênicas cardíacas	III	C
Resultados do ETT e/ou ETE não orientam a decisão terapêutica	III	C

AVEI: acidente vascular encefálico; AIT: ataque isquêmico transitório; ETE: ecocardiograma transesofágico; ETT: ecocardiograma transtorácico.

internacionais reportaram a classificação de FA baseada em sua apresentação, duração e término espontâneo dos episódios de FA.^{214,219,220} Define-se FA paroxística aquela que é revertida espontaneamente ou com intervenção médica até sete dias de seu início. Episódios com duração superior a sete dias têm o nome de FA persistente. FA persistente de longa duração representa os casos com duração superior a um ano. FA permanente corresponde aos casos em que as tentativas de reversão ao ritmo sinusal não serão mais instituídas. Finalmente, a FA não valvar é definida por FA na ausência de EM reumática, válvula mecânica ou biológica ou plastia mitral prévia. Como parte da avaliação inicial, todos os pacientes com FA devem ter um ETT para identificar doenças cardíacas estruturais, incluindo doenças valvares, avaliar o tamanho do AD e do AE, o tamanho e a função do VE e do VD.¹⁸⁴ O ETE é a técnica mais sensível e específica para detectar trombos intracavitários, especialmente no apêndice atrial esquerdo, como potencial fonte de embolia sistêmica na FA, e pode ser usado para orientar a cardioversão precoce ou procedimentos de ablação por cateter.^{214,220,221} O ETE também pode identificar características associadas a um risco aumentado de formação de trombo em AE, incluindo velocidade reduzida de fluxo no apêndice atrial esquerdo, contraste espontâneo em AE e ateroma aórtico.²¹⁴ Na tabela 41 encontram-se as principais recomendações

do ETT e/ou ETE em pacientes com FA. Apesar de o ecocardiograma fornecer informações importantes para avaliar a probabilidade de se obter um controle de ritmo bem sucedido após a cardioversão, incluindo tamanho dos átrios, função sistólica ventricular esquerda e gravidade de doença valvar, ainda faltam estudos randomizados e com um tamanho de amostra maior para compreender o real valor prognóstico das técnicas de imagem em pacientes com FA.²²² Novas técnicas ecocardiográficas como a avaliação do AE pelo *strain* e pelo ecocardiograma 3D são ferramentas promissoras para a prática clínica futura.²²²

8. Massas e Tumores Cardíacos

As massas cardíacas compreendem um amplo conjunto de lesões que podem ser de natureza neoplásica e não neoplásica. No que se refere à incidência, as causas mais frequentes de massas cardíacas são trombos e vegetações, e raramente tumores e pseudotumores (estruturas intrínsecas e extrínsecas que mimetizam um tumor cardíaco).²²³ Os tumores cardíacos são extremamente raros, sendo os secundários (neoplasias metastáticas) 20 vezes mais frequentes que os primários.^{224,225} Embora a classificação dessas lesões quanto à benignidade ou malignidade seja um importante preditor de prognóstico, qualquer tumor

Tabela 41 – Recomendações do ecocardiograma em pacientes com fibrilação atrial

Recomendação	Classe de recomendação	Nível de evidência
ETT na avaliação inicial de todos os pacientes com FA para identificar cardiopatia estrutural e guiar o tratamento	I	C
ETE em pacientes com FA de duração ≥ 48 horas para decidir cardioversão precoce com heparinização breve, sem anticoagulação oral prévia	I	B
ETE na avaliação de pacientes antes de ablação ou de oclusão percutânea do apêndice atrial esquerdo	I	B
Paciente com FA necessitando cardioversão de emergência por instabilidade hemodinâmica	III	C

ETT: ecocardiograma transtorácico; FA: fibrilação atrial; ETE: ecocardiograma transesofágico.

cardíaco pode ter consequências hemodinâmicas ou elétricas substanciais dependendo do tamanho e da localização.²²⁶ Na sua maioria são detectados incidentalmente durante a realização de exames de imagem cardíacos ou após avaliação complementar de situações clínicas específicas, como após evento embólico, suspeita de endocardite e na possibilidade de malignidade envolvendo o coração. Os mixomas são os tumores primários de caráter benigno mais frequentes nos adultos, seguidos pelos fibroelastomas e, por fim, pelos fibromas (muito mais comuns na população pediátrica). Já os tumores primários malignos representam uma parcela muito menor das neoplasias primárias cardíacas, sendo mais comuns os sarcomas e os linfomas. Muito mais frequentes, como supracitado, são os tumores secundários, representados pelas metástases, que podem ocorrer por diversas formas de disseminação (hematogênica, contiguidade, venosa e linfática), associadas principalmente aos tumores de mama, pulmão, esôfago, mediastino e ao melanoma. Nesses casos o envolvimento do pericárdio ocorre na grande maioria das vezes.²²⁷

A ecocardiografia, pela sua disponibilidade e aplicabilidade, é a técnica de imagem comumente escolhida para o diagnóstico (Tabela 42). O exame pode delinear as múltiplas estruturas cardíacas e características de uma massa, tais como localização, mobilidade, morfologia, tamanho, sítio de inserção e consequências hemodinâmicas potenciais. Também permite imagens seriadas ao longo do tempo, sem a necessidade de agentes de contraste (iodado ou gadolínio) ou radiação. Novas técnicas, como a modalidade 3D, fornecendo dados adicionais anatômicos são capazes de aumentar a acurácia diagnóstica do método, auxiliar na estratégia cirúrgica, bem como monitorar resultados imediatos e tardios do procedimento.^{228,229} O estudo ecocardiográfico contrastado representa uma ferramenta muito útil, oferecendo maior detalhamento anatômico e auxiliando na diferenciação das massas por meio da análise da sua vascularização (hipervascularização se associa com frequência à presença de malignidade).²³⁰

9. Doenças do Pericárdio

A ecocardiografia deve ser indicada na suspeita de afecções pericárdicas, incluindo (mas não somente) derrame pericárdico, massa pericárdica, pericardite constritiva, pericardite efusivo-constritiva, pacientes após cirurgia cardíaca e suspeita de tamponamento cardíaco (Tabela 43).^{231,232} Contribui decisivamente na avaliação semiquantitativa do derrame pericárdico e sua repercussão hemodinâmica (dependente do volume e da velocidade de instalação do líquido coletado), além de explorar a etiologia subjacente, se primária (ex.: pericardites, quilotórax) ou secundária (ex.: sangramento, metástase, mixedema, hidropericárdio). O método provê informação a respeito da natureza do fluido, sugerindo a presença de fibrina, coágulo, tumor, ar e cálcio. O tamanho do derrame pode ser classificado pela medida diastólica do espaço pericárdico livre de ecos, como pequeno (< 10 mm), moderado (10 a 20 mm) e grande (> 20 mm).²³³ Achados indicativos de compressão cardíaca podem preceder as manifestações clínicas do tamponamento e configuram situação de emergência. Nesse contexto, a punção pericárdica guiada pela ecocardiografia pode aliviar o comprometimento hemodinâmico e salvar vidas.²³³ Tal procedimento pode ser realizado com segurança em centros com experiência, evitando radiação associada com a fluoroscopia e/ou o custo da cirurgia, o que torna a pericardiocentese guiada pela ecocardiografia o procedimento de escolha.²³⁴ Indivíduos portadores de derrame pericárdico crônico ou recorrente, não responsivo ao tratamento clínico proposto, podem ser encaminhados para drenagem pericárdica eletiva após avaliação seriada. O espectro da utilização do ecocardiograma na doença pericárdica abrange ainda defeitos congênitos, trauma, neoplasia, cistos, CT após radioterapia e o diagnóstico diferencial entre pericardite constritiva e cardiomiopatia restritiva. Nessa diferenciação, são achados compatíveis com constrição: diminuição exacerbada (> 25%) na velocidade da onda E do fluxo mitral no primeiro batimento após inspiração, velocidade normal do anel mitral ao Doppler tecidual ($e' > 7$ cm/s) e annulus paradoxus ($e' \text{ septal} > e' \text{ lateral}$).²³³

Tabela 42 – Recomendações do ecocardiograma em pacientes com massas e tumores intracardíacos

Recomendação	Classe de recomendação	Nível de evidência
Avaliação de indivíduos com suspeita clínica (sinais e sintomas) ou portadores de condições predisponentes aos tumores cardíacos	I	C
Portadores de neoplasia maligna com alto risco de envolvimento cardíaco	I	C
Acompanhamento evolutivo após remoção cirúrgica de tumores cardíacos com alto potencial de recorrência (como os mixomas)	I	C
ETE para avaliação complementar anatômica e funcional nos casos em que o ETT não foi definidor	I	C
ETE para avaliação complementar intraoperatória	I	C
Ecocardiograma 3D para pesquisa de informações anatômicas adicionais não vistas ao ETT 2D	I	C
Uso de contraste ecocardiográfico para diagnóstico diferencial e análise da vascularização	IIa	B
Pacientes com familiares diretos com história de mixoma familiar	IIa	B
Pacientes cujo resultado do achado do exame não implicará na decisão terapêutica	III	C

ETE: ecocardiograma transesofágico; ETT: ecocardiograma transtorácico; 3D: tridimensional; 2D: bidimensional.

Posicionamento

Tabela 43 – Recomendações do ecocardiograma nas doenças do pericárdio

Recomendação	Classe de recomendação	Nível de evidência
Suspeita clínica de derrame pericárdico	I	C
Estudos seriados para avaliação de derrame recorrente	I	C
Avaliação após radioterapia (cinco anos nos pacientes de alto risco para cardiotoxicidade e dez anos nos demais)	I	C
Suspeita de pericardite constrictiva, detecção precoce de constrição ou diagnóstico diferencial com restrição	I	B
Suspeita de tamponamento cardíaco (trauma torácico, cirurgia cardíaca, perfuração iatrogênica em cateterismo cardíaco ou estudo eletrofisiológico, rotura de parede ventricular após infarto do miocárdio e dissecação de aorta)	I	C
Suspeita de cisto pericárdico, massa pericárdica ou agenesia de pericárdio	I	C
Monitoramento de pericardiocentese	I	B
Estudos seriados para avaliação do efeito de tratamento sobre o derrame	IIa	C
Exame de rotina para pequenos derrames em pacientes estáveis hemodinamicamente	III	C
Pesquisa de espessamento pericárdico sem repercussão	III	C

10. Doenças Sistêmicas

10.1. Introdução

A indicação da ecocardiografia nas doenças sistêmicas depende da prevalência de cardiopatia associada, das características peculiares ao comprometimento cardíaco em cada situação e da suspeita clínica de envolvimento cardíaco.²³⁵ Por exemplo, o exame é mandatório em indivíduos portadores de doenças sistêmicas potencialmente causadoras de cardiomiopatia restritiva que apresentem sinais e sintomas de insuficiência cardíaca na evolução clínica. Algumas doenças sistêmicas para as quais a indicação do exame deve ser considerada são as seguintes.

10.2. Insuficiência Renal Crônica

Alterações morfofisiológicas do VE (como hipertrofia, dilatação, disfunção sistólica e disfunção diastólica) são comuns em pacientes com doença renal crônica terminal e predizem pior prognóstico.²³⁶⁻²³⁸ Diretrizes internacionais recomendam o ETT para todos os pacientes de diálise um a três meses após o início da terapia renal substitutiva e em intervalos de três anos subsequentemente, a despeito dos sintomas.²³⁹

10.3. Amiloidose

É uma causa frequente de cardiomiopatia restritiva e pode ser familiar (transtirretina) ou não familiar (primária ou de cadeias leves). O envolvimento cardíaco pela deposição amiloide pode originar alguns achados ecocardiográficos sugestivos: espessamento e aumento da ecogenicidade (aspecto “granuloso”) das paredes do VE (especialmente na ausência de hipertensão arterial), dilatação biatrial, espessamento das valvas e do septo interatrial, disfunção diastólica avançada (graus II e III), derrame pericárdico pequeno, proeminente diminuição do *strain* longitudinal nos segmentos basais e médios do VE (“poupando” os segmentos apicais) e, mais tardiamente, disfunção sistólica com queda da FEVE.²⁴⁰

10.4. Sarcoidose

É importante pesquisar a presença de envolvimento cardíaco na sarcoidose (doença granulomatosa de origem desconhecida), pois essa é uma condição potencialmente fatal. Entre as diversas alterações ecocardiográficas que podem ser encontradas, temos: cardiomiopatia dilatada, cardiomiopatia restritiva, alterações da contratilidade segmentar que não obedecem à distribuição territorial coronariana clássica, acinesia do septo basal, aneurisma inferolateral e espessura anormal do septo (espessamento ou afilamento).²⁴¹

10.5. Neoplasias

O ecocardiograma pode detectar metástases pericárdicas silenciosas em alguns tipos de neoplasia (como mama e pulmão) e monitorar o efeito cardiotoxico de agentes quimioterápicos.²⁴²

10.6. Doenças Autoimunes

O exame pode diagnosticar manifestações cardíacas associadas ao lúpus, como derrame pericárdico e vegetações estéreis, à esclerose sistêmica, como a hipertensão pulmonar, ou à artrite reumatoide, como alterações valvares.²³⁵

11. Doenças da Aorta, Artéria Pulmonar e Veias

11.1. Aorta

A avaliação da aorta é rotina no ETT, pois permite examinar alguns de seus segmentos, principalmente a raiz da aorta e a porção proximal da aorta ascendente, acometidas em inúmeras afecções. A raiz da aorta é formada pelo anel aórtico, os seios de Valsalva e a junção sinotubular. A aorta descendente e a aorta abdominal proximal podem ser avaliadas ao corte supraesternal e subxifoide, respectivamente.^{154,243} Entretanto, o ETT deve ser considerado um exame de rastreamento,

com limitações, pois não permite a análise de todos os segmentos da aorta, como por exemplo o arco aórtico e a descendente distal. Nesse caso, se faz necessária a utilização de outros métodos de imagem como o ETE, a tomografia computadorizada ou a ressonância nuclear magnética.^{154,243} O ETE permite a realização de imagens de excelente resolução devido à proximidade do esôfago com a aorta torácica. Apesar dos cortes multiplanares oferecidos, ainda assim um pequeno segmento da junção da aorta ascendente com o arco aórtico não é visualizado devido à interposição da traqueia.¹⁵⁴ O diagnóstico preciso das síndromes aórticas agudas, como dissecação aórtica, hematoma intramural, úlcera penetrante e ruptura de aneurismas de aorta, é fundamental na estratégia terapêutica a ser adotada. Em pacientes instáveis com suspeita de síndrome aórtica aguda, a modalidade de imagem escolhida dependerá da disponibilidade local e da expertise. Em geral, o ETT é realizado como exame de investigação inicial (classe I), complementando-se com ETE e/ou tomografia (ambos classe I). O ETE apresenta boa acurácia, principalmente na exclusão de artefatos causados por reverberações da parede anterior do AE e da artéria pulmonar.²⁴⁴ Dependendo da suspeita clínica, a investigação diagnóstica deve prosseguir com dois ou mais exames de imagem, devido à possibilidade de falso-negativos.²⁴⁵

11.2. Artéria Pulmonar

O tronco da artéria pulmonar e a porção inicial dos ramos pulmonares podem ser avaliados ao ETT. O ETE tem maior acurácia, permitindo examinar maior extensão da artéria pulmonar e seus ramos, o que permite melhor apreciação de trombos no território proximal da artéria pulmonar. Dilatações desses vasos também podem ser diagnosticadas. As dilatações da artéria pulmonar são lesões incomuns e podem estar associadas a diferentes etiologias, como cardiopatias congênitas, vasculites sistêmicas, colagenoses, infecções e traumas.

11.3. Veias

Anomalias das veias cava superior e inferior podem ser diagnosticadas pelo ETT e/ou ETE. A presença de trombos nesses trajetos e a extensão de tumores para as cavidades direitas podem ser avaliadas. O ETE é particularmente útil na identificação de trombos ou vegetações na veia cava superior em pacientes com cateteres de longa permanência e em casos de estenose de veias pulmonares após procedimentos de ablação de FA ou flutter atrial. A persistência de veia cava superior esquerda deve ser suspeitada na presença de seio venoso coronariano dilatado e o diagnóstico pode ser feito usando injeção endovenosa de solução salina agitada, que irá contrastar primeiramente o seio coronariano e depois as cavidades direitas. Nesse caso, é importante ressaltar a necessidade de excluir drenagem anômala da veia pulmonar esquerda via veia vertical.²⁴⁶

12. Ecocardiografia Intraoperatória em Cirurgias Cardíacas e Não Cardíacas

12.1. Introdução

O ecocardiograma intraoperatório é uma técnica de monitoramento de cirurgias cardíacas e não cardíacas

que permite uma avaliação rápida e em tempo real dos detalhes anatômicos e funcionais cardíacos (função sistólica global e segmentar, função valvar, estado volêmico e resistência vascular), aórticos e de fenômenos com potencial embólico.^{247,248} Em cirurgias não cardíacas, as informações clínicas obtidas pelo ecocardiograma intraoperatório são muitas vezes complementares aos dados fornecidos por outros dispositivos de monitoramento hemodinâmico (por exemplo, cateter venoso central, cateter de artéria pulmonar ou linha arterial).^{247,249} No caso de cirurgias cardiovasculares, o ecocardiograma intraoperatório pode ainda contribuir com informações e imagens dinâmicas em tempo real das estruturas cardíacas para planejar, guiar e avaliar o resultado imediato da intervenção cirúrgica.²⁵⁰

12.2. Modalidades de Ecocardiograma Intraoperatório

A) Transesofágico: forma mais utilizada tanto em cirurgias cardíacas abertas, minimamente invasivas ou percutâneas, quanto em cirurgias não cardíacas. Tem como vantagem o fato de não entrar no campo estéril e de não perturbar o procedimento cirúrgico, possibilitando uma monitorização contínua. É uma modalidade relativamente segura quando realizada por profissionais adequadamente capacitados. As contraindicações são as mesmas do ETE convencional. Em crianças pequenas, o uso do ETE intraoperatório deve ser considerado caso a caso, com base nos riscos exclusivos desses pacientes (ex.: obstrução brônquica).²⁴⁸

B) Epicárdico ou epiaórtico: são uma alternativa para monitorização das cirurgias cardíacas abertas em que existe contraindicação absoluta ou relativa de manipulação do esôfago, ou discrasia sanguínea. Nessas modalidades, o transdutor setorial ou linear é envolto por uma capa estéril e aplicado diretamente sobre o coração ou aorta. A técnica epiaórtica é uma ferramenta importantíssima nos pacientes com doença aterosclerótica avançada, pois permite a escolha do local adequado para canulação e pinçamento da aorta.²⁴⁹

C) Transtorácico: pode ser considerado uma alternativa de monitorização em procedimentos cardíacos percutâneos ou não cardíacos que sejam realizados com sedação superficial, ou em casos em que o paciente tenha contraindicação absoluta ou relativa de manipulação do esôfago. Nessa modalidade, o exame pode ser realizado de forma seriada durante o procedimento, ou em momentos pontuais conforme a necessidade (ex.: em casos de instabilidade hemodinâmica, para guiar biópsia endomiocárdica).

D) Intracavitário: pouco utilizado, tendo seu uso mais restrito aos procedimentos percutâneos.

12.3. Recomendações nas Cirurgias Cardíacas e da Aorta Torácica

Os principais objetivos do emprego do ecocardiograma intraoperatório nas cirurgias cardíacas e da aorta torácica são: confirmar e refinar o diagnóstico pré-operatório; detectar alteração anatomofuncional nova ou não suspeitada; ajustar o plano cirúrgico ou anestésico conforme os achados; guiar o posicionamento de cânulas ou dispositivos; avaliar a presença de ar, massas e trombos nas cavidades cardíacas e seu potencial embólico; avaliar função ventricular esquerda

Posicionamento

segmentar e global e as pressões cavitárias; e avaliar o resultado imediato da intervenção.^{244,245,249} As principais recomendações nesse cenário encontram-se na tabela 44.

12.4. Recomendações nas Cirurgias Não Cardíacas

Os principais objetivos do emprego do ecocardiograma intraoperatório nas cirurgias não cardíacas são: avaliar estado volêmico e resposta a fluidos; estimar resistência vascular e pressões cavitárias; avaliar função dos ventrículos (global e segmentar) e valvas; e investigar questões especiais conforme o quadro clínico e o tipo de intervenção.^{244,245,249} As principais recomendações nesse cenário encontram-se na Tabela 45.

13. Ecocardiografia em Intervenções Percutâneas

13.1. Introdução

De modo geral, as intervenções cardíacas por meio do cateterismo cardíaco se desenvolveram tendo o suporte

da imagem ecocardiográfica, especialmente por via transesofágica. Seu uso na prática diária é cada vez mais frequente, tendo em vista o desenvolvimento de técnicas e tecnologias para o tratamento de doenças antes somente corrigidas pelo procedimento cirúrgico convencional. Além disso, houve notável progresso na capacidade diagnóstica da ecocardiografia, principalmente pela melhora da qualidade de imagem e do advento da imagem 3D, obtida por ETT e ETE. O exame praticamente não tem contra-indicação e permite a precoce identificação de potenciais complicações. Não há estudo randomizado para o não uso da ecocardiografia durante os procedimentos, limitando-se alguns para o uso da modalidade torácica, esofágica ou intracardíaca. Portanto, em relação aos procedimentos intervencionistas, a indicação do uso do ecocardiograma é em princípio classe I, nível de evidência C, fato já reconhecido na literatura.²³⁴ Em alguns exames, ele se torna não só necessário como essencial, pois a imagem obtida pela escopia do raio-X (RX) é insuficiente para a realização do procedimento, e algumas vezes até dispensável. Segue a seguir o papel da ecocardiografia nos principais procedimentos intervencionistas.

Tabela 44 – Recomendações do ecocardiograma intraoperatório nas cirurgias cardíacas e da aorta torácica

Recomendação	Classe de recomendação	Nível de evidência
Adultos submetidos a procedimentos em que haja abertura das cavidades cardíacas ou da aorta torácica (ex.: plastias ou trocas valvares, estruturais, ressecção de massas, correção de dissecação aórtica ou aneurisma aórtico)	I	B
Adultos submetidos à cirurgia cardíaca minimamente invasiva	I	B
Em crianças pequenas submetidas à cirurgia cardíaca aberta ou minimamente invasiva, a indicação deve ser considerada caso a caso conforme os riscos do ecocardiograma intraoperatório na população pediátrica (ex.: obstrução brônquica)	I	B
Colocação e ajuste de dispositivos de assistência ventricular	I	B
Cirurgia de revascularização miocárdica quando houver disfunção sistólica do ventrículo esquerdo	Ila	B
Caso haja disponibilidade e profissional capacitado, a ecocardiografia tridimensional sempre deve ser utilizada nos procedimentos valvares (plastia mitral e aórtica), estruturais e de ressecção de massas	I	B

Tabela 45 – Recomendações do ecocardiograma intraoperatório nas cirurgias não cardíacas

Recomendação	Classe de recomendação	Nível de evidência
O ecocardiograma intraoperatório pode ser indicado para o monitoramento de cirurgias não cardíacas caso o paciente seja portador de doença cardiovascular grave e/ou o procedimento planejado possa resultar em comprometimento hemodinâmico, miocárdico, pulmonar ou neurológico severo	I	B
Cirurgia vascular de grande porte (geralmente em cirurgias abertas de reparo da aorta abdominal)	I	B
Transplante hepático	Ila	B
Transplante pulmonar	Ila	B
Ressecção de tumor renal	Ilb	B
Cirurgia do trauma	Ilb	B
Neurocirurgia	Ila	B
Cirurgias ortopédicas	Ilb	B
Cirurgias laparoscópicas	Ilb	B

13.2. Acompanhamento de Intervenções em Cardiopatias Congênitas

A) Septostomia atrial: também conhecido como procedimento de Rashkind. A realização da septostomia é feita por balão em uma população na qual o ETT permite uma ótima visualização do septo atrial e do cateter, guiando de forma adequada e avaliando o resultado imediato e eventuais complicações. O uso do ETE é normalmente desnecessário, e também inviável, pela inexistência de sondas adequadas. Nesse caso, mesmo a escopia do RX pode ser descartada.

B) Procedimentos de oclusão de defeitos do septo atrial: há dispositivos para oclusão de defeitos do septo atrial tipo *ostium secundum* e também forame oval pérvio. Em ambos, o exame pode ser realizado, principalmente ETE ou ecocardiograma intracardiaco, onde é possível auxiliar na escolha do dispositivo, seu posicionamento, resultado imediato e identificação rápida de complicações. O ETT pode ser preferível ao ETE em pacientes selecionados.²⁵¹

C) Procedimentos de oclusão dos defeitos do septo ventricular: o ETE deve ser realizado para melhor compreensão dos aspectos anatômicos, do procedimento em si e de eventuais complicações. Defeitos do septo ventricular adquiridos, como aqueles após trauma ou após infarto agudo, podem ser tratados também com o auxílio do ecocardiograma, apresentando o mesmo valor no procedimento.

D) Procedimentos de oclusão de persistência do canal arterial: nessa situação, prescinde-se do ecocardiograma, haja vista que o cateterismo durante o procedimento habitualmente é suficiente para o sucesso.

13.3. Procedimentos de Eletrofisiologia

O ecocardiograma auxilia principalmente no procedimento de punção do septo atrial, em geral por meio do ETE, ou alternativamente pelo ecocardiograma intracardiaco. No procedimento de ablação ou implante de marca-passo o ecocardiograma é dispensável, pois o mapeamento elétrico fornece as informações necessárias. Na presença de complicação, como por exemplo perfuração de câmara com derrame pericárdico e tamponamento, o ecocardiograma é normalmente solicitado.

13.4. Ablação Alcoólica na Miocardiopatia Hipertrófica

Um dos tratamentos para pacientes sintomáticos consiste na ablação alcoólica do segmento onde há maior grau de hipertrofia e relacionado à obstrução intraventricular, na sua via de saída. O ETT é mais utilizado, não havendo restrição do uso do ETE. Previamente à infusão do álcool, a artéria septal é cateterizada e se infunde uma solução. Nesse momento, o ecocardiograma deve aferir se o segmento miocárdico contrastado corresponde à porção do miocárdio associada à obstrução e se essa não ocorre em toda a transmuralidade do segmento, que é indesejável. Por meio do estudo Doppler, estima-se o gradiente da obstrução e também o grau de regurgitação mitral. Após a ablação alcoólica, repete-se a medida dos gradientes e da regurgitação mitral, cujas quedas indicam sucesso do tratamento, e se investigam possíveis complicações.

13.5. Oclusão do Apêndice Atrial Esquerdo

Uma alternativa, quando da impossibilidade de se realizar uma anticoagulação adequada em pacientes de alto risco de embolia por arritmia atrial, é a oclusão do apêndice atrial esquerdo. Nesse tratamento o ETE é mandatório, pois além de auxiliar a punção transeptal, permite adequadas medidas do apêndice, que selecionam as dimensões do dispositivo oclusor. Ainda em sala, o ETE guia o procedimento, confere seu resultado e possibilita o diagnóstico de complicações.

13.6. Tratamento das Valvas Cardíacas

A) Tratamento percutâneo da insuficiência mitral: entre os diversos tratamentos propostos, o único que é comercialmente disponível é o Mitraclip®. Nesse tratamento há um mimetismo da cirurgia de Alfieri, onde há a formação de um duplo orifício mitral. Para tanto, é introduzido um clipe metálico por via venosa, que avança ao AE após punção do septo atrial, e é posicionado de forma a reduzir a regurgitação mitral grave. Nesse caso, nenhum passo é realizado sem o ETE, sendo que com a imagem 3D há uma melhor compreensão do procedimento.

B) Valvotomia mitral por cateter balão: o uso de balões para o tratamento da estenose mitral reumática grave é uma alternativa segura e eficiente. O ecocardiograma prévio ao procedimento fornece informação que pode prever a chance de sucesso.^{252,253} Na intervenção, o ETE é preferível, e deve-se rever os aspectos morfológicos da valva mitral. Durante a insuflação do balão (ou balões), o ecocardiograma permite detectar o posicionamento adequado. Imediatamente após o procedimento, medidas são realizadas com o objetivo de avaliar o sucesso do procedimento e as complicações que possam ter ocorrido.

C) Valvotomia aórtica por cateter balão: a utilização dessa terapêutica se resguarda na atualidade como última alternativa para o tratamento da estenose aórtica ou como ponte para compensação do quadro clínico e posterior implante de prótese via cateterismo cardíaco ou cirurgia. O ecocardiograma pode ser utilizado para avaliação dos resultados imediatos e complicações.

D) Implante transcater de prótese valvar aórtica: a indicação do implante percutâneo de prótese valvar aórtica está condicionada a aspectos clínicos e morfológicos da valva aórtica. Faz-se necessário o diagnóstico de estenose aórtica grave prévio ao procedimento, bem como a análise do complexo aórtico, que seleciona o tamanho do dispositivo mais adequado para o procedimento, diretamente relacionado ao seu sucesso. A preferência é pelo uso do ETE, em especial com imagem 3D. Durante o procedimento, é necessário rever a gravidade da estenose valvar por meio da medida dos gradientes e estimativa do orifício efetivo de fluxo. Ainda, é necessária a medida do complexo aórtico e principalmente da área/perímetro do anel aórtico, realizada somente por meio do ecocardiograma 3D. O valor obtido guarda ótima relação com medidas de tomografia que são habitualmente as utilizadas para seleção do dispositivo.²⁵⁴ Seja por via femoral ou transapical, a monitoração da chegada da prótese à valva aórtica é realizada, assim como o auxílio do posicionamento ideal, prévio à sua abertura. Após o implante,

Posicionamento

o ETE deve fornecer dados quanto à expansão adequada da prótese, à presença e ao grau de regurgitação protética e/ou paraprotética. Complicações do procedimento fazem parte da investigação pelo ecocardiograma.

13.7. Tratamento das Disfunções de Próteses

A) Valve in valve: denomina-se “valve in valve” o implante de uma prótese via cateter sobre uma bioprótese disfuncionante. Pode ser feito em próteses em posição aórtica e mitral, sendo a última somente por via transapical. O monitoramento durante o processo de chegada da prótese,

seu implante e a identificação de complicações devem ser feitos pelo ETE.

B) Oclusão de orifícios de regurgitação paraprotética: uma das possibilidades de regurgitação em uma prótese valvar é a presença de orifícios paraprotéticos. O ETE, sobretudo 3D, deve ser usado para identificar esses orifícios, localizá-los com precisão e medir sua área e diâmetros para seleção do dispositivo de oclusão mais adequado. No procedimento, a imagem ecocardiográfica auxilia na visibilização da passagem dos cateteres-guia através do sítio paraprotético, na abertura do dispositivo e na aferição do sucesso do tratamento.

Referências

- Schiller NB, Shah PM, Crawford M, DeMaria A, Devereux R, Feigenbaum H, et al. Recommendations for quantitation of the left ventricle by two-dimensional echocardiography. American Society of Echocardiography Committee on Standards, Subcommittee on Quantitation of Two-Dimensional Echocardiograms. *J Am Soc Echocardiogr.* 1989;2(5):358-67.
- Sahn DJ, DeMaria A, Kisslo J, Weyman A. Recommendations regarding quantitation in M-mode echocardiography: results of a survey of echocardiographic measurements. *Circulation.* 1978;58(6):1072-83.
- Teichholz LE, Kreulen T, Herman MV, Gorlin R. Problems in echocardiographic volume determinations: echocardiographic-angiographic correlations in the presence and absence of asynergy. *Am J Cardiol.* 1976;37(1):7-11.
- Lang RM, Badano LP, Mor-Avi V, Afzalalo J, Armstrong A, Ernande L, et al. Recommendations for cardiac chamber quantification by echocardiography in adults: an update from the American Society of Echocardiography and the European Association of Cardiovascular Imaging. *Eur Heart J Cardiovasc Imaging.* 2015;16(3):233-70
- Yu CM, Lin H, Yang H, Kong SL, Zhang Q, Lee SW. Progression of systolic abnormalities in patients with "isolated" diastolic heart failure and diastolic dysfunction. *Circulation.* 2002;105(10):1195-201.
- Mor-Avi V, Jenkins C, Kuhl HP, Nesser HJ, Marwick T, Franke A, et al. Real-time 3-dimensional echocardiographic quantification of left ventricular volumes: multicenter study for validation with magnetic resonance imaging and investigation of sources of error. *JACC Cardiovasc Imaging.* 2008;1(4):413-23.
- Shimada YJ, Shiota T. A meta-analysis and investigation for the source of bias of left ventricular volumes and function by three-dimensional echocardiography in comparison with magnetic resonance imaging. *Am J Cardiol.* 2011;107(1):126-38.
- Dorosoz JL, Lezotte DC, Weitzenkamp DA, Allen LA, Salcedo EE. Performance of 3-dimensional echocardiography in measuring left ventricular volumes and ejection fraction: a systematic review and meta-analysis. *J Am Coll Cardiol.* 2012;59(20):1799-808.
- Oliveira LF, O'Connell JL, Carvalho EE, Pulici EC, Romano MM, Maciel BC, et al. Comparison between Radionuclide Ventriculography and Echocardiography for Quantification of Left Ventricular Systolic Function in Rats Exposed to Doxorubicin. *Arq Bras Cardiol.* 2017;108(1):12-20.
- Vieira ML, Nomura CH, Tranchesi Junior B, Oliveira WA, Naccarato G, Serpa BS, et al. Left ventricular ejection fraction and volumes as measured by 3d echocardiography and ultrafast computed tomography. *Arq Bras Cardiol.* 2009;92(4):294-301.
- Vieira ML, Nomura CH, Tranchesi B, Jr., de Oliveira WA, Naccarato G, Serpa BS, et al. Real-time three-dimensional echocardiographic left ventricular systolic assessment: side-by-side comparison with 64-slice multi-detector cardiac computed tomography. *Eur J Echocardiogr.* 2010;11(3):257-63.
- Tsang W, Salgo IS, Medvedofsky D, Takeuchi M, Prater D, Weinert L, et al. Transthoracic 3D Echocardiographic Left Heart Chamber Quantification Using an Automated Adaptive Analytics Algorithm. *JACC Cardiovasc Imaging.* 2016;9(7):769-82.
- Amundsen BH, Helle-Valle T, Edvardsen T, Torp H, Crosby J, Lyseggen E, et al. Noninvasive myocardial strain measurement by speckle tracking echocardiography: validation against sonomicrometry and tagged magnetic resonance imaging. *J Am Coll Cardiol.* 2006;47(4):789-93.
- Korinek J, Wang J, Sengupta PP, Miyazaki C, Kjaergaard J, McMahon E, et al. Two-dimensional strain—a Doppler-independent ultrasound method for quantitation of regional deformation: validation in vitro and in vivo. *J Am Soc Echocardiogr.* 2005;18(12):1247-53.
- Thavendiranathan P, Poulin F, Lim KD, Plana JC, Woo A, Marwick TH. Use of myocardial strain imaging by echocardiography for the early detection of cardiotoxicity in patients during and after cancer chemotherapy: a systematic review. *J Am Coll Cardiol.* 2014;63(25 Pt A):2751-68.
- Du GQ, Hsiung MC, Wu Y, Qu SH, Wei J, Yin WH, et al. Three-Dimensional Speckle-Tracking Echocardiographic Monitoring of Acute Rejection in Heart Transplant Recipients. *J Ultrasound Med.* 2016;35(6):1167-76.
- Ersboll M, Valeur N, Mogensen UM, Andersen MJ, Moller JE, Velazquez EJ, et al. Prediction of all-cause mortality and heart failure admissions from global left ventricular longitudinal strain in patients with acute myocardial infarction and preserved left ventricular ejection fraction. *J Am Coll Cardiol.* 2013;61(23):2365-73.
- Sjoli B, Orn S, Grenne B, Vartdal T, Smiseth OA, Edvardsen T, et al. Comparison of left ventricular ejection fraction and left ventricular global strain as determinants of infarct size in patients with acute myocardial infarction. *J Am Soc Echocardiogr.* 2009;22(11):1232-8.
- Kearney LG, Lu K, Ord M, Patel SK, Profitis K, Matalanis G, et al. Global longitudinal strain is a strong independent predictor of all-cause mortality in patients with aortic stenosis. *Eur Heart J Cardiovasc Imaging.* 2012;13(10):827-33.
- Nagueh SF, Smiseth OA, Appleton CP, Byrd BF, 3rd, Dokainish H, Edvardsen T, et al. Recommendations for the Evaluation of Left Ventricular Diastolic Function by Echocardiography: An Update from the American Society of Echocardiography and the European Association of Cardiovascular Imaging. *Eur Heart J Cardiovasc Imaging.* 2016;17(12):1321-60.
- Paulus WJ, Tschope C, Sanderson JE, Rusconi C, Flachskampf FA, Rademakers FE, et al. How to diagnose diastolic heart failure: a consensus statement on the diagnosis of heart failure with normal left ventricular ejection fraction by the Heart Failure and Echocardiography Associations of the European Society of Cardiology. *Eur Heart J.* 2007;28(20):2539-50.

22. Barberato SH, Mantilla DE, Misocami MA, Goncalves SM, Bignelli AT, Riella MC, et al. Effect of preload reduction by hemodialysis on left atrial volume and echocardiographic Doppler parameters in patients with end-stage renal disease. *Am J Cardiol.* 2004;94(9):1208-10.
23. Andersen OS, Smiseth OA, Dokainish H, Abudiab MM, Schutt RC, Kumar A, et al. Estimating Left Ventricular Filling Pressure by Echocardiography. *J Am Coll Cardiol.* 2017;69(15):1937-48.
24. Lancellotti P, Pellikka PA, Budts W, Chaudhry FA, Donal E, Dulgheru R, et al. The clinical use of stress echocardiography in non-ischaemic heart disease: recommendations from the European Association of Cardiovascular Imaging and the American Society of Echocardiography. *Eur Heart J Cardiovasc Imaging.* 2016;17(11):1191-229.
25. Braunwald E. Cardiomyopathies: An Overview. *Cir Res.* 2017;121(7):711-21.
26. McKenna WJ, Maron BJ, Thiene G. Classification, Epidemiology, and Global Burden of Cardiomyopathies. *Cir Res.* 2017;121(7):722-30.
27. Hershberger RE, Hedges DJ, Morales A. Dilated cardiomyopathy: the complexity of a diverse genetic architecture. *Nat Rev Cardiol.* 2013;10(9):531-47.
28. Mathew T, Williams L, Navaratnam G, Rana B, Wheeler R, Collins K, et al. Diagnosis and assessment of dilated cardiomyopathy: a guideline protocol from the British Society of Echocardiography. *Echo Res Pract.* 2017;4(2):G1-13.
29. Jefferies JL, Towbin JA. Dilated cardiomyopathy. *Lancet.* 2010;375(9716):752-62.
30. Nagueh SF, Smiseth OA, Appleton CP, Byrd BF, 3rd, Dokainish H, Edvardsen T, et al. Recommendations for the Evaluation of Left Ventricular Diastolic Function by Echocardiography: An Update from the American Society of Echocardiography and the European Association of Cardiovascular Imaging. *J Am Soc Echocardiogr.* 2016;29(4):277-314.
31. Abu Daya H, Alam MB, Adelstein E, Schwartzman D, Jain S, Marek J, et al. Echocardiography-guided left ventricular lead placement for cardiac resynchronization therapy in ischemic vs nonischemic cardiomyopathy patients. *Heart Rhythm.* 2014;11(4):614-9.
32. Acquatella H. Echocardiography in Chagas heart disease. *Circulation.* 2007;115(9):1124-31.
33. Nunes MC, Dones W, Morillo CA, Encina JJ, Ribeiro AL; Council on Chagas Disease of the Interamerican Society of C. Chagas disease: an overview of clinical and epidemiological aspects. *J Am Coll Cardiol.* 2013;62(9):767-76.
34. Nunes MC, Kreuser LJ, Ribeiro AL, Sousa GR, Costa HS, Botoni FA, et al. Prevalence and risk factors of embolic cerebrovascular events associated with Chagas heart disease. *Glob Heart.* 2015;10(3):151-7.
35. Nascimento CA, Gomes VA, Silva SK, Santos CR, Chambela MC, Madeira FS, et al. Left atrial and left ventricular diastolic function in chronic Chagas disease. *J Am Soc Echocardiogr.* 2013;26(12):1424-33.
36. Nunes MP, Colosimo EA, Reis RC, Barbosa MM, da Silva JL, Barbosa F, et al. Different prognostic impact of the tissue Doppler-derived E/e' ratio on mortality in Chagas cardiomyopathy patients with heart failure. *J Heart Lung Transplant.* 2012;31(6):634-41.
37. Barros MV, Leren IS, Edvardsen T, Haugaa KH, Carmo AA, Lage TA, et al. Mechanical dispersion assessed by strain echocardiography is associated with malignant arrhythmias in chagas cardiomyopathy. *J Am Soc Echocardiogr.* 2016;29(4):368-74.
38. Nunes MCP, Badano LP, Marin-Neto JA, Edvardsen T, Fernandez-Golfín C, Bucciarelli-Ducci C, et al. Multimodality imaging evaluation of Chagas disease: an expert consensus of Brazilian Cardiovascular Imaging Department (DIC) and the European Association of Cardiovascular Imaging (EACVI). *Eur Heart J Cardiovasc Imaging.* 2018;19(4):459-60n.
39. Yu CM, Bleeker GB, Fung JW, Schalij MJ, Zhang Q, van der Wall EE, et al. Left ventricular reverse remodeling but not clinical improvement predicts long-term survival after cardiac resynchronization therapy. *Circulation.* 2005;112(11):1580-6.
40. Stankovic I, Prinz C, Ciarka A, Daraban AM, Kotrc M, Aarones M, et al. Relationship of visually assessed apical rocking and septal flash to response and long-term survival following cardiac resynchronization therapy (PREDICT-CRT). *Eur Heart J Cardiovasc Imaging.* 2016;17(3):262-9.
41. Risum N, Tayal B, Hansen TF, Bruun NE, Jensen MT, Lauridsen TK, et al. Identification of Typical Left Bundle Branch Block Contraction by Strain Echocardiography Is Additive to Electrocardiography in Prediction of Long-Term Outcome After Cardiac Resynchronization Therapy. *J Am Coll Cardiol.* 2015;66(6):631-41.
42. Saba S, Marek J, Schwartzman D, Jain S, Adelstein E, White P, et al. Echocardiography-guided left ventricular lead placement for cardiac resynchronization therapy: results of the Speckle Tracking Assisted Resynchronization Therapy for Electrode Region trial. *Circ Heart Fail.* 2013;6(3):427-34.
43. Khan FZ, Virdee MS, Palmer CR, Pugh PJ, O'Halloran D, Elisk M, et al. Targeted left ventricular lead placement to guide cardiac resynchronization therapy: the TARGET study: a randomized, controlled trial. *J Am Coll Cardiol.* 2012;59(17):1509-18.
44. Ypenburg C, Van De Veire N, Westenberg JJ, Bleeker GB, Marsan NA, Henneman MM, et al. Noninvasive imaging in cardiac resynchronization therapy--Part 2: Follow-up and optimization of settings. *Pacing Clin Electrophysiol.* 2008;31(12):1628-39.
45. Bank AJ, Burns KV, Gage RM, Vatterott DB, Adler SW, Sajady M, et al. Cardiac resynchronization therapy in the real world: comparison with the COMPANION study. *J Card Fail.* 2012;18(2):153-8.
46. Mullens W, Borowski AG, Curtin RJ, Thomas JD, Tang WH. Tissue Doppler imaging in the estimation of intracardiac filling pressure in decompensated patients with advanced systolic heart failure. *Circulation.* 2009;119(1):62-70.
47. Badano LP, Miglioranza MH, Edvardsen T, Colafranceschi AS, Muraru D, Bacal F, et al. European Association of Cardiovascular Imaging/ Cardiovascular Imaging Department of the Brazilian Society of Cardiology recommendations for the use of cardiac imaging to assess and follow patients after heart transplantation. *Eur Heart J Cardiovasc Imaging.* 2015;16(9):919-48.
48. Costanzo MR, Dipchand A, Starling R, Anderson A, Chan M, Desai S, et al. The International Society of Heart and Lung Transplantation Guidelines for the care of heart transplant recipients. *J Heart Lung Transplant.* 2010;29(8):914-56.
49. Dandel M, Hetzer R. Post-transplant surveillance for acute rejection and allograft vasculopathy by echocardiography: Usefulness of myocardial velocity and deformation imaging. *J Heart Lung Transplant.* 2017;36(2):117-31.
50. Pieper GM, Shah A, Harmann L, Cooley BC, Ionova IA and Migrino RQ. Speckle-tracking 2-dimensional strain echocardiography: a new noninvasive imaging tool to evaluate acute rejection in cardiac transplantation. *J Heart Lung Transplant.* 2010;29(9):1039-46.
51. Stampfli SF, Ozkartal T, Hagenbuch N, Bernhart S, Flammer AJ, Vecchiati A, et al. Pericardial effusion unrelated to surgery is a predictor of mortality in heart transplant patients. *Cardiol J.* 2018;25(6):714-21.
52. Bacal F, Moreira L, Souza G, Rodrigues AC, Fiorelli A, Stolf N, et al. Dobutamine stress echocardiography predicts cardiac events or death in asymptomatic patients long-term after heart transplantation: 4-year prospective evaluation. *J Heart Lung Transplant.* 2004;23(11):1238-44.
53. Derumeaux G, Redonnet M, Mouton-Schleifer D, Bessou JP, Cribier A, Saoudi N, et al. Dobutamine stress echocardiography in orthotopic heart transplant recipients. VACOMED Research Group. *J Am Coll Cardiol.* 1995;25(7):1665-72.
54. Spes CH, Klaus V, Mudra H, Schnaack SD, Tammen AR, Rieber J, et al. Diagnostic and prognostic value of serial dobutamine stress

Posicionamento

- echocardiography for noninvasive assessment of cardiac allograft vasculopathy: a comparison with coronary angiography and intravascular ultrasound. *Circulation*. 1999;100(5):509-15.
55. Sade LE, Eroglu S, Yuce D, Bircan A, Pirat B, Sezgin A, et al. Follow-up of heart transplant recipients with serial echocardiographic coronary flow reserve and dobutamine stress echocardiography to detect cardiac allograft vasculopathy. *J Am Soc Echocardiogr*. 2014;27(5):531-9.
 56. Hacker M, Hoyer HX, Uebles C, Ueberfuhr P, Foerster S, La Fougere C, et al. Quantitative assessment of cardiac allograft vasculopathy by real-time myocardial contrast echocardiography: a comparison with conventional echocardiographic analyses and [^{99m}Tc]-sestamibi SPECT. *Eur J Echocardiogr*. 2008;9(4):494-500.
 57. Rutz T, de Marchi SF, Roelli P, Gloekler S, Traupe T, Steck H, et al. Quantitative myocardial contrast echocardiography: a new method for the non-invasive detection of chronic heart transplant rejection. *Eur Heart J Cardiovasc Imaging*. 2013;14(12):1187-94.
 58. Tona F, Caforio AL, Montisci R, Gambino A, Angelini A, Ruscazio M, et al. Coronary flow velocity pattern and coronary flow reserve by contrast-enhanced transthoracic echocardiography predict long-term outcome in heart transplantation. *Circulation*. 2006;114(1 Suppl):I49-55.
 59. Tona F, Osto E, Tarantini G, Gambino A, Cavallin F, Feltrin G, et al. Coronary flow reserve by transthoracic echocardiography predicts epicardial intimal thickening in cardiac allograft vasculopathy. *Am J Transplant*. 2010;10(7):1668-76.
 60. Miller LW, Labovitz AJ, McBride LA, Pennington DG, Kanter K. Echocardiography-guided endomyocardial biopsy. A 5-year experience. *Circulation*. 1988;78(5 Pt 2):II99-102.
 61. Daher IN, Daigle TR, Bhatia N and Durand JB. The prevention of cardiovascular disease in cancer survivors. *Tex Heart Inst J*. 2012;39(2):190-8.
 62. Herrmann J, Lerman A, Sandhu NP, Villarraga HR, Mulvagh SL, Kohli M. Evaluation and management of patients with heart disease and cancer: cardio-oncology. *Mayo Clin Proc*. 2014;89(9):1287-306.
 63. Plana JC, Galderisi M, Barac A, Ewer MS, Ky B, Scherrer-Crosbie M, et al. Expert consensus for multimodality imaging evaluation of adult patients during and after cancer therapy: a report from the American Society of Echocardiography and the European Association of Cardiovascular Imaging. *Eur Heart J Cardiovasc Imaging*. 2014;15(10):1063-93.
 64. Armstrong GT, Plana JC, Zhang N, Srivastava D, Green DM, Ness KK, et al. Screening adult survivors of childhood cancer for cardiomyopathy: comparison of echocardiography and cardiac magnetic resonance imaging. *J Clin Oncol*. 2012;30(23):2876-84.
 65. Mor-Avi V, Lang RM. Is echocardiography reliable for monitoring the adverse cardiac effects of chemotherapy? *J Am Coll Cardiol*. 2013;61(1):85-7.
 66. Cardinale D, Colombo A, Lamantia G, Colombo N, Civelli M, De Giacomo G, et al. Anthracycline-induced cardiomyopathy: clinical relevance and response to pharmacologic therapy. *J Am Coll Cardiol*. 2010;55(3):213-20.
 67. Takigiku K, Takeuchi M, Izumi C, Yuda S, Sakata K, Ohte N, et al. Normal range of left ventricular 2-dimensional strain: Japanese Ultrasound Speckle Tracking of the Left Ventricle (JUSTICE) study. *Circ J*. 2012;76(11):2623-32.
 68. Pudil R, Horacek JM, Strasova A, Jebavy L, Vojacek J. Monitoring of the very early changes of left ventricular diastolic function in patients with acute leukemia treated with anthracyclines. *Exp Oncol*. 2008;30(2):160-2.
 69. Cardinale D, Sandri MT, Colombo A, Colombo N, Boeri M, Lamantia G, et al. Prognostic value of troponin I in cardiac risk stratification of cancer patients undergoing high-dose chemotherapy. *Circulation*. 2004;109(22):2749-54.
 70. Sawaya H, Sebag IA, Plana JC, Januzzi JL, Ky B, Tan TC, et al. Assessment of echocardiography and biomarkers for the extended prediction of cardiotoxicity in patients treated with anthracyclines, taxanes, and trastuzumab. *Circ Cardiovasc Imaging*. 2012;5(5):596-603.
 71. Curigliano G, Cardinale D, Suter T, Plataniotis G, de Azambuja E, Sandri MT, et al. Cardiovascular toxicity induced by chemotherapy, targeted agents and radiotherapy: ESMO Clinical Practice Guidelines. *Ann Oncol*. 2012;23(Suppl 7):vii155-66.
 72. Elliott PM, Anastakis A, Borger MA, Borggrefe M, Cecchi F, Charron P, et al. 2014 ESC Guidelines on diagnosis and management of hypertrophic cardiomyopathy: the Task Force for the Diagnosis and Management of Hypertrophic Cardiomyopathy of the European Society of Cardiology (ESC). *Eur Heart J*. 2014;35(39):2733-79.
 73. Maron MS, Maron BJ, Harrigan C, Buros J, Gibson CM, Olivetto I, et al. Hypertrophic cardiomyopathy phenotype revisited after 50 years with cardiovascular magnetic resonance. *J Am Coll Cardiol*. 2009;54(3):220-8.
 74. Spirito P, Bellone P, Harris KM, Bernabo P, Bruzzi P, Maron BJ. Magnitude of left ventricular hypertrophy and risk of sudden death in hypertrophic cardiomyopathy. *N Engl J Med*. 2000;342(24):1778-85.
 75. Gersh BJ, Maron BJ, Bonow RO, Dearani JA, Fifer MA, Link MS, et al. 2011 ACCF/AHA Guideline for the Diagnosis and Treatment of Hypertrophic Cardiomyopathy: a report of the American College of Cardiology Foundation/American Heart Association Task Force on Practice Guidelines. Developed in collaboration with the American Association for Thoracic Surgery, American Society of Echocardiography, American Society of Nuclear Cardiology, Heart Failure Society of America, Heart Rhythm Society, Society for Cardiovascular Angiography and Interventions, and Society of Thoracic Surgeons. *J Am Coll Cardiol*. 2011;58(25):e212-60.
 76. Biagini E, Spirito P, Rocchi G, Ferlito M, Rosmini S, Lai F, et al. Prognostic implications of the Doppler restrictive filling pattern in hypertrophic cardiomyopathy. *Am J Cardiol*. 2009;104(12):1727-31.
 77. Urbano-Moral JA, Rowin EJ, Maron MS, Crean A, Pandian NG. Investigation of global and regional myocardial mechanics with 3-dimensional speckle tracking echocardiography and relations to hypertrophy and fibrosis in hypertrophic cardiomyopathy. *Circ Cardiovasc Imaging*. 2014;7(1):11-9.
 78. Bharucha T, Lee KJ, Daubeney PE, Nugent AW, Turner C, Sholler GF, et al. Sudden death in childhood cardiomyopathy: results from a long-term national population-based study. *J Am Coll Cardiol*. 2015;65(21):2302-10.
 79. Risgaard B, Winkel BG, Jabbari R, Behr ER, Ingemann-Hansen O, Thomsen JL, et al. Burden of sudden cardiac death in persons aged 1 to 49 years: nationwide study in Denmark. *Circ Arrhythm Electrophysiol*. 2014;7(2):205-11.
 80. Maron BJ, Rowin EJ, Casey SA, Lesser JR, Garberich RF, McGriff DM, et al. Hypertrophic Cardiomyopathy in Children, Adolescents, and Young Adults Associated With Low Cardiovascular Mortality With Contemporary Management Strategies. *Circulation*. 2016;133(1):62-73.
 81. Elliott P, Andersson B, Arbustini E, Bilinska Z, Cecchi F, Charron P, et al. Classification of the cardiomyopathies: a position statement from the European Society Of Cardiology Working Group on Myocardial and Pericardial Diseases. *Eur Heart J*. 2008;29(2):270-6.
 82. Nihoyannopoulos P, Dawson D. Restrictive cardiomyopathies. *Eur J Echocardiogr*. 2009;10(8):iii23-33.
 83. Muchtar E, Blauwet LA, Gertz MA. Restrictive cardiomyopathy: genetics, pathogenesis, clinical manifestations, diagnosis, and therapy. *Circ Res*. 2017;121(7):819-37.
 84. Sun JP, Stewart WJ, Yang XS, Donnell RO, Leon AR, Felner JM, et al. Differentiation of hypertrophic cardiomyopathy and cardiac amyloidosis from other causes of ventricular wall thickening by two-dimensional strain imaging echocardiography. *Am J Cardiol*. 2009;103(3):411-5.
 85. Murtagh C, Laffin LJ, Patel KV, Patel AV, Bonham CA, Yu Z, et al. Improved detection of myocardial damage in sarcoidosis using longitudinal strain in patients with preserved left ventricular ejection fraction. *Echocardiography*. 2016;33(9):1344-52.
 86. Sen-Chowdhry S, Syrris P, Prasad SK, Hughes SE, Merrifield R, Ward D, et al. Left-dominant arrhythmogenic cardiomyopathy: an under-recognized clinical entity. *J Am Coll Cardiol*. 2008;52(25):2175-87.

87. Qasem M, Utomi V, George K, Somauroo J, Zaidi A, Forsythe L, et al. A meta-analysis for echocardiographic assessment of right ventricular structure and function in ARVC. *Echo Res Pract.* 2016;3(3):95–104.
88. Marcus FI, McKenna WJ, Sherrill D, Basso C, Bauce B, Bluemke DA, et al. Diagnosis of arrhythmogenic right ventricular cardiomyopathy/dysplasia:proposed modification of the Task Force Criteria. *Eur Heart J.* 2010;31(7):806-14.
89. Haugaa KH, Basso C, Badano LP, Bucciarelli-Ducci C, Cardim N, Gaemperli O, et al. Comprehensive multi-modality imaging approach in arrhythmogenic cardiomyopathy-an expert consensus document of the European Association of Cardiovascular Imaging. *Eur Heart J Cardiovasc Imaging.* 2017;18(3):237-53.
90. Maron BJ, Towbin JA, Thiene G, Antzelevitch C, Corrado D, Arnett D, et al. Contemporary definitions and classification of the cardiomyopathies:an American Heart Association Scientific Statement from the Council on Clinical Cardiology, Heart Failure and Transplantation Committee;Quality of Care and Outcomes Research and Functional Genomics and Translational Biology Interdisciplinary Working Groups;and Council on Epidemiology and Prevention. *Circulation.* 2006;113(14):1807-16.
91. Paterick TE, Umland MM, Jan MF, Ammar KA, Kramer C, Khandheria BK, et al. Left ventricular noncompaction:a 25-year odyssey. *J Am Soc Echocardiogr.* 2012;25(4):363-75.
92. Chebrolu LH, Mehta AM, Nanda NC. Noncompaction cardiomyopathy:The role of advanced multimodality imaging techniques in diagnosis and assessment. *Echocardiography.* 2017;34(2):279-89.
93. Rosa LV, Salemi VM, Alexandre LM, Mady C. Noncompaction cardiomyopathy:a current view. *Arq Bras Cardiol.* 2011;97(1):e13-9.
94. Gati S, Rajani R, Carr-White GS, Chambers JB. Adult left ventricular noncompaction:reappraisal of current diagnostic imaging modalities. *JACC Cardiovasc Imaging.* 2014;7(12):1266-75.
95. Marwick TH, Gillebert TC, Aurigemma G, Chirinos J, Derumeaux G, Galderisi M, et al. Recommendations on the Use of Echocardiography in Adult Hypertension:A Report from the European Association of Cardiovascular Imaging (EACVI) and the American Society of Echocardiography (ASE). *J Am Soc Echocardiogr.* 2015;28(7):727-54.
96. McMullen JR, Jennings GL. Differences between pathological and physiological cardiac hypertrophy:novel therapeutic strategies to treat heart failure. *Clin Exp Pharmacol Physiol.* 2007;34(4):255-62.
97. Devereux RB. Is the electrocardiogram still useful for detection of left ventricular hypertrophy? *Circulation.* 1990;81(3):1144-6.
98. Liebson PR, Grandits G, Prineas R, Dianzumba S, Flack JM, Cutler JA, et al. Echocardiographic correlates of left ventricular structure among 844 mildly hypertensive men and women in the Treatment of Mild Hypertension Study (TOMHS). *Circulation.* 1993;87(2):476-86.
99. Lang RM, Badano LP, Mor-Avi V, Afilalo J, Armstrong A, Ernande L, et al. Recommendations for cardiac chamber quantification by echocardiography in adults:an update from the American Society of Echocardiography and the European Association of Cardiovascular Imaging. *J Am Soc Echocardiogr.* 2015;28(1):1-39 e14.
100. Mancia G, Fagard R, Narkiewicz K, Redon J, Zanchetti A, Bohm M, et al. 2013 ESH/ESC Guidelines for the management of arterial hypertension:the Task Force for the management of arterial hypertension of the European Society of Hypertension (ESH) and of the European Society of Cardiology (ESC). *J Hypertens.* 2013;31(7):1281-357.
101. Kishi S, Teixeira-Tura G, Ning H, Venkatesh BA, Wu C, Almeida A, et al. Cumulative Blood Pressure in Early Adulthood and Cardiac Dysfunction in Middle Age:The CARDIA Study. *J Am Coll Cardiol.* 2015;65(25):2679-87.
102. Greenland P, Alpert JS, Beller GA, Benjamin EJ, Budoff MJ, Fayad ZA, et al. 2010 ACCF/AHA guideline for assessment of cardiovascular risk in asymptomatic adults:a report of the American College of Cardiology Foundation/American Heart Association Task Force on Practice Guidelines. *J Am Coll Cardiol.* 2010;56(25):e50-103.
103. Koren MJ, Devereux RB, Casale PN, Savage DD, Laragh JH. Relation of left ventricular mass and geometry to morbidity and mortality in uncomplicated essential hypertension. *Ann Intern Med.* 1991;114(5):345-52.
104. Verdecchia P, Carini G, Circo A, Dovellini E, Giovannini E, Lombardo M, et al. Left ventricular mass and cardiovascular morbidity in essential hypertension:the MAVI study. *J Am Coll Cardiol.* 2001;38(7):1829-35.
105. Hogg K, Swedberg K, McMurray J. Heart failure with preserved left ventricular systolic function;epidemiology, clinical characteristics, and prognosis. *J Am Coll Cardiol.* 2004;43(3):317-27.
106. Sharp AS, Tapp RJ, Thom SA, Francis DP, Hughes AD, Stanton AV, et al. Tissue Doppler E/E' ratio is a powerful predictor of primary cardiac events in a hypertensive population:an ASCOT substudy. *Eur Heart J.* 2010;31(6):747-52.
107. Galderisi M, Lomoriello VS, Santoro A, Esposito R, Olibet M, Raia R, et al. Differences of myocardial systolic deformation and correlates of diastolic function in competitive rowers and young hypertensives:a speckle-tracking echocardiography study. *J Am Soc Echocardiogr.* 2010;23(11):1190-8.
108. Saito M, Khan F, Stoklosa T, Iannaccone A, Negishi K, Marwick TH. Prognostic implications of LV strain risk score in asymptomatic patients with hypertensive heart disease. *JACC Cardiovasc Imaging.* 2016;9(8):911-21.
109. Pierdomenico SD, Lapenna D, Cuccurullo F. Regression of echocardiographic left ventricular hypertrophy after 2 years of therapy reduces cardiovascular risk in patients with essential hypertension. *Am J Hypertens.* 2008;21(4):464-70.
110. Wachtell K, Palmieri V, Olsen MH, Gerds E, Papademetriou V, Nieminen MS, et al. Change in systolic left ventricular performance after 3 years of antihypertensive treatment:the Losartan Intervention for Endpoint (LIFE) Study. *Circulation.* 2002;106(2):227-32.
111. Wachtell K, Bella JN, Rokkedal J, Palmieri V, Papademetriou V, Dahlof B, et al. Change in diastolic left ventricular filling after one year of antihypertensive treatment:The Losartan Intervention For Endpoint Reduction in Hypertension (LIFE) Study. *Circulation.* 2002;105(9):1071-6.
112. Palmieri V, Bella JN, Arnett DK, Roman MJ, Oberman A, Kitzman DW, et al. Aortic root dilatation at sinuses of valsalva and aortic regurgitation in hypertensive and normotensive subjects:The Hypertension Genetic Epidemiology Network Study. *Hypertension.* 2001;37(5):1229-35.
113. Teixeira-Tura G, Almeida AL, Choi EY, Gjesdal O, Jacobs DR Jr, Dietz HC, et al. Determinants of aortic root dilatation and reference values among young adults over a 20-year period:coronary artery risk development in young adults study. *Hypertension.* 2015;66(1):23-9.
114. Maron BJ, Epstein SE, Roberts WC. Causes of sudden death in competitive athletes. *J Am Coll Cardiol.* 1986;7(1):204-14.
115. Caselli S, Maron MS, Urbano-Moral JA, Pandian NG, Maron BJ, Pelliccia A. Differentiating left ventricular hypertrophy in athletes from that in patients with hypertrophic cardiomyopathy. *Am J Cardiol.* 2014;114(9):1383-9.
116. Caselli S, Montesanti D, Autore C, Di Paolo FM, Pisicchio C, Squeo MR, et al. Patterns of left ventricular longitudinal strain and strain rate in Olympic athletes. *J Am Soc Echocardiogr.* 2015;28(2):245-53.
117. Caselli S, Di Paolo FM, Pisicchio C, Pandian NG, Pelliccia A. Patterns of left ventricular diastolic function in Olympic athletes. *J Am Soc Echocardiogr.* 2015;28(2):236-44.
118. Maron BJ. Hypertrophic cardiomyopathy and other causes of sudden cardiac death in young competitive athletes, with considerations for preparticipation screening and criteria for disqualification. *Cardiol Clin.* 2007;25(3):399-414, vi.
119. Maron BJ, Thompson PD, Ackerman MJ, Balady G, Berger S, Cohen D, et al. Recommendations and considerations related to preparticipation screening for cardiovascular abnormalities in competitive athletes:2007 update:a scientific statement from the American Heart Association Council

Posicionamento

- on Nutrition, Physical Activity, and Metabolism: endorsed by the American College of Cardiology Foundation. *Circulation*. 2007;115(12):1643-455.
120. Galderisi M, Cardim N, D'Andrea A, Bruder O, Cosyns B, Davin L, et al. The multi-modality cardiac imaging approach to the Athlete's heart: an expert consensus of the European Association of Cardiovascular Imaging. *Eur Heart J Cardiovasc Imaging*. 2015;16(4):353.
 121. Etchells E, Bell C, Robb K. Does this patient have an abnormal systolic murmur? *JAMA*. 1997;277(7):564-71.
 122. Chizner MA. Cardiac auscultation: rediscovering the lost art. *Curr Probl Cardiol*. 2008;33(7):326-408.
 123. Cheitlin MD, Alpert JS, Armstrong WF, Aurigemma GP, Beller GA, Bierman FZ, et al. ACC/AHA Guidelines for the Clinical Application of Echocardiography. A report of the American College of Cardiology/American Heart Association Task Force on Practice Guidelines (Committee on Clinical Application of Echocardiography). Developed in collaboration with the American Society of Echocardiography. *Circulation*. 1997;95(6):1686-744.
 124. Shry EA, Smithers MA, Mascette AM. Auscultation versus echocardiography in a healthy population with precordial murmur. *Am J Cardiol*. 2001;87(12):1428-30.
 125. Tavel ME. Cardiac auscultation. A glorious past—but does it have a future? *Circulation*. 1996;93(6):1250-3.
 126. Siqueira VN, Mancuso FJ, Campos O, De Paola AA, Carvalho AC, Moises VA. Training program for cardiology residents to perform focused cardiac ultrasound examination with portable device. *Echocardiography*. 2015;32(10):1455-62.
 127. Nishimura RA, Otto CM, Bonow RO, Carabello BA, Erwin JP, 3rd, Guyton RA, et al. 2014 AHA/ACC guideline for the management of patients with valvular heart disease: a report of the American College of Cardiology/American Heart Association Task Force on Practice Guidelines. *J Thorac Cardiovasc Surg*. 2014;148(1):e1-132.
 128. Nishimura RA, Otto CM, Bonow RO, Carabello BA, Erwin JP, 3rd, Fleisher LA, et al. 2017 AHA/ACC Focused Update of the 2014 AHA/ACC Guideline for the Management of Patients With Valvular Heart Disease: A Report of the American College of Cardiology/American Heart Association Task Force on Clinical Practice Guidelines. *J Am Coll Cardiol*. 2017;70(2):252-89.
 129. Harb SC, Griffin BP. Mitral valve disease: a comprehensive review. *Curr Cardiol Rep*. 2017;19(8):73.
 130. Tsang W, Lang RM. Three-dimensional echocardiography is essential for intraoperative assessment of mitral regurgitation. *Circulation*. 2013;128(6):643-52;discussion 52.
 131. Galli E, Lancellotti P, Sengupta PP, Donal E. LV mechanics in mitral and aortic valve diseases: value of functional assessment beyond ejection fraction. *JACC Cardiovasc Imaging*. 2014;7(11):1151-66.
 132. Buck T, Plicht B. Real-Time three-dimensional echocardiographic assessment of severity of mitral regurgitation using proximal isovelocity surface area and vena contracta area method. Lessons we learned and clinical implications. *Curr Cardiovasc Imaging Rep*. 2015;8(10):38.
 133. Zoghbi WA, Adams D, Bonow RO, Enriquez-Sarano M, Foster E, Grayburn PA, et al. Recommendations for noninvasive evaluation of native valvular regurgitation: a report from the American Society of Echocardiography developed in collaboration with the society for cardiovascular magnetic resonance. *J Am Soc Echocardiogr*. 2017;30(4):303-71.
 134. Heo R, Son JW, B OH, Chang HJ, Kim YJ, Datta S, et al. Clinical implications of three-dimensional real-time color doppler transthoracic echocardiography in quantifying mitral regurgitation: a comparison with conventional two-dimensional methods. *J Am Soc Echocardiogr*. 2017;30(4):393-403 e7.
 135. Casas-Rojo E, Fernandez-Golfín C, Moya-Mur JL, Gonzalez-Gomez A, Garcia-Martin A, Moran-Fernandez L, et al. Area strain from 3D speckle-tracking echocardiography as an independent predictor of early symptoms or ventricular dysfunction in asymptomatic severe mitral regurgitation with preserved ejection fraction. *Int J Cardiovasc Imaging*. 2016;32(8):1189-98.
 136. Witkowski TG, Thomas JD, Debonnaire PJ, Delgado V, Hoke U, Ewe SH, et al. Global longitudinal strain predicts left ventricular dysfunction after mitral valve repair. *Eur Heart J Cardiovasc Imaging*. 2013;14(1):69-76.
 137. Reyes VP, Raju BS, Wynne J, Stephenson LW, Raju R, Fromm BS, et al. Percutaneous balloon valvuloplasty compared with open surgical commissurotomy for mitral stenosis. *N Engl J Med*. 1994;331(15):961-7.
 138. Nishimura RA, Otto CM, Bonow RO, Carabello BA, Erwin JP, 3rd, Guyton RA, et al. 2014 AHA/ACC Guideline for the Management of Patients With Valvular Heart Disease: a report of the American College of Cardiology/American Heart Association Task Force on Practice Guidelines. *Circulation*. 2014;129(23):e521-643.
 139. Nishimura RA, Otto CM, Bonow RO, Carabello BA, Erwin JP, 3rd, Fleisher LA, et al. 2017 AHA/ACC Focused Update of the 2014 AHA/ACC Guideline for the Management of Patients With Valvular Heart Disease: A Report of the American College of Cardiology/American Heart Association Task Force on Clinical Practice Guidelines. *Circulation*. 2017;135(25):e1159-e95.
 140. Evaluation of left ventricular structure and function. *Arq Bras Cardiol*. 2009;93(6 Suppl 3):e265-73.
 141. Tarasoutchi F, Montera MW, Grinberg M, Pineiro DJ, Sanchez CR, Bacelar AC, et al. Brazilian Guidelines for Valve Disease - SBC 2011 / I Guideline Inter-American Valve Disease - 2011 SIAC. *Arq Bras Cardiol*. 2011;97(5 Suppl 1):1-67.
 142. Karamnov S, Burbano-Vera N, Huang CC, Fox JA, Shernan SK. Echocardiographic assessment of mitral stenosis orifice area: a comparison of a novel three-dimensional method versus conventional techniques. *Anesth Analg*. 2017;125(3):774-80.
 143. Esteves WAM, Lodi-Junqueira L, Soares JR, Sant'Anna Athayde GR, Goebel GA, Carvalho LA, et al. Impact of percutaneous mitral valvuloplasty on left ventricular function in patients with mitral stenosis assessed by 3D echocardiography. *Int J Cardiol*. 2017 Dec;248:280-5.
 144. Lancellotti P, Pellikka PA, Budts W, Chaudhry FA, Donal E, Dulgheru R, et al. The Clinical Use of Stress Echocardiography in Non-Ischaemic Heart Disease: Recommendations from the European Association of Cardiovascular Imaging and the American Society of Echocardiography. *J Am Soc Echocardiogr*. 2017;30(2):101-38.
 145. Reis G, Motta MS, Barbosa MM, Esteves WA, Souza SF, Bocchi EA. Dobutamine stress echocardiography for noninvasive assessment and risk stratification of patients with rheumatic mitral stenosis. *J Am Coll Cardiol*. 2004;43(3):393-401.
 146. Baumgartner H, Falk V, Bax JJ, De Bonis M, Hamm C, Holm PJ, et al. 2017 ESC/EACTS Guidelines for the management of valvular heart disease: The Task Force for the Management of Valvular Heart Disease of the European Society of Cardiology (ESC) and the European Association for Cardio-Thoracic Surgery (EACTS). *Eur Heart J*. 2017;38(36):2739-91.
 147. Baumgartner H, Hung J, Bermejo J, Chambers JB, Edvardsen T, Goldstein S, et al. Recommendations on the Echocardiographic Assessment of Aortic Valve Stenosis: A Focused Update from the European Association of Cardiovascular Imaging and the American Society of Echocardiography. *J Am Soc Echocardiogr*. 2017;30(4):372-92.
 148. Doherty JU, Kort S, Mehran R, Schoenhagen P, Soman P. ACC/AATS/AHA/ASE/ASNC/HRS/SCAI/SCCT/SCMR/STS 2017 Appropriate Use Criteria for Multimodality Imaging in Valvular Heart Disease: A Report of the American College of Cardiology Appropriate Use Criteria Task Force, American Association for Thoracic Surgery, American Heart Association, American Society of Echocardiography, American Society of Nuclear Cardiology, Heart Rhythm Society, Society for Cardiovascular Angiography and Interventions, Society of Cardiovascular Computed Tomography, Society for Cardiovascular Magnetic Resonance, and Society of Thoracic Surgeons. *J Am Coll Cardiol*. 2017;70(13):1647-72.

149. Nishimura RA, Otto CM, Bonow RO, Carabello BA, Erwin JP, 3rd, Guyton RA, et al. 2014 AHA/ACC guideline for the management of patients with valvular heart disease: executive summary: a report of the American College of Cardiology/American Heart Association Task Force on Practice Guidelines. *J Am Coll Cardiol*. 2014;63(22):2438-88.
150. Clavel MA, Burwash IG, Pibarot P. Cardiac Imaging for Assessing Low-Gradient Severe Aortic Stenosis. *JACC Cardiovasc Imaging*. 2017;10(2):185-202.
151. Rosenhek R, Binder T, Porenta G, Lang I, Christ G, Schemper M, et al. Predictors of outcome in severe, asymptomatic aortic stenosis. *N Engl J Med*. 2000;343(9):611-7.
152. Rosenhek R, Zilberszac R, Schemper M, Czerny M, Mundigler G, Graf S, et al. Natural history of very severe aortic stenosis. *Circulation*. 2010;121(1):151-6.
153. Stojnic BB, Brecker SJ, Xiao HB, Helmy SM, Mbaissouroum M and Gibson DG. Left ventricular filling characteristics in pulmonary hypertension: a new mode of ventricular interaction. *Br Heart J*. 1992;68(1):16-20.
154. Goldstein SA, Evangelista A, Abbara S, Arai A, Asch FM, Badano LP, et al. Multimodality imaging of diseases of the thoracic aorta in adults: from the American Society of Echocardiography and the European Association of Cardiovascular Imaging; endorsed by the Society of Cardiovascular Computed Tomography and Society for Cardiovascular Magnetic Resonance. *J Am Soc Echocardiogr*. 2015;28(2):119-82.
155. Iung B, Baron G, Butchart EG, Delahaye F, Gohlke-Barwolf C, Levang OW, et al. A prospective survey of patients with valvular heart disease in Europe: The Euro Heart Survey on Valvular Heart Disease. *Eur Heart J*. 2003;24(13):1231-43.
156. Unger P, Clavel MA, Lindman BR, Mathieu P, Pibarot P. Pathophysiology and management of multivalvular disease. *Nat Rev Cardiol*. 2016;13(7):429-40.
157. Unger P, Dedobbeleer C, Van Camp G, Plein D, Cosyns B, Lancellotti P. Mitral regurgitation in patients with aortic stenosis undergoing valve replacement. *Heart*. 2010;96(1):9-14.
158. Nombela-Franco L, Ribeiro HB, Urena M, Allende R, Amat-Santos I, DeLarochelliere R, et al. Significant mitral regurgitation left untreated at the time of aortic valve replacement: a comprehensive review of a frequent entity in the transcatheter aortic valve replacement era. *J Am Coll Cardiol*. 2014;63(24):2643-58.
159. Vahanian A, Alfieri O, Andreotti F, Antunes MJ, Baron-Esquivias C, Baumgartner H, et al. Guidelines on the management of valvular heart disease (version 2012): the Joint Task Force on the Management of Valvular Heart Disease of the European Society of Cardiology (ESC) and the European Association for Cardio-Thoracic Surgery (EACTS). *Eur J Cardiothorac Surg*. 2012;42(4):S1-44.
160. Lang RM, Badano LP, Tsang W, Adams DH, Agricola E, Buck T, et al. EAE/ASE recommendations for image acquisition and display using three-dimensional echocardiography. *Eur Heart J Cardiovasc Imaging*. 2012;13(1):1-46.
161. Olmos C, Vilacosta I, Fernandez-Perez C, Bernal JL, Ferrera C, Garcia-Arribas D, et al. The evolving nature of infective endocarditis in Spain: a population-based study (2003 to 2014). *J Am Coll Cardiol*. 2017;70(22):2795-804.
162. Rahimtoola SH. The problem of valve prosthesis-patient mismatch. *Circulation*. 1978;58(1):20-4.
163. Yoganathan AP, Raghav V. fluid dynamics of prosthetic valves. In: Elsevier, (ed.). *Intraoperative and Interventional Echocardiography*. 2017.
164. Nunes MC, Gelape CL, Ferrari TC. Profile of infective endocarditis at a tertiary care center in Brazil during a seven-year period: prognostic factors and in-hospital outcome. *Int J Infect Dis*. 2010;14(5):e394-8.
165. Cheitlin MD, Armstrong WF, Aurigemma GP, Beller GA, Bierman FZ, Davis JL, et al. ACC/AHA/ASE 2003 Guideline Update for the Clinical Application of Echocardiography: summary article. A report of the American College of Cardiology/American Heart Association Task Force on Practice Guidelines (ACC/AHA/ASE Committee to Update the 1997 Guidelines for the Clinical Application of Echocardiography). *J Am Soc Echocardiogr*. 2003;16(10):1091-110.
166. Horstkotte D, Follath F, Gutschik E, Lengyel M, Oto A, Pavie A, et al. [Guidelines on prevention, diagnosis and treatment of infective endocarditis. Executive summary]. *Rev Esp Cardiol*. 2004;57(10):952-62.
167. Horstkotte D, Follath F, Gutschik E, Lengyel M, Oto A, Pavie A, et al. Guidelines on prevention, diagnosis and treatment of infective endocarditis executive summary; the task force on infective endocarditis of the European society of cardiology. *Eur Heart J*. 2004;25(3):267-76.
168. Bonow RO, Carabello BA, Chatterjee K, de Leon AC, Jr., Faxon DP, Freed MD, et al. 2008 focused update incorporated into the ACC/AHA 2006 guidelines for the management of patients with valvular heart disease: a report of the American College of Cardiology/American Heart Association Task Force on Practice Guidelines (Writing Committee to revise the 1998 guidelines for the management of patients with valvular heart disease). Endorsed by the Society of Cardiovascular Anesthesiologists, Society for Cardiovascular Angiography and Interventions, and Society of Thoracic Surgeons. *J Am Coll Cardiol*. 2008;52(13):e1-142.
169. Habib G, Lancellotti P, Antunes MJ, Bongiorni MG, Casalta JP, Del Zotti F, et al. 2015 ESC Guidelines for the management of infective endocarditis: The Task Force for the Management of Infective Endocarditis of the European Society of Cardiology (ESC). Endorsed by: European Association for Cardio-Thoracic Surgery (EACTS), the European Association of Nuclear Medicine (EANM). *Eur Heart J*. 2015;36(44):3075-128.
170. Galie N, Humbert M, Vachiery JL, Gibbs S, Lang I, Torbicki A, et al. 2015 ESC/ERS Guidelines for the diagnosis and treatment of pulmonary hypertension: The Joint Task Force for the Diagnosis and Treatment of Pulmonary Hypertension of the European Society of Cardiology (ESC) and the European Respiratory Society (ERS); Endorsed by: Association for European Paediatric and Congenital Cardiology (AEPC), International Society for Heart and Lung Transplantation (ISHLT). *Eur Heart J*. 2016;37(1):67-119.
171. Fisher MR, Forfia PR, Chamera E, Hosten-Harris T, Champion HC, Girgis RE, et al. Accuracy of Doppler echocardiography in the hemodynamic assessment of pulmonary hypertension. *Am J Respir Crit Care Med*. 2009;179(7):615-21.
172. Bossone E, D'Andrea A, D'Alto M, Citro R, Argiento P, Ferrara F, et al. Echocardiography in pulmonary arterial hypertension: from diagnosis to prognosis. *J Am Soc Echocardiogr*. 2013;26(1):1-14.
173. Lee SE, An HY, Im JH, Sung JM, Cho IJ, Shim CY, et al. Screening of Mechanical Complications of Dilated Pulmonary Artery Related to the Risk for Sudden Cardiac Death in Patients with Pulmonary Arterial Hypertension by Transthoracic Echocardiography. *J Am Soc Echocardiogr*. 2016;29(6):561-6.
174. Konstantinides SV. 2014 ESC Guidelines on the diagnosis and management of acute pulmonary embolism. *Eur Heart J*. 2014;35(45):3145-6.
175. Task Force M, Montalescot G, Sechtem U, Achenbach S, Andreotti F, Arden C, et al. 2013 ESC guidelines on the management of stable coronary artery disease: the Task Force on the management of stable coronary artery disease of the European Society of Cardiology. *Eur Heart J*. 2013;34(38):2949-3003.
176. Roffi M, Patrono C, Collet JP, Mueller C, Valgimigli M, Andreotti F, et al. 2015 ESC Guidelines for the management of acute coronary syndromes in patients presenting without persistent ST-segment elevation: Task Force for the Management of Acute Coronary Syndromes in Patients Presenting without Persistent ST-Segment Elevation of the European Society of Cardiology (ESC). *Eur Heart J*. 2016;37(3):267-315.
177. Ibanez B, James S, Agewall S, Antunes MJ, Bucciarelli-Ducci C, Bueno H, et al. 2017 ESC Guidelines for the management of acute myocardial infarction in patients presenting with ST-segment elevation. *Rev Esp Cardiol (Engl Ed)*. 2017;70(12):1082.

Posicionamento

178. Douglas PS, Khandheria B, Stainback RF, Weissman NJ, Brindis RG, Patel MR, et al. ACCF/AHA/ACEP/ASNC/SCAI/SCCT/SCMR 2007 appropriateness criteria for transthoracic and transesophageal echocardiography: a report of the American College of Cardiology Foundation Quality Strategic Directions Committee Appropriateness Criteria Working Group, American Society of Echocardiography, American College of Emergency Physicians, American Society of Nuclear Cardiology, Society for Cardiovascular Angiography and Interventions, Society of Cardiovascular Computed Tomography, and the Society for Cardiovascular Magnetic Resonance endorsed by the American College of Chest Physicians and the Society of Critical Care Medicine. *J Am Coll Cardiol*. 2007;50(2):187-204.
179. Sicari R, Nihoyannopoulos P, Evangelista A, Kasprzak J, Lancellotti P, Poldermans D, et al. Stress Echocardiography Expert Consensus Statement-Executive Summary: European Association of Echocardiography (EAE) (a registered branch of the ESC). *Eur Heart J*. 2009;30(3):278-89.
180. Lancellotti P, Price S, Edvardsen T, Cosyns B, Neskovic AN, Dulgheru R, et al. The use of echocardiography in acute cardiovascular care: recommendations of the European Association of Cardiovascular Imaging and the Acute Cardiovascular Care Association. *Eur Heart J Acute Cardiovasc Care*. 2015;4(1):3-5.
181. Thygesen K, Alpert JS, Jaffe AS, Simoons ML, Chaitman BR, White HD, et al. Third universal definition of myocardial infarction. *Eur Heart J*. 2012;33(20):2551-67.
182. Zamorano J, Bax J, Knuuti J, Sechtem U, Lancellotti P, Badano L. The ESC textbook of cardiovascular imaging. second ed.: Oxford University Press, 2015.
183. Liou K, Negishi K, Ho S, Russell EA, Cranney G, Ooi SY. Detection of Obstructive Coronary Artery Disease Using Peak Systolic Global Longitudinal Strain Derived by Two-Dimensional Speckle-Tracking: A Systematic Review and Meta-Analysis. *J Am Soc Echocardiogr*. 2016;29(8):724-35 e4.
184. American College of Cardiology Foundation Appropriate Use Criteria Task Force, American Society of Echocardiography, American Heart Association, American Society of Nuclear Cardiology, Heart Failure Society of America, Heart Rhythm Society, Society for Cardiovascular Angiography and Interventions, Society of Critical Care Medicine, Society of Cardiovascular Computed Tomography, Society for Cardiovascular Magnetic Resonance American College of Chest Physicians. *J Am Soc Echocardiogr*. 2011;24(3):229-67.
185. Porter TR, Abdelmoneim S, Belcik JT, McCulloch ML, Mulvagh SL, Olson JJ, et al. Guidelines for the cardiac sonographer in the performance of contrast echocardiography: a focused update from the American Society of Echocardiography. *J Am Soc Echocardiogr*. 2014;27(8):797-810.
186. Wolk MJ, Bailey SR, Doherty JU, Douglas PS, Hendel RC, Kramer CM, et al. ACCF/AHA/ASE/ASNC/HFSA/HRS/SCAI/SCCT/SCMR/STS 2013 multimodality appropriate use criteria for the detection and risk assessment of stable ischemic heart disease: a report of the American College of Cardiology Foundation Appropriate Use Criteria Task Force, American Heart Association, American Society of Echocardiography, American Society of Nuclear Cardiology, Heart Failure Society of America, Heart Rhythm Society, Society for Cardiovascular Angiography and Interventions, Society of Cardiovascular Computed Tomography, Society for Cardiovascular Magnetic Resonance, and Society of Thoracic Surgeons. *J Am Coll Cardiol*. 2014;63(4):380-406.
187. Romano MMD, Branco M, Turin Moreira H, Schmidt A, Kisslo J, Maciel BC. Appropriate use of echocardiography and relation to clinical decision making in both inpatients and outpatients in a developing country. *Echocardiography*. 2018;35(1):9-16.
188. Cesar LA, Ferreira JF, Armaganijan D, Gowdak LH, Mansur AP, Bodanese LC, et al. Guideline for stable coronary artery disease. *Arq Bras Cardiol*. 2014;103(2 Suppl 2):1-56.
189. Sicari R. Perioperative risk stratification in non cardiac surgery: role of pharmacological stress echocardiography. *Cardiovasc Ultrasound*. 2004 May;2:4
190. Lonnebakkken MT, Bleie O, Strand E, Staal EM, Nygard OK, Gerds E. Myocardial contrast echocardiography in assessment of stable coronary artery disease at intermediate dobutamine-induced stress level. *Echocardiography*. 2009;26(1):52-60.
191. Mulvagh SL, Rakowski H, Vannan MA, Abdelmoneim SS, Becher H, Bierig SM, et al. American Society of Echocardiography Consensus Statement on the Clinical Applications of Ultrasonic Contrast Agents in Echocardiography. *J Am Soc Echocardiogr*. 2008;21(11):1179-201;quiz 281.
192. Gibson PH, Becher H, Choy JB. The current state of myocardial contrast echocardiography: what can we read between the lines? *Eur Heart J Cardiovasc Imaging*. 2014;15(3):351.
193. Gaibazzi N, Reverberi C, Lorenzoni V, Molinaro S, Porter TR. Prognostic value of high-dose dipyridamole stress myocardial contrast perfusion echocardiography. *Circulation*. 2012;126(10):1217-24.
194. Gaibazzi N, Silva L, Reverberi C. Safety and positive predictive value of high-dose dipyridamole stress-echocardiography with or without contrast flash-replenishment perfusion imaging in patients with suspected or known coronary artery disease. *Int J Cardiol*. 2012;154(3):382-3.
195. Senior R, Moreo A, Gaibazzi N, Agati L, Tiemann K, Shivalkar B, et al. Comparison of sulfur hexafluoride microbubble (SonoVue)-enhanced myocardial contrast echocardiography with gated single-photon emission computed tomography for detection of significant coronary artery disease: a large European multicenter study. *J Am Coll Cardiol*. 2013;62(15):1353-61.
196. Fukuda S, Hozumi T, Muro T, Watanabe H, Hyodo E, Yoshiyama M, et al. Quantitative intravenous myocardial contrast echocardiography predicts recovery of left ventricular function after revascularization in chronic coronary artery disease. *Echocardiography*. 2004;21(2):119-24.
197. Grysiwicz RA, Thomas K, Pandey DK. Epidemiology of ischemic and hemorrhagic stroke: incidence, prevalence, mortality, and risk factors. *Neurol Clin*. 2008;26(4):871-95, vii.
198. Mansur AP, do Souza MF, Favarato D, Avakian SD, César LA, Aldrigui JM, et al. Stroke and ischemic heart disease mortality trends in Brazil from 1979 to 1996. *Neuroepidemiology*. 2003;22(3):179-83.
199. Garritano CR, Luz PM, Pires ML, Barbosa MT, Batista KM. Analysis of the mortality trend due to cerebrovascular accident in Brazil in the XXI century. *Arq Bras Cardiol*. 2012;98(6):519-27.
200. Lavados PM, Hennis AJ, Fernandes JG, Medina MT, Legetic B, Hoppe A, et al. Stroke epidemiology, prevention, and management strategies at a regional level: Latin America and the Caribbean. *Lancet Neurol*. 2007;6(4):362-72.
201. Strandberg M, Marttila RJ, Helenius H, Hartiala J. Transoesophageal echocardiography in selecting patients for anticoagulation after ischaemic stroke or transient ischaemic attack. *J Neurol Neurosurg Psychiatry*. 2002;73(1):29-33.
202. Petty GW, Brown RD, Jr., Whisnant JP, Sicks JD, O'Fallon WM, Wiebers DO. Ischemic stroke subtypes: a population-based study of incidence and risk factors. *Stroke*. 1999;30(12):2513-6.
203. Kolominsky-Rabas PL, Weber M, Gefeller O, Neundorfer B, Heuschmann PU. Epidemiology of ischemic stroke subtypes according to TOAST criteria: incidence, recurrence, and long-term survival in ischemic stroke subtypes: a population-based study. *Stroke*. 2001;32(12):2735-40.
204. Kim JT, Yoo SH, Kwon JH, Kwon SU, Kim JS. Subtyping of ischemic stroke based on vascular imaging: analysis of 1,167 acute, consecutive patients. *J Clin Neurol*. 2006;2(4):225-30.
205. Adams Jr HP, Bendixen BH. Low- versus high-dose aspirin in prevention of ischemic stroke. *Clin Neuropharmacol*. 1993;16(6):485-500.

206. Witt BJ, Brown Jr RD, Jacobsen SJ, Weston SA, Ballman KV, Meverden RA, et al. Ischemic stroke after heart failure: a community-based study. *Am Heart J*. 2006;152(1):102-9.
207. Wang Y, Lichtman JH, Dharmarajan K, Masoudi FA, Ross JS, Dodson JA, et al. National trends in stroke after acute myocardial infarction among Medicare patients in the United States: 1999 to 2010. *Am Heart J*. 2015;169(1):78-85 e4.
208. Cannegieter SC, Rosendaal FR, Briet E. Thromboembolic and bleeding complications in patients with mechanical heart valve prostheses. *Circulation*. 1994;89(2):635-41.
209. Garcia-Cabrera E, Fernandez-Hidalgo N, Almirante B, Ivanova-Georgieva R, Noureddine M, Plata A, et al. Neurological complications of infective endocarditis: risk factors, outcome, and impact of cardiac surgery: a multicenter observational study. *Circulation*. 2013;127(23):2272-84.
210. Amarenco P, Cohen A, Hommel M, Moulin T, Leys D, et al; French Study of Aortic Plaques in Stroke Group. Atherosclerotic disease of the aortic arch as a risk factor for recurrent ischemic stroke. *N Engl J Med*. 1996;334(19):1216-21.
211. Handke M, Harloff A, Olschewski M, Hetzel A, Geibel A. Patent foramen ovale and cryptogenic stroke in older patients. *N Engl J Med*. 2007;357(22):2262-8.
212. Homma S, Sacco RL, Di Tullio MR, Sciacca RR, Mohr JP; Investigators PFOiCSS. Effect of medical treatment in stroke patients with patent foramen ovale: patent foramen ovale in Cryptogenic Stroke Study. *Circulation*. 2002;105(22):2625-31.
213. Ferro JM. Cardioembolic stroke: an update. *Lancet Neurol*. 2003;2(3):177-88.
214. January CT, Wann LS, Alpert JS, Calkins H, Cigarroa JE, Cleveland Jr JC, et al. 2014 AHA/ACC/HRS guideline for the management of patients with atrial fibrillation: executive summary: a report of the American College of Cardiology/American Heart Association Task Force on practice guidelines and the Heart Rhythm Society. *Circulation*. 2014;130(23):2071-104.
215. Chugh SS, Roth GA, Gillum RF, Mensah GA. Global burden of atrial fibrillation in developed and developing nations. *Glob Heart*. 2014;9(1):113-9.
216. Colilla S, Crow A, Petkun W, Singer DE, Simon T, Liu X. Estimates of current and future incidence and prevalence of atrial fibrillation in the U.S. adult population. *Am J Cardiol*. 2013;112(8):1142-7.
217. Zoni-Berisso M, Lercari F, Carazza T, Domenicucci S. Epidemiology of atrial fibrillation: European perspective. *Clin Epidemiol*. 2014 Jun;6:213-20.
218. Lloyd-Jones DM, Wang TJ, Leip EP, Larson MG, Levy D, Vasan RS, et al. Lifetime risk for development of atrial fibrillation: the Framingham Heart Study. *Circulation*. 2004;110(9):1042-6.
219. Magalhaes LP, Figueiredo MJO, Cintra FD, Saad EB, Kuniyoshi RR, Menezes Lorga Filho A, et al. Executive Summary of the II Brazilian Guidelines for Atrial Fibrillation. *Arq Bras Cardiol*. 2016;107(6):501-8.
220. Kirchhof P, Benussi S, Kotecha D, Ahlsson A, Atar D, Casadei B, et al. 2016 ESC Guidelines for the management of atrial fibrillation developed in collaboration with EACTS. *Eur Heart J*. 2016;37(38):2893-962.
221. Donal E, Lip GY, Galderisi M, Goette A, Shah D, Marwan M, et al. EACVI/EHRA Expert Consensus Document on the role of multi-modality imaging for the evaluation of patients with atrial fibrillation. *Eur Heart J Cardiovasc Imaging*. 2016;17(4):355-83.
222. Donal E, Colette E, Hubert A. Could transthoracic echocardiography results be convincing enough to impact the management of atrial fibrillation? *Echocardiography*. 2016;33(5):672-3.
223. Maybrook RJ, Afzal MR, Parashar S, Deibert B, Chivington M, Walker JY, et al. Intrinsic and extrinsic cardiac pseudotumors: echocardiographic evaluation and review of the literature. *Echocardiography*. 2016;33(1):117-32.
224. Travis WD, Brambilla E, Nicholson AG, Yatabe Y, Austin JHM, Beasley MB, et al. The 2015 World Health Organization Classification of Lung Tumors: Impact of Genetic, Clinical and Radiologic Advances Since the 2004 Classification. *J Thorac Oncol*. 2015;10(9):1243-60.
225. Butany J, Leong SW, Carmichael K, Komeda M. A 30-year analysis of cardiac neoplasms at autopsy. *Can J Cardiol*. 2005;21(8):675-80.
226. Maleszewski JJ, Anavekar NS, Moynihan TJ, Klarich KW. Pathology, imaging, and treatment of cardiac tumours. *Nat Rev Cardiol*. 2017;14(9):536-49.
227. Mankad R, Herrmann J. Cardiac tumors: echo assessment. *Echo Res Pract*. 2016;3(4):R65-77.
228. Zaragoza-Macias E, Chen MA, Gill EA. Real time three-dimensional echocardiography evaluation of intracardiac masses. *Echocardiography*. 2012;29(2):207-19.
229. Dujardin KS, Click RL, Oh JK. The role of intraoperative transesophageal echocardiography in patients undergoing cardiac mass removal. *J Am Soc Echocardiogr*. 2000;13(12):1080-3.
230. Lepper W, Shivalkar B, Rinkevich D, Belcik T, Wei K. Assessment of the vascularity of a left ventricular mass using myocardial contrast echocardiography. *J Am Soc Echocardiogr*. 2002;15(11):1419-22.
231. Douglas PS, Khandheria B, Stainback RF, Weissman NJ, Brindis RG, Patel MR, et al. ACCF/AHA/ACEP/ASNC/SCAI/SCCT/SCMR 2007 appropriateness criteria for transthoracic and transesophageal echocardiography: a report of the American College of Cardiology Foundation Quality Strategic Directions Committee Appropriateness Criteria Working Group, American Society of Echocardiography, American College of Emergency Physicians, American Society of Nuclear Cardiology, Society for Cardiovascular Angiography and Interventions, Society of Cardiovascular Computed Tomography, and the Society for Cardiovascular Magnetic Resonance endorsed by the American College of Chest Physicians and the Society of Critical Care Medicine. *J Am Coll Cardiol*. 2007;50(2):187-204.
232. Steeds RP, Garbi M, Cardim N, Kasprzak JD, Sade E, Nihoyannopoulos P, et al. EACVI appropriateness criteria for the use of transthoracic echocardiography in adults: a report of literature and current practice review. *Eur Heart J Cardiovasc Imaging*. 2017;18(11):1191-204.
233. Adler Y, Charron P. The 2015 ESC Guidelines on the diagnosis and management of pericardial diseases. *Eur Heart J*. 2015;36(42):2873-4.
234. Silvestry FE, Kerber RE, Brook MM, Carroll JD, Eberman KM, Goldstein SA, et al. Echocardiography-guided interventions. *J Am Soc Echocardiogr*. 2009;22(3):213-31; quiz 316-7.
235. Barberato SH. Ecocardiografia em condições clínicas especiais: doenças sistêmicas, no idoso, na gestante e no atleta. In: Moreira MCV, Montenegro ST, Paola AAV, (eds.). Livro-texto da Sociedade Brasileira de Cardiologia. 2a ed. São Paulo: Manole; 2015. p.1699-1703
236. Pecoits-Filho R, Barberato SH. Echocardiography in chronic kidney disease: diagnostic and prognostic implications. *Nephron Clin Pract*. 2010;114(4):c242-7.
237. Pecoits-Filho R, Buchares S, Barberato SH. Diastolic heart failure in dialysis patients: mechanisms, diagnostic approach, and treatment. *Semin Dial*. 2012;25(1):35-41.
238. Barberato SH, Buchares SG, Sousa AM, Costantini CO, Costantini CR, Pecoits-Filho R. Prevalence and prognostic impact of diastolic dysfunction in patients with chronic kidney disease on hemodialysis. *Arq Bras Cardiol*. 2010;94(4):457-62.
239. K/DOQI Workgroup. K/DOQI clinical practice guidelines for cardiovascular disease in dialysis patients. *Am J Kidney Dis*. 2005;45(4 Suppl 3):S1-153.
240. Habib G, Bucciarelli-Ducci C, Caforio ALP, Cardim N, Charron P, Cosyns B, et al. Multimodality Imaging in Restrictive Cardiomyopathies: An EACVI expert consensus document in collaboration with the "Working

Posicionamento

- Group on myocardial and pericardial diseases" of the European Society of Cardiology Endorsed by The Indian Academy of Echocardiography. *Eur Heart J Cardiovasc Imaging*. 2017;18(10):1090-121.
241. Writing group; Document reading group; EACVI Reviewers: This document was reviewed by members of the EACVI Scientific Documents Committee for 2014–2016 and 2016–2018. A joint procedural position statement on imaging in cardiac sarcoidosis: from the Cardiovascular and Inflammation & Infection Committees of the European Association of Nuclear Medicine, the European Association of Cardiovascular Imaging, and the American Society of Nuclear Cardiology. *Eur Heart J Cardiovasc Imaging*. 2017;18(10):1073-89.
 242. Barberato SH, Barbosa-Ferreira JM, Fernandes F. Tumores cardíacos. In: Moreira MCV, Montenegro ST, Paola AA, (eds.). Livro texto da Sociedade Brasileira de Cardiologia. Manole, Barueri-SP, 2015, p. 1152-56.
 243. Lin FY, Devereux RB, Roman MJ, Meng J, Jow VM, Jacobs A, et al. Assessment of the thoracic aorta by multidetector computed tomography: age- and sex-specific reference values in adults without evident cardiovascular disease. *J Cardiovasc Comput Tomogr*. 2008;2(5):298-308.
 244. Zehr KJ, Orszulak TA, Mullany CJ, Matloobi A, Daly RC, Dearani JA, et al. Surgery for aneurysms of the aortic root: a 30-year experience. *Circulation*. 2004;110(11):1364-71.
 245. Erbel R, Aboyans V, Boileau C, Bossone E, Di Bartolomeo R, Eggebrecht H, et al. 2014 ESC Guidelines on the diagnosis and treatment of aortic diseases. *Kardiol Pol*. 2014;72(12):1169-252.
 246. Irwin RB, Greaves M, Schmitt M. Left superior vena cava: revisited. *Eur Heart J Cardiovasc Imaging*. 2012;13(4):284-91.
 247. American Society of A and Society of Cardiovascular Anesthesiologists Task Force on Transesophageal E. Practice guidelines for perioperative transesophageal echocardiography. An updated report by the American Society of Anesthesiologists and the Society of Cardiovascular Anesthesiologists Task Force on Transesophageal Echocardiography. *Anesthesiology*. 2010;112(5):1084-96.
 248. Schulumeyer MC, Iglesias I, Falconi M, Spina S. Primeras recomendaciones clínicas latinoamericanas para ecocardiografía perioperatoria. ECOSIAC (Asociación de Ecocardiografía e Imágen Cardiovascular de la Sociedad Interamericana de Cardiología). Grupo de trabajo en Ecocardiografía Perioperatoria. *Rev Chil Anest*. 2017;46(3):145-56.
 249. Porter TR, Shillcutt SK, Adams MS, Desjardins G, Glas KE, Olson JJ, et al. Guidelines for the use of echocardiography as a monitor for therapeutic intervention in adults: a report from the American Society of Echocardiography. *J Am Soc Echocardiogr*. 2015;28(1):40-56.
 250. Salgado-Filho MF, Morhy SS, Vasconcelos HD, Lineburger EB, Papa FV, Botelho ES, et al. Consensus on perioperative transesophageal echocardiography of the Brazilian Society of Anesthesiology and the department of cardiovascular image of the Brazilian Society of Cardiology. *Rev Bras Anesthesiol*. 2018;68(1):1-32.
 251. Bartakian S, El-Said HC, Printz B, Moore JW. Prospective randomized trial of transthoracic echocardiography versus transesophageal echocardiography for assessment and guidance of transcatheter closure of atrial septal defects in children using the Amplatzer septal occluder. *JACC Cardiovasc Interv*. 2013;6(9):974-80.
 252. Nunes MC, Tan TC, Elmariam S, do Lago R, Margey R, Cruz-Gonzalez I, et al. The echo score revisited: Impact of incorporating commissural morphology and leaflet displacement to the prediction of outcome for patients undergoing percutaneous mitral valvuloplasty. *Circulation*. 2014;129(8):886-95.
 253. Wilkins GT, Weyman AE, Abascal VM, Block PC, Palacios IF. Percutaneous balloon dilatation of the mitral valve: an analysis of echocardiographic variables related to outcome and the mechanism of dilatation. *Br Heart J*. 1988;60(4):299-308.
 254. Tamborini G, Fusini L, Gripari P, Muratori M, Cefalu C, Maffessanti F, et al. Feasibility and accuracy of 3DTEE versus CT for the evaluation of aortic valve annulus to left main ostium distance before transcatheter aortic valve implantation. *JACC Cardiovasc Imaging*. 2012;5(6):579-88.



Este é um artigo de acesso aberto distribuído sob os termos da licença de atribuição pelo Creative Commons