

# REMOÇÃO ENDOSCÓPICA DE UM CORPO ESTRANHO EXCLUSIVO DO ESTÔMAGO: UM RELÓGIO DE PULSO

*Endoscopic removal of an unusual foreign body from stomach: a wristwatch*

Omer Faruk **OZKAN**<sup>1</sup>, Sukru **TAS**<sup>1</sup>, Erdem **AKBAL**<sup>2</sup>

Como citar este artigo: Ozkan OF, Tas S, Akbal E. Remoção endoscópica de um corpo estranho exclusivo do estômago: um relógio de pulso. ABCD Arq Bras Cir Dig. 2019;32(2):e1445. DOI: /10.1590/0102-672020180001e1445

Trabalho realizado no <sup>1</sup>Canakkale 18 March University, Faculty of Medicine, Department of General Surgery; <sup>2</sup>Canakkale 18 March University, Faculty of Medicine, Department of Gastroenterology, Canakkale, Turkey.

## Correspondência:

Omer F. Ozkan  
Email: ozkanfomer@gmail.com

**DESCRITORES** – Endoscopia, Corpos Estranhos, Estômago.

**HEADINGS** - Endoscopy, Foreign Bodies, Stomach

Fonte de financiamento: não há

Conflito de interesse: não há

Recebido para publicação: 01/06/2017

Aceito para publicação: 06/02/2019

## INTRODUÇÃO

A ingestão de corpo estranho é um problema importante em adultos com distúrbios psicológicos. Na literatura, foram relatados ingestão de peixe, garfo e vários elementos metálicos. A primeira tentativa, após o diagnóstico, é a remoção endoscópica<sup>1</sup>. A abordagem cirúrgica é necessária em sua falha. Neste trabalho é apresentada uma remoção endoscópica bem-sucedida de um relógio de pulso que foi ingerido por um paciente surdo.

Homem de 25 anos, surdo, internado no pronto-socorro com queixa de dor abdominal e impossibilitado de comunicar qualquer coisa de sua história clínica. O exame físico era normal, exceto sensibilidade epigástrica. Os resultados laboratoriais eram normais. Radiografia simples do abdome revelou um objeto metálico de formato circular no estômago e vários outros objetos metálicos no trato gastrointestinal (Figura 1A). Endoscopia gastrointestinal de emergência foi planejada e, durante o procedimento, um relógio de pulso no estômago foi visualizado e removido com sucesso com uma abordagem endoscópica direta utilizando overtube (Figura 1B).

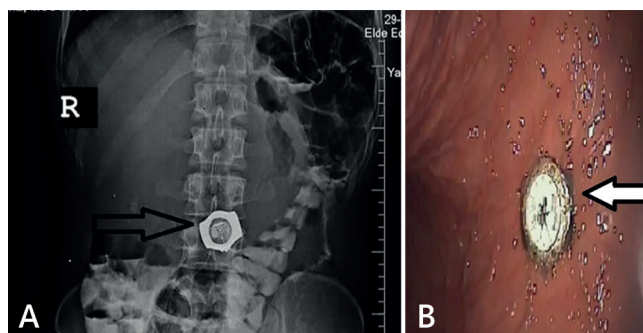


FIGURA 1 – A) Radiografia simples abdominal mostrando um relógio; B) imagem endoscópica do relógio no estômago

## DISCUSSÃO

Atraso no diagnóstico e na extração de objetos estranhos pontiagudos ou grandes podem levar a complicações graves, incluindo laceração da mucosa, obstrução, hemorragia e perfuração. A esofagogastroduodenoscopia terapêutica com overtube esofágico deve ser a primeira escolha para a recuperação de corpos estranhos de grande porte para evitar tratamento cirúrgico.

## ORCID

Omer F. Ozkan: 0000-0002-6644-2413

## REFERÊNCIAS

- Goh YM, Shapey IM, Riyad K. Gastric perforation secondary to ingestion of a plastic bag. *Ann R Coll Surg Engl*. 2016 Feb;98(2):e29-30.
- Ikenberry SO, Jue TL, Anderson MA, et al. Management of ingested foreign bodies and food impactions. *Gastrointest Endosc* 2011;73: 1085-9.
- Li ZS, Sun ZX, Zou DW, et al. Endoscopic management of foreign bodies in the upper-GI tract: experience with 1088 cases in China. *Gastrointest Endosc* 2006;64:485-92.