

COMPLICAÇÕES CIRÚRGICAS TARDIAS APÓS BYPASS GÁSTRICO: REVISÃO DA LITERATURA

Late surgical complications after gastric by-pass: a literature review

Mariano PALERMO¹, Pablo A. ACQUAFRESCA¹, Tomasz ROGULA², Guillermo E. DUZA¹, Edgardo SERRA¹

Trabalho realizado na ¹Divisão de Cirurgia Bariátrica CIEN-DIAGNOMED - afiliada da Universidade de Buenos Aires, Buenos Aires, Argentina e ²Fundação Cleveland Clinic, Instituto de Cirurgia Bariátrica e Metabólica, Cleveland, Ohio, USA (¹Division of Bariatric Surgery - CIEN-DIAGNOMED - affiliated to the University of Buenos Aires, Buenos Aires, Argentina and ²Cleveland Clinic Foundation, Bariatric and Metabolic Institute, Cleveland, OH, USA)

DESCRIPTORIOS - Complicações pós-operatórias. Seguimento. Derivação gástrica. Anastomose em Y-de-Roux. Obesidade.

RESUMO - Introdução: O bypass gástrico é hoje o procedimento bariátrico mais realizado, mas, apesar disso, várias complicações podem ocorrer com variada morbimortalidade. Provavelmente todos os cirurgiões bariátricos conhecem essas complicações, mas como a cirurgia bariátrica continua a se espalhar, o cirurgião geral deve estar familiarizado com essas complicações e seu manuseio. As complicações do bypass gástrico podem ser divididas em dois grupos: as precoces e tardias, tendo em conta o período de duas semanas após a operação. Este artigo irá focar as tardias. **Método:** Foi realizada revisão da literatura utilizando as bases Medline/PubMed, Cochrane Library, SciELO, e informações adicionais sobre sites institucionais de interesse cruzando os descritores: bypass gástrico AND complicações; seguimento AND complicações; complicações pós-operatórias AND anastomose, Roux-en-Y; obesidade AND complicações pós-operatórias. A língua usada para a busca foi o inglês. **Resultados:** Foram selecionados 35 estudos que combinavam com os descritores. As complicações tardias foram consideradas como: estenose de anastomose, ulceração marginal e fístula gastrogástrica. **Conclusão:** O conhecimento sobre as estratégias de como reduzir o risco e incidência das complicações deve ser adquirido ao longo do tempo, e cada cirurgião deve estar familiarizado com essas complicações, a fim de reconhecê-las precocemente e realizar a melhor intervenção.

Correspondência:

Mariano Palermo
 E-mail: palermomd@msn.com

Fonte de financiamento: não há
 Conflito de interesses: não há

Recebido para publicação: 15/06/2014
 Aceito para publicação: 27/11/2014

HEADINGS - Postoperative complications. Follow-up studies. Gastric bypass. Anastomosis, Roux-en-Y. Obesity.

ABSTRACT - Introduction: Gastric bypass is today the most frequently performed bariatric procedure, but, despite of it, several complications can occur with varied morbimortality. Probably all bariatric surgeons know these complications, but, as bariatric surgery continues to spread, general surgeon must be familiarized to it and its management. Gastric bypass complications can be divided into two groups: early and late complications, taking into account the two weeks period after the surgery. This paper will focus the late ones. **Method:** Literature review was carried out using Medline/PubMed, Cochrane Library, SciELO, and additional information on institutional sites of interest crossing the headings: gastric bypass AND complications; follow-up studies AND complications; postoperative complications AND anastomosis, Roux-en-Y; obesity AND postoperative complications. Search language was English. **Results:** There were selected 35 studies that matched the headings. Late complications were considered as: anastomotic strictures, marginal ulceration and gastrogastroic fistula. **Conclusion:** Knowledge on strategies on how to reduce the risk and incidence of complications must be acquired, and every surgeon must be familiar with these complications in order to achieve an earlier recognition and perform the best intervention.

INTRODUÇÃO

Entre todos os procedimentos bariátricos, o bypass gástrico em Y-de-Roux (RYGB) é o mais realizado¹⁶. Pertence ao grupo dos procedimentos combinados, porque gera restrição e má-absorção.

A restrição é gerada pelo exérese do estômago proximal, reduzindo assim o seu volume, e a criação de uma bolsa de cerca de 10 a 25 ml, deixando o resto do estômago excluído.

Por outro lado, a má-absorção é gerada através da divisão do intestino delgado formando uma alça alimentar (alça de Roux) e outra biliopancreática. O alça alimentar de Roux-en-Y é criada através da divisão do jejuno 50 cm abaixo do ligamento duodenojejunal. Em seguida, ela é medida e uma jejunojunostomia mecânica laterolateral é criada a 150 cm abaixo da gastrojejunoanastomose.

Apesar de bem documentada sua segurança^{2,8,9,27,33,38}, várias complicações podem ocorrer com diferentes graus de morbidade e mortalidade. Essas complicações incluem: fístula na linha de grampeamento, sangramento gastrointestinal, obstrução intestinal⁴, estenose de anastomose, ulceração marginal e fístula gastrogástrica e, ainda, incorreta reconstrução da alça em Roux, embora menos comum.

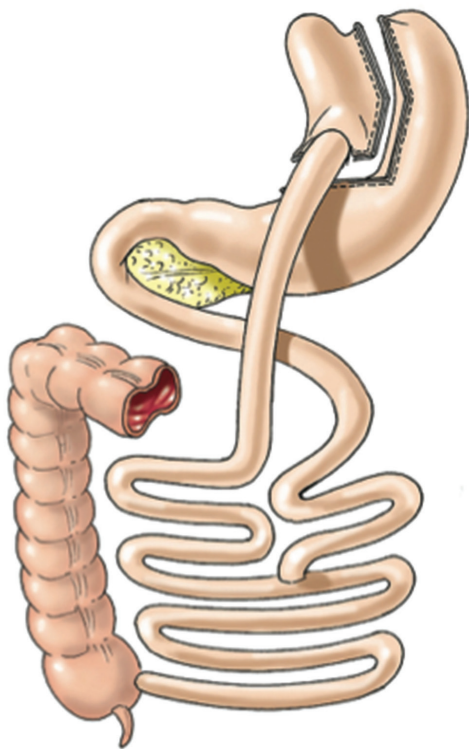


FIGURA 1 - Bypass gástrico em Y-de-Roux (Laparoscopic Gastrointestinal Surgery. Palermo, Gimenez, Gagner. Cadiere and Dapri chapter) AMOLCA 2014

MÉTODOS

A revisão da literatura foi realizada utilizando Medline/ PubMed, Cochrane Library, SciELO, e informações adicionais sobre sites institucionais de interesse cruzando os descritores: bypass gástrico AND complicações; seguimento AND complicações; complicações pós-operatórias AND anastomose em Y-de-Roux; obesidade AND complicações pós-operatórias. A língua utilizada na pesquisa foi o inglês. Foram selecionados 26 estudos que combinavam com os descritores de complicações tardias que incluíam: estenoses de anastomose, ulceração marginal e fistula gastrogástrica.

Estenose de anastomose

Há dois potenciais locais de estenoses: a jejunojejunostomia e a gastrojejunostomia, sendo esta última o lugar mais comum de ocorrência^{24,42}. É relatado ocorrerem em 5-27% dos casos, geralmente no prazo de 90 dias após a operação. Os sintomas geralmente consistem em vômitos pós-prandiais persistente ou agravados, com ou sem dor.

A causa da formação da estenose não está completamente clara; os possíveis mecanismos incluem isquemia causando cicatrizes, formação de cicatriz excessiva não isquêmica, ulceração marginal recorrente, tensão ou mau posicionamento da anastomose, e a própria técnica cirúrgica. Entre os fatores técnicos que podem contribuir para o aumento da formação de estenose são o tipo de grameador utilizado (circular vs linear), o tamanho do grameador, modo e realizar manualmente a anastomose e experiência do cirurgião.

Grameadores circulares oferecem aos cirurgiões anastomose reprodutível, o que elimina qualquer variabilidade; este fato pode tornar difícil de mensurar cientificamente o efeito do tamanho da anastomose na incidência de estenose e sobre a eventual perda de peso resultante da operação. Tem sido estudada a incidência de estenose na gastrojejunostomia laparoscópica no RYGB (LRYGB) usando grameador circular de 21 mm versus 25 mm; já foi relatado aumento de 29,6% no lúmen com o

grameador 25 mm em comparação ao de 21 mm, reduzindo significativamente as taxas de reestenose pela metade e atrasando significativamente o aparecimento de sintomas.

Em contraste, outros autores defendem a utilização de grameador de 21 mm em vez de 25 mm. Eles argumentaram que os procedimentos restritivos falham quando o estoma é muito amplo. E também o grameador com 21 mm é menos difícil de inserir através da parede abdominal e no intestino delgado, mas, mais importante ainda, devido ao pequeno diâmetro da anastomose a bolsa gástrica esvazia mais lentamente e, conseqüentemente, aumenta a perda de peso a longo prazo¹.

Outro fator que tem mostrado reduzir a incidência de estenose é a confecção da gastrojejunostomia manualmente. Estudos comparativos da anastomose mecânica circular versus anastomose manual têm mostrado aumento significativo nas taxas de estenose no grupo grameador circular (31% vs 3%)⁴¹.

Este último fator provavelmente explica porque foi observado que as críticas são substancialmente mais frequente com a laparoscópica do que a abordagem laparotômica^{18,23}. É por esta razão que a cirurgia robótica pode desempenhar papel fundamental no futuro através da combinação de via minimamente invasiva da cirurgia laparoscópica e a possibilidade de realizar anastomose manual.

Grameadores lineares são também utilizados para a confecção do gastrojejunostomia. A taxa de estenose relatada com esta técnica varia entre 3,1% e 6,8%, aparentemente inferior à dos grameadores circulares^{5,27}.

Realização rotineira de seriografia pós-operatória imediata não parece ajudar a prever a ocorrência ou a progressão para estenoses⁶. Estudos relataram que seriografia gastrointestinal superior é 100% específica para a presença de estenose, enquanto que a sua sensibilidade e valor preditivo negativo é pobre, tornando-se insatisfatória em excluindo o diagnóstico definitivo⁴⁴. Ulcerações marginais também podem produzir os mesmos sintomas clínicos da estenose e pode mesmo ser a causa; a endoscopia, por conseguinte, é considerada o processo de diagnóstico preferido e tem a vantagem adicional de ser terapêutico.

Vários estudos têm mostrado que a dilatação com balão endoscópico é o primeiro passo para o tratamento^{24,37}. Os resultados mostraram que 17-67% dos casos, respondem à primeira dilatação, ao passo que em 3-8% de casos foram necessárias três ou mais dilatações. A dilatação pode ser realizada utilizando balões pneumáticos ou sondas de Savary-Gilliard. Cicatrizações tardias e fibrose da anastomose seriam fatores proibitivos e colocariam o paciente em risco aumentado de perfuração durante a dilatação.

Classificação endoscópica de estenoses anastomóticas e seu manuseio tem sido proposta por alguns autores (Tabela 2)³⁹.

TABELA 2 - Classificação endoscópica das estenoses da gastrojejunostomia após LRYGB

Grau	Características das estenoses
I	Estenose leve, que permite passar endoscópio de 10,5 mm
II	Estenose moderada, que irá acomodar endoscópio pediátrico de 8,5 mm
III	Estenose grave, através da qual um fio-guia pode ser passado
IV	Obstrução total/quase completa intransponível

Grau I: Estenose discreta pode ser tratada por dilatação pneumática até 16-18 mm e uma segunda sessão para avaliação. A maioria dos pacientes não necessitam de dilatações adicionais.

Grau II: Estenose moderada geralmente tratadas por dilatação pneumática inicial de 15 mm. Uma segunda sessão deve

ser agendada duas semanas mais tarde, em que as sondas de Savary-Gilliard são usados (15-18 mm).

Grau III: Estenose severa tratada pela passagem cuidadosa de um fio-guia, sobre o qual um balão CRE de 6 mm é passado, inflado por 60 s, e depois retirado. Além disso dilatação na mesma sessão não deve exceder balão de 10 mm. Deve ser agendada endoscopia subsequente com fluoroscopia 1-2 semanas mais tarde. Nessa sessão, dilatação pneumática é iniciada com balão CRE de 10 mm. Se após ela, a estenose permitir passar endoscópio de 10,5 mm, dilatação com Savary-Gilliard até 15 mm pode ser tentada; caso contrário, uma terceira sessão deve ser programada para esse intento.

Grau IV: Dilatação inicial não deverá ser tentada neste grupo. Esses pacientes devem ser encaminhados para a revisão cirúrgica de sua anastomose.

No caso raro de fracasso da técnica endoscópica, abordagem operatória pode ser justificada. Revisão laparoscópica de estenose anastomótica é procedimento tecnicamente desafiador por causa da formação de aderências e dificuldades na identificação anatômica. Via antegástrica antecólica da alça em Roux pode tornar essa tentativa mais fácil ¹¹.

Estenoses da gastrojejunostomia após RYGB são complicações relativamente comuns, especialmente quando a anastomose é mecânica. Os sintomas geralmente consistem em vômitos pós-prandiais com ou sem dor. A tentativa de diagnóstico e terapêutica inicial deve ser com endoscopia flexível concomitante com dilatação por balão pneumático no diâmetro máximo de segurança. Outras sessões devem ser agendadas duas semanas mais tarde, com a intenção de dilatação secundária, a menos que a anastomose seja amplamente aberta.

Ulceração marginal

É conhecida como ulceração marginal o surgimento de úlcera péptica na mucosa do jejuno próximo do local da anastomose gastrojejunal. Ela tem sido relatada como a alteração mais comumente encontrada na endoscopia em pacientes assintomáticas que realizaram LRYGB ⁵⁰. É diagnosticada em 1-16% dos pacientes ^{6,20,32}.

Fatores predisponentes para ulceração marginal não são claras e não são totalmente conhecidos ²³, mas a origem é multifatorial. Vários fatores, incluindo tamanho da bolsa e sua orientação, isquemia da mucosa, linha de grampeamento rompida e fístula gastrogástrica (que permite o refluxo retrógrado de ácido através da fístula), reação de corpo estranho e substâncias exógenas foram todos implicados como causas em potencial ²⁶. Outros fatores intrínsecos, hormonais e metabólicos, e extrínsecos, como o uso de tabaco e drogas anti-inflamatórias não-esteróides, também foram sugeridos.

Recentemente, tem sido mostrado que a presença do *Helicobacter pylori* no pré-operatório pode estar correlacionada com o desenvolvimento de ulceração marginal no período pós-operatório, possivelmente sugerindo papel causal para este organismo ²¹. Os pacientes que se apresentam com sintomas gastrointestinais superiores devem ser submetidos à endoscopia antes do bypass gástrico, e tratados do *Helicobacter pylori* se diagnosticado. No entanto, alguns autores acreditam que a prevalência em pacientes submetidos YRBG é semelhante ao da população em geral, e que o teste para *Helicobacter pylori* e tratamento pré-operatório não diminui a incidência de úlcera anastomótica ou gastrite na bolsa.

Maior bolsa gástrica (>50 ml) e hábitos não adequados podem predispor os doentes à ulceração marginal; reduzir seu tamanho tem mostrado diminuir a sua incidência. Estudos têm mostrado que a criação de bolsa limitada à cárdia pode resultar em ulceração marginal em 0,6% em três anos de seguimento. Assim, maior tamanho da bolsa é correlacionado com produção de ácido aumentada, levando ao aumento da incidência de úlceras marginais.

Foi proposto mecanismo no qual menos ácido atingindo

o antro, leva à estimulação excessiva de células secretoras de gastrina e níveis mais elevados de gastrina ⁴². Pesquisadores posteriormente mostraram que pouco, se algum, ácido gástrico é produzido dentro da bolsa ³⁷. No entanto, a diminuição significativa na secreção de ácido após bypass gástrico pode não ser universal, e secreção ácida poderia contribuir em alguns pacientes com ulceração marginal (embora a secreção de ácido gástrico seja quase ausente na maioria dos pacientes após o bypass gástrico, 43% dos pacientes podem ter pH baixo dentro da bolsa)¹⁰.

Achado interessante é que os níveis séricos de gastrina são baixos após bypass gástrico. Parece que a secreção de ácido gástrico é estimulada principalmente pela gastrina na maioria dos pacientes obesos. Mas, em pacientes que continuam a ter baixo pH gástrico após a operação, inervação vagal pode ser o principal estímulo para a secreção de ácido, colocando-os em maior risco de ulceração marginal. Este papel da secreção ácida no desenvolvimento de ulceração marginal é apoiado por evidências de que a supressão do ácido por si só é eficaz na cura da ulceração²⁰.

Outro fator precipitante para ulceração marginal após LRYGB pode ser a irritação prolongada por material estranho, como suturas não absorvíveis na gastrojejunostomia. Estudos têm sido publicados comparando a incidência de ulceração marginal associado à utilização de suturas não absorvíveis contra os absorvíveis e descobriram redução significativa na incidência, 2,6% e 1,3% respectivamente ⁵. Isquemia local, também tem sido sugerida como causa de ulceração marginal, embora possa mais comumente levar ao desenvolvimento de estenose. Tabaco é também fator importante no desenvolvimento da doença ulcerosa. Estudos têm mostrado comprometimento significativo na barreira da mucosa gástrica e na cicatrização de feridas quando associados ao fumo ⁴¹. A diminuição da oxigenação do tecido tem sido proposta como o fator responsável para a alteração cicatricial. É importante lembrar que o jejuno, ao contrário do duodeno, não possui tampão de ácido inato, e esta é provavelmente, a mais importante razão para o desenvolvimento de ulceração marginal na gastrojejunostomia.

Tempo de surgimento da ulceração marginal após LRYGB varia amplamente. O diagnóstico pode ocorrer dentro de três meses após a operação em 30% dos casos; entre quatro e 12 meses em 23%; e depois de 12 meses em 47% dos pacientes ²³.

Em pacientes com úlcera marginal, dor epigástrica é o sintoma mais comum e é frequentemente o único sintoma. No entanto, os pacientes podem apresentar náuseas e vômitos, disfagia ou sangramento de suas úlceras que podem levar à fadiga devido a anemia crônica. Muitas vezes, os sintomas da úlcera marginal são confundidos com queixas pós-operatórias comuns relacionadas a excessos.

Na presença destes sintomas em paciente que passou por RYGB, endoscopia deve ser realizada para alcançar o diagnóstico ³⁰. Além de ulceração marginal, endoscopia pós-operatória para os sintomas após LRYGB também pode revelar estenose da anastomose gastrojejunal ou fístula gastrogástrica (embora muitos médicos tratam os pacientes sintomáticos empiricamente com agentes bloqueadores de ácido e não realizam endoscopia diagnóstica). Apresentação tardia de hemorragia gastrointestinal na gastrojejunostomia é mais comumente associada com ulceração marginal ⁶.

Em relação ao tratamento, ele é essencialmente clínico que consiste em terapia anti-secretora com inibidores da bomba de prótons e sucralfato. Em caso de fístula gastrogástrica o tratamento cirúrgico deve ser indicado.

A maioria dos casos de ulceração marginal responde aos inibidores da bomba de prótons, bloqueadores H2 ou terapia com sucralfato. Se não for tratada rapidamente, a ulceração marginal pode levar à formação de estenose e obstrução da saída da bolsa gástrica, o que exigirá dilatação endoscópica. Ao contrário das úlceras pépticas mais comuns, estas lesões tendem a necessitar de tratamento prolongado, normalmente

de três a quatro meses e repetir a endoscopia para confirmar resolução da úlcera.

Deve ser feita tentativa de identificar o fator causador, se presente, como o uso de anti-inflamatórios, fumo ou pontos remanescentes, que devem, então, ser tratados. Ocasionalmente, será necessária a revisão da anastomose gastrojejunal para pacientes com sintomas persistentes e ulceração, apesar da terapêutica médica agressiva.

Em caso de perfuração aguda, procedimento cirúrgico não pode ser retardado. A incidência deste evento é estimada em 0,85%. Além do tratamento tradicional com lavagem da cavidade abdominal e sutura da perfuração, foram descritas técnicas e dispositivos de sutura endoscópica e remendos omentais²⁵.

Em conclusão, em pacientes com sintomas gastrointestinais superiores após RYGB é mandatória a realização de endoscopia, independentemente do tempo decorrido desde a operação. Anormalidades são encontradas com frequência nessa população, e terapia futura pode ser adaptada com base em achados endoscópicos. A causa da ulceração marginal continua ser área de considerável debate. Embora a terapia médica seja bem sucedida na maioria dos pacientes que desenvolvem úlcera marginal após RYGB, um pequeno número de pacientes necessitam de revisão operatória para úlceras intratáveis.

Fístula gastrogástrica

A fístula gastro gástrica (GGF) é comunicação anormal entre a bolsa gástrica e o estômago excluído. É complicação rara, mas potencialmente importante depois de LRYGB, com incidência variando entre 1,5% e 6,0%²².

Historicamente, os primeiros procedimentos de RYGB aberto envolviam a criação de uma bolsa gástrica^{15,21} não dividida ou parcialmente dividida. GGF em 49% foram relatadas após ela quando a bolsa e o estômago foram grampeados em continuidade ou parcialmente divididos. Após transecção completa dos segmentos gástricos, foi relatada redução significativa na incidência de GGF, à 2,6%, com redução adicional com a utilização da interposição de alça jejunal e uso de inibidores da bomba de prótons³⁶. Estas técnicas cirúrgicas minimizaram a incidência de GGF, mas não a eliminaram.

O sintoma mais comum dela é a perda ou ganho de peso inadequados. No entanto, ulceração marginal intratável, hemorragia gastrointestinal superior recorrente, dor e formação de estenose podem todos sinalizar a presença de GGF¹¹. Há muitos fatores responsáveis por ela após LRYGB (Tabela 3). RYGB não dividida, como se diz, tem sido associada com incidência inaceitavelmente elevada de GGF por causa da ruptura da linha de grampos e com restabelecimento da continuidade entre os segmentos gástricos. Variações técnicas com reforço dos procedimentos RYGB divididos, com bandas ou anéis para aumentar a restrição e evitar dilatação da anastomose e da bolsa gástrica, também são relatados com alta incidência de GGF³⁹. Migração intragástrica da banda ou do anel com erosão da linha de grampos foi implicado na evolução de GGF nestes procedimentos^{24,26}.

Na época atual de RYGB dividido, a maioria dos GGF são causados por má técnica cirúrgica, com falha para separar completamente o estômago durante a criação da bolsa, com a manutenção da continuidade entre a bolsa e estômago remanescente. A fim de reduzir a incidência de GGF alguns autores recomendam meticulosa sobressutura de linhas de grampeamento; técnica anastomótica cuidadosa com bons bocados de tecido saudável; evitar a obstrução tubo alimentar; e confirmação intra-operatória de integridade anastomótica utilizando azul de metileno³⁴.

Outra causa comum de GGF é rompimento linha de grampeamento da anastomose gastrojejunal ou da bolsa, que é relatada em até 4,3% dos pacientes após LRYGB³⁰.

O mau funcionamento de grampeadores lineares também pode ocorrer, apesar dessa complicação ser rara com o advento dos dispositivos mais sofisticados²⁵.

TABELA 3 - Patogênese da fístula gastrogástrica após bypass gástrico laparoscópico em Y-de-Roux

Causa	Descrição
Iatrogênica	Técnica cirúrgica Transecção gástrica incompleta
Deiscência anastomótica	Ruptura na linha de grampeamento Ruptura da anastomose gastrojejunal Alteração na coagulação Necrose isquêmica por corpo estranho: VBG, LAGB Transecção gástrica incompleta
Tipo de operação	Bypass gástrico não-dividido
Úlcera marginal, perfuração	Isquemia tecidual Migração de grampos
Erosão de corpo estranho	Utilização de material de sutura não absorvível Anéis e bandas gástricas Fitas de pericárdio bovino
Tendência natural	Migração gástrica natural para reunir com o remanescente

Legenda: LAGB=banda gástrica ajustável por via laparoscópica; VBG=gastroplastia vertical

Várias técnicas têm sido utilizadas para reduzir a ocorrência de deiscência da linha de grampeamento da bolsa, incluindo interposição jejuno e/ou omental, reforço de sutura da linha grampeamento, selante de fibrina aquecida à vapor e, mais recentemente, pericárdio bovino^{5,7, 11,20}.

Todos os pacientes com GGF devem ser tratados com bomba de prótons, independentemente dos sintomas, com a adição de sucralfato para ulceração marginal concomitante e/ou estenose. Tratamento cirúrgico deve ser considerado quando o tratamento médico falhou em paciente sintomático, quando há recuperação do peso, não-resolução de comorbidade, ulceração gastrojejunal recorrente ou não cura, com dor persistente abdominal e/ou hemorragia, e estenose recorrente da anastomose gastrojejunal.

Atualmente, não há nenhuma técnica cirúrgica específica para tratar GGF. Abordagem possível é a realização de gastrectomia do estômago remanescente com o secção da bolsa gástrica e excisão ou exclusão do trajeto fistuloso. Esta abordagem tem a vantagem de não interferir com a anastomose gastrojejunal.

O tamanho da bolsa determina a necessidade de excisão da fístula ou sua exclusão. Na presença de pequena bolsa adequadamente dimensionada, o trajeto pode ser excluído por transecção vertical do estômago remanescente lateral à fístula. É importante excisar o máximo de antro quanto possível para evitar a criação de antro retido e o risco teórico de hipergastrinemia. Portanto, o estômago distal é seccionado imediatamente proximal ao piloro. Gastrectomia do estômago remanescente pode ser realizada com sucesso por abordagem laparoscópica na maioria dos pacientes.

A excisão da anastomose gastrojejunal com re-anastomose é necessária na presença de ulceração marginal significativa com estenose do estoma ou RYGB anterior, onde é necessária a revisão completa da bolsa.

Em outros casos a identificação, isolamento e transecção do trajeto da fístula com grampeador EndoGIA pode ser suficiente²⁰. E, também, relatos recentes de abordagens transgástrica e endoscópica utilizando reparo endoclip têm atraído algum interesse. No entanto, existem dados limitados sobre a durabilidade a longo prazo ou a eficácia global destes reparos.

Em resumo, a formação de GGF pode complicar LRYGB. Os sintomas podem incluir: perda ou ganho de peso de peso, ulceração marginal intratável, hemorragia gastrointestinal superior recorrente e dor abdominal. GGF assintomática pode ser tratada de forma conservadora. Não há abordagem padronizada para o seu tratamento cirúrgico. A gama de opções terapêuticas inclui desde gastrectomia do estômago remanescente ao isolamento e transecção do trajeto da fístula.

CONCLUSÕES

O conhecimento sobre estratégias de como reduzir o risco e incidência de complicações deve ser adquirido, e cada cirurgião deve estar familiarizado com essas complicações a fim de fazer diagnóstico precoce e a melhor intervenção.

REFERÊNCIAS

- Ahmad J, J Martin, Ikramuddin S, P Schauer, Slivka A (2003) dilatação do balão endoscópica de gastroenteric estenose da anastomose laparoscópica bypass gástrico. *Endoscopia* 35: 725-728
- Ahmed AR, Rickards G, S Husain, et al. Tendências na incidência de hérnia interna após laparoscópica Roux-en-Y bypass gástrico. *Obes Surg* 2007; 17 (12): 1563-6
- Alasfar F, Sabnis AA, Liu RC, et al. Taxa de estenose após laparoscópica Roux-en-Y bypass gástrico com um 21-mm grampeador circular: The Experience Cleveland Clinic. *Med Princ Pract* 2009; 18: 364-7.
- Aquafresca PA, Palesmo M, Rogula T, Duza GE, Serra E. Complicações cirúrgicas tardias APOS by-pass gástrico: Revisão da literatura. *Arq Bras Cir Dig*. 2015; 28 (1):
- Behrns KE, Smith CD, Sarr MG. Avaliação prospectiva da secreção de ácido gástrico e absorção cobalamin seguinte bypass gástrico para a obesidade clinicamente severa. *Dig Dis Sci* 1994; 39 (2): 315-20
- Ben-Meir ASI, Patterson L, H Schreiber, Salomone M, Sharma K, Kumar A, J Marshall (2005) O tabagismo, mas não NSAID ou uso de álcool ou comorbidades está associado com úlceras de anastomose em Roux-en-Y bypass gástrico (RYGB) pacientes. *Surg Obes Relat Dis* 1: 263-264
- Blachar A, Federle MP (2002) Complicações gastrointestinais de laparoscópica Roux-en-Y cirurgia de bypass gástrico em pacientes que são obesos mórbidos: achados na radiografia e CT. *AJR Am J*
- Capella RF, Iannace VA, obstrução Capella JF. Bowel após a cirurgia de bypass gástrico aberta e laparoscópica para a obesidade mórbida. *J Am Coll Surg* 2006; 203 (3): 328-35.
- Campeão JK, Williams M. obstrução do intestino delgado e hérnias internas após laparoscópica Roux-en-Y bypass gástrico. *Obes Surg* 2003; 13 (4): 596-600.
- Csendes A, Burgos AM, Altuve J, et al Incidência de úlcera marginal de 1 mês e de 1 a 2 anos após o bypass gástrico: a avaliação endoscópica consecutivo prospectivo de 442 pacientes com obesidade mórbida. *Obes Surg* 2009; 19: 135-8.
- Cucchi SG, Pories WJ, MacDonald KG, et al. Fístulas Gastrogastric. A complicação da cirurgia de bypass gástrico dividida. *Ann Surg* 1995; 221: 387-91.
- Daylami R, Rogers AM, Rei TS, et al. Precisão do estudo andorinha gastrointestinal superior em identificar restrições após a cirurgia de bypass gástrico laparoscópico *Surg Obes Relat Dis* 2008; 4 (2): 96-9.
- El-Hayek K, Timratana P, Shimizu H, Chand B. úlcera Marginal depois de Roux-en-Y bypass gástrico: o que realmente aprendi? *Surg Endosc*. 2012 outubro; 26 (10): 2789-96. Epub 2012 28 de abril.
- Fisher BL, Atkinson JD, Cottam D. Incidência de estenose gastroenterostomia em laparoscópica Roux-en-Y bypass gástrico utilizando 21- ou 25 mm grampeador circular: um estudo prospectivo, randomizado, cego. *Surg Obes Relat Dis* 2007; 3 (2): 176-9.
- Frutos MD, Lujan J, Garcia A, et al estenose da anastomose gastrojejunal em laparoscópica bypass gástrico com um grampeador circular (21 mm): incidência, tratamento e longo prazo de seguimento *Obes Surg* 2009; 19 (12): 1631- 5.
- Garza E Jr, Kuhn J, Arnold D, et al. Ashérnias internas após laparoscópica Roux-en-Y bypass gástrico. *Am J Surg* 2004; 188 (6): 796-800.
- Go MR, segundo Muscarella P, Needleman BJ, Cook CH, Melvin WS (2004) Gestão endoscópica de estenose stomal após o bypass gástrico em Y de Roux-en. *Surg Endosc* 18: 56-59
- Goitein D, Papasavas PK, Gagne D, et al. Strictures Gastrojejunal seguinte laparoscópica bypass gástrico Roux-en-Y para a obesidade mórbida. *Surg Endosc* 2005; 19: 628-32.
- Gonzalez R, Lin E, Venkatesh KR, et al gastrojejunostomy durante laparoscópica bypass gástrico: análise de três técnicas *Arch Surg* 2003; 138 (2): 181-4.
- Higa KD, Boone KB, Ho T (2000) Complicações da laparoscópica Roux-en-Y bypass gástrico: 1.040 pacientes-o que aprendemos? *Obes Surg* 10: 509-513
- Huang CS, Forse RA, Jacobson BC, et al. Os achados endoscópicos e suas correlações clínicas em pacientes com sintomas após a cirurgia de bypass gástrico. *Gastrointest Endosc* 2003; 58 (6): 859-66.
- Jirapinyo P, Watson RR, Thompson CC. A utilização de um novo dispositivo de sutura endoscópica para o tratamento de úlcera marginal recalcitrante. *Gastrointest Endosc*. 2012 agosto; 76 (2): 435-9. doi: 10.1016 / j.gie.2012.03.681. Epub 2012 31 de Maio.
- Kurata JH, Nogawa AN. Meta-análise de fatores de risco para úlcera péptica. Os antiinflamatórios não hormonais, *Helicobacter pylori*, e tabagismo. *J Clin Gastroenterol* 1997; 24 (1): 2-17.
- Mason EE, Munns JR, Kealey GP, et al. Efeito do bypass gástrico sobre a secreção gástrica. 1977. *Surg Obes Relat Dis* 2005; 1 (2): 155-60 [discussão: 161-2].
- Mason EE. Ulcerogenesis em cirurgia para a obesidade. *Obes Surg* 1996; 6 (2): 180-1.
- Mathew A, Veluona MA, DePalma FJ, et al. Gastrojejunal estenose após o bypass gástrico e eficácia da intervenção endoscópica. *Dig Dis Sci* 2009; 54: 1971-8.
- Nguyen NT, Stevens CM, Wolfe BM. Incidência e resultado de estenose da anastomose após bypass gástrico laparoscópica. *J Gastrointest Surg* 2003; 7: 997-1003.
- Papasavas PK, Caushaj PF, McCormick JT, Quinlin RF, Hayetian FD, Maurer J, Kelly JJ, Gagne DJ (2003) Gestão de Laparoscopic de complicações após laparoscópica bypass gástrico Roux-en-Y para a obesidade mórbida. *Surg Endosc* 17: 610- 614
- Papasavas PK, Gagne' DJ, PE Donnelly, et al. A prevalência da infecção pelo *Helicobacter pylori* e valor dos exames pré-operatórios e tratamento em pacientes submetidos a laparoscópica Roux-en-Y bypass gástrico. *Surg Obes Relat Dis* 2008; 4 (3): 383-8.
- Printen KJ, Scott D, Mason EE. Úlceras estomais após bypass gástrico. *Arch Surg* 1980; 115 (4): 525-7.
- Ramos AC, Silva AC, Ramos MG, Canseco EG, Galvão-Neto MDOS P, Menezes Mde A, Galvão TD, Bastos EL. Bypass gástrico simplificado: 13 anos de experiência e 12.000 pacientes operados. *Arq Bras Cir Dig*. 2014; 27 Suppl 1: 2-8.
- Rasmussen JJ, Fuller W, Ali MR. Ulceração Marginal após laparoscópica bypass gástrico: uma análise dos fatores predisponentes em 260 pacientes. *Surg Endosc* 2007; 21 (7): 1090-4.
- Rogula T, Yenumula PR, Schauer PR. A complicação de Roux-en-Y bypass gástrico: obstrução intestinal. *Surg Endosc*. 2007 Nov; 21 (11): 1914-8. Epub 2007 22 de setembro.
- Ryskina KL, Miller KM, Aisenberg J, et al. Gerenciamento da Rotina de estenose após o bypass gástrico e preditores de perda de peso subsequente. *Surg Endosc* 2010; 24 (3): 554-60
- Sacks BC, Mattar SG, Qureshi FG, et al. Incidência de úlceras marginais e o uso de suturas absorvíveis de anastomose em laparoscópica Roux-en-Y bypass gástrico. *Surg Obes Relat Dis* 2006; 2 (1): 11-6.
- Sapala JA, Madeira MH, Sapala MA, et al. Úlcera Marginal após bypass gástrico: um estudo de 3 anos prospectivo de 173 pacientes. *Obes Surg* 1998; 8: 505-16.
- Schirmer B, Erenoglu C, A. Miller endoscopia flexível no tratamento de pacientes submetidos Roux-en-Y bypass gástrico. *Obes Surg* 2002; 12: 634-8.
- Schneider C, Cobb W, Scott J, Carbonell A, K Myers, Bour E. rápida perda de excesso de peso após bypass gástrico laparoscópico leva ao aumento do risco de hérnia interna. *Surg Endosc*. 2011 maio; 25 (5): 1594-8. doi:10.1007/s00464-010-1444-9. Epub 12 de novembro de 2010.
- Sugerman HJ. Bypass gástrico cirurgia para a obesidade grave. *Semin laparoscópica Surg* 2002; 9 (2): 79-85.
- Swartz DE, Gonzalez V, Felix EL. Estenose da anastomose após Roux-en-Y bypass gástrico: uma abordagem racional para o tratamento. *Surg Obes Relat Dis* 2006; 2 (6): 632-6 [discussão: 637].
- Tucker ON, Szomstein S, Rosenthal RJ. O tratamento cirúrgico da fístula gastro-gástrica após laparoscópica dividida Roux-en-Y bypass gástrico para a obesidade mórbida. *J Gastrointest Surg* 2007; 11: 1673-9.
- Wendling MR, Linn JG, Keplinger KM, Mikami DJ, Perry KA, Melvin WS, Needleman BJ. Reparo de remendo Omental efetivamente trata úlcera perfurada marginal seguinte Roux-en-Y bypass gástrico. *Surg Endosc*. 2013 Feb; 27 (2): 384-9. doi: 10.1007/s00464-012-2492-0. Epub 2012 31 de agosto.