

REPARO INGUINAL VIA TÉCNICA ROBÓTICO-ASSISTIDA: REVISÃO DA LITERATURA

Inguinal repair via robotic assisted technique: literature review

Eduardo Henrique **PIROLA**¹, Gabriel Pavani **PATRIOTA**¹, Fernanda Junqueira Cesar **PIROLA**¹, Felipe Piccarone Gonçalves **RIBEIRO**¹, Marina Guitton **RODRIGUES**¹, Layla Riva **ISMAIL**¹, Raquel Mezzalira **RUANO**¹

Como citar este artigo: Pirola EH, Patriota GP, Pirola FJC, Ribeiro FPG, Rodrigues MG, Ismail LR, Ruano RM. Reparo inguinal via técnica robótico-assistida: revisão da literatura. ABCD Arq Bras Cir Dig. 2018;31(4):e1408. DOI: /10.1590/0102-672020180001e1408

Trabalho realizado no ¹Hospital Sírio-Libanês, São Paulo, SP, Brasil

DESCRITORES - Hérnia inguinal. Robótica. Laparoscopia. Cirurgia geral. Procedimentos cirúrgicos robóticos.

Correspondência:
Eduardo Henrique Pirola
Email: eduardopirola@gmail.com

Fonte de financiamento: não há
Conflito de interesse: não há

Recebido para publicação: 19/04/2018
Aceito para publicação: 16/08/2018

HEADINGS - Inguinal hernia. Robotics. Laparoscopy. General surgery. Robotic surgical procedures.

RESUMO - Introdução: A hérnia inguinal é uma das doenças cirúrgicas mais frequentes. Atualmente, com as vantagens da cirurgia minimamente invasiva, novas questões surgem: qual será a melhor abordagem para correção de hérnia inguinal? Existe benefício real com a abordagem robótica? **Objetivo:** Compilar resultados dos estudos publicados que utilizaram a técnica robô-assistida no reparo da hérnia inguinal analisando suas limitações, complicações e comparando-a com as das técnicas pré-existentes. **Método:** A revisão foi realizada a partir da base de dados do Medline com os seguintes descritores: (inguinal hernia repair OR hernioplasty OR hernia) AND (robot OR robotic OR robotic assisted) sendo recuperados 391 artigos. Após verificação dos títulos e resumos, identificou-se oito séries de casos congruentes com os objetivos desta revisão. Três revisores participaram do processo de extração e seleção de resultados. **Resultados:** Nos estudos comparativos demonstrou-se aumento no tempo cirúrgico em relação à via aberta e videolaparoscópica. As complicações apresentam taxas similares com as outras vias de reparo. **Conclusão:** Esta técnica demonstrou-se efetiva para correção da hérnia inguinal, mas os benefícios da utilização da cirurgia robótica não estão claros. Para isso, há a necessidade de trabalhos randomizados que comparem o reparo laparoscópico ao robotizado.

ABSTRACT - Introduction: Inguinal hernia is one of the most frequent surgical diseases. Currently, with the advantages of minimally invasive surgery, new questions arise: what will be the best approach for correction of inguinal hernia? Is there real benefit to the robotic approach? **Objective:** To compile results of the published studies that used the robot-assisted technique in the repair of inguinal hernia, analyzing its limitations, complications and comparing it with those of the pre-existing techniques. **Method:** The review was performed from the Medline database with the following descriptors: (inguinal hernia repair OR hernioplasty OR hernia) AND (robot OR robotic OR robotic assisted) being retrieved 391 articles. After verification of the titles and abstracts, we identified eight series of cases congruent with the objectives of this review. Three reviewers participated in the extraction and selection of results. **Results:** Comparative studies showed an increase in surgical time in relation to the open and videolaparoscopic approach. The complications present similar rates with the other repair routes. **Conclusion:** This technique has been shown to be effective for the correction of inguinal hernia, but the benefits of using robotic surgery are unclear. So, there is a need for randomized studies comparing laparoscopic to robotic repair

INTRODUÇÃO

Aproximadamente 750 mil reparos de hérnias inguinais são realizados anualmente nos Estados Unidos, sendo que a maioria dos cirurgiões americanos ainda preferem executar a técnica de reparo clássica (via aberta)¹⁶. Atualmente temos a presença de três técnicas validadas e recomendadas para correção da hérnia inguinal, são elas: o reparo aberto sem tela (técnica de Shouldice), o reparo aberto com tela (técnica de Lichtenstein - a mais utilizada) e a técnica laparoscópica, que envolve as abordagens transabdominal pré-peritoneal (TAPP) e totalmente extra-peritoneal (TEP)⁵.

Vários estudos têm demonstrado os benefícios do reparo inguinal por meio de técnicas minimamente invasivas, incluindo menos dor no pós-operatório e retorno precoce ao trabalho e às atividades cotidianas². Além disso, segundo estudos comparativos⁴, o reparo laparoscópico também oferece vantagens significativas nos casos de hérnia inguinais bilaterais e hérnia inguinal recorrente, uma vez que torna mais fácil a detecção e permite correção do defeito contralateral com acréscimo mínimo no tempo cirúrgico³.

O reparo robótico por meio da abordagem TAPP foi primeiramente descrito por cirurgiões urológicos que realizaram tal procedimento com sucesso durante uma prostatectomia robótica^{7,16}. Tendo em vista que 5-10% dos pacientes submetidos à este procedimento apresentam hérnias inguinais concomitantes, a correção de ambos os defeitos pela via robótica se tornou corriqueira entre estes cirurgiões possibilitando a observação de desfechos favoráveis em relação à prostatectomia radical exclusiva com reparo em segundo tempo da hérnia inguinal¹³.

A literatura atual consta com oito séries de casos sobre o uso da técnica robô-assistida

para reparo da hérnia inguinal. Desta forma, realizamos esta revisão com o objetivo de sumarizar os resultados encontrados.

MÉTODO

A revisão foi realizada a partir da base de dados do Medline com os seguintes descritores: (inguinal hernia repair OR hernioplasty OR hernia) AND (robot OR robotic OR robotic assisted) sendo recuperados 391 artigos. Após verificação dos títulos e resumos, foram identificadas oito séries de casos congruentes com os objetivos desta revisão. Três revisores participaram do processo de extração e seleção de resultados.

RESULTADOS

Técnica cirúrgica

A técnica operatória segue os conceitos da via laparoscópica. O paciente é posicionado em decúbito dorsal e em Trendelenburg; é realizada antibioticoprofilaxia com cefalosporina de primeira geração. Trocárteres são inseridos: um para a câmera do robô com 8-12 mm de diâmetro e que deve ser inserido superiormente à cicatriz umbilical com ângulo de 0 a 30 graus; outro de 12 mm inserido lateralmente na linha medioclavicular ao nível da cicatriz umbilical. Os trocárteres devem guardar distância de 15 cm entre cada um, para não ocorrer dificuldade em relação à mobilidade dos braços do robô^{1,10,17}.

Sob a abordagem TAPP, a incisão no peritônio é feita de forma curvilínea, acima do defeito herniário, entre o ligamento umbilical mediano e a espinha íliaca anterosuperior¹³. Dissecção cuidadosa da gordura pré-peritoneal pode ser executada com o uso de eletrocautério ou tesoura ultrassônica, de forma a criar abas/ressecções peritoneais, tendo cautela para não lesar os vasos epigástricos inferiores^{1,13}. Os vasos epigástricos delimitam lateralmente o triângulo de Hesselbach, tendo como outros limites o ligamento inguinal (inferiormente) e a borda do reto abdominal (superiormente), representados na Figura 1.

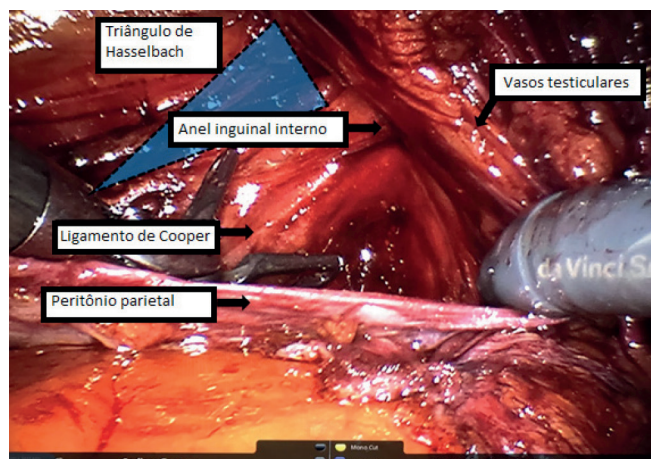


FIGURA 1 - Representação do triângulo de Hesselbach

A dissecção peritoneal delimita o espaço pré-peritoneal, limitado medialmente pela sínfise púbica, lateralmente pela espinha íliaca anterosuperior, inferiormente pelo ligamento pectíneo ou de Cooper, posteriormente pelos vasos testiculares e pelo plano retroperitoneal posterolateralmente¹⁰. Identificamos a este nível o ligamento de Cooper (lateralmente à sínfise púbica), o triângulo de Doom (delimitado medialmente pelo ducto deferente, lateralmente pelos vasos espermáticos e que contém a artéria e a veia ílicas). Nas proximidades do triângulo de Doom, encontra-se outra topografia de grande relevância denominada triângulo da Dor, delimitada superiormente pelo trato ileopúbico e medialmente pelos vasos espermáticos. Os dois triângulos seguem representados na Figura 2.

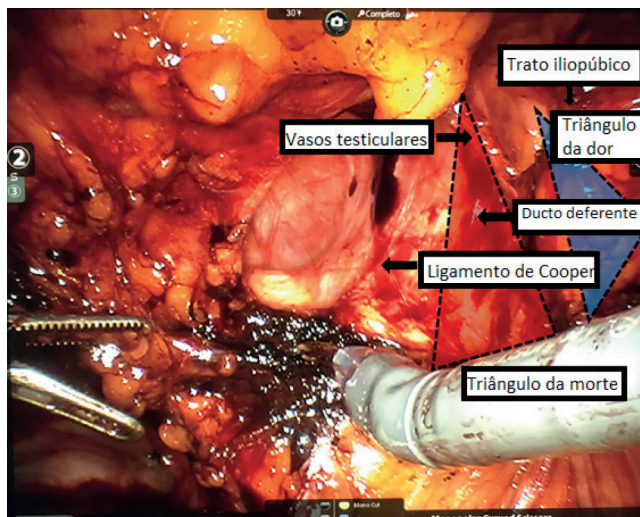


FIGURA 2 - Representação dos triângulos da morte e da dor

Uma vez identificados os triângulos de Doom e da Dor, pode-se iniciar a dissecção lateral do espaço pré-peritoneal de forma a separar o saco herniário até seus limites extremos e assim permitir a identificação do cordão espermático e do ducto deferente que foram poupados^{1,13}. Na maioria dos casos, envolvidos na revisão, foi possível reduzir o saco herniário. Nos casos desse saco ser muito grande, a transecção com ligadura do seu pedículo, sem redução da porção distal, foi opção a critério de cada cirurgião^{10,13}. A importância de um trocarter de 12 mm está na facilidade de colocação da tela escolhida, além da possibilidade do uso de grampeadores com diâmetros maiores e cliques de fixação especiais para os casos de pacientes super obesos.

A reaproximação das abas peritoneais foi realizada por sutura com fio absorvível. A forma de fixação da tela variou bastante nos estudos, conforme será descrito posteriormente. Recomendou-se a fixação com pontos de sutura absorvível ou grampeamento com grampos absorvíveis no ligamento de Cooper medialmente e superiormente e mais dois pontos contra a fáscia pré-peritoneal do músculo reto abdominal respeitando-se as topografias dos triângulos mencionados e dos vasos epigástricos.

Na parte inferoposterior da tela, não se utilizou suturas ou grampos, ajustando-a adequadamente. O espaço pré-peritoneal também é fechado com grampos. Terminado o procedimento o robô é desacoplado ("undocking") e é retirado o portal umbilical.

Em relação aos tipos de telas utilizadas, a tela autofixável (Progrid[®]) foi empregada em três estudos^{1,6,15}, sendo a fixação com pontos de seda em uma delas¹³. Outros dois estudos fizeram uso de telas de polipropileno^{12,17}; em um deles a fixação foi com cola de fibrina (Tissel ou Baxter)¹⁷. Ainda houve uso de tela de poliéster autofixável com microgrampos⁷ e fixação de tela com Prolene^{®13}. Apenas um estudo não especificou o tipo de tela utilizado⁹.

Características dos estudos

Em relação às oito séries de casos da literatura sete foram realizadas nos Estados Unidos e uma na França. Todos os estudos apresentaram como abordagem cirúrgica a técnica TAPP, contudo diferiram quanto à escolha do tipo de tela e à técnica para sua fixação. Em relação ao grau de experiência dos cirurgiões os estudos foram bastante heterogêneos (Tabela 1).

Características dos pacientes

Considerando os oito estudos tem-se um total de 747 pacientes, com faixa etária variável de 16 até 96 anos. O índice de massa corporal variou de acordo com a seleção de pacientes de cada estudo desde 24,34 até 34,2 kg/m² (Tabela 2).

TABELA 1 - Características dos estudos

Autor e ano	País	Robô utilizado	Experiência do cirurgião
Eric J. Charles ⁹	USA	Da Vinci® Si Surgical System	Realizado por dois cirurgiões (previamente tendo realizado modo aberto e videolaparoscópico).
David S. Edelman, M.D. ¹²	EUA	XI robot	Realizado por apenas um cirurgião.
Ramachandra Kolachalam ¹⁰	EUA	Da Vinci® Surgical System	Os sete cirurgiões avaliados tinham vasta experiência com a técnica aberta; três experiência laparoscópica prévia mínima; e quatro moderada a avançada experiência laparoscópica prévia.
Andrew Iraniha ¹⁷	EUA	Da Vinci® Si Surgical System	Não especifica se havia experiência prévia do cirurgião.
Massimo Arcerito ¹	EUA	Da Vinci® Si Surgical System	Apresenta os primeiros casos de correção de hérnia Técnica robô-assistida. Não especifica o número de cirurgiões envolvidos.
Jose E. Escobar Dominguez ¹³	EUA	Da Vinci® Surgical System (Si ou Xi dependendo da preferência do cirurgião e viabilidade dos sistemas)	Profissionais com ampla experiência em cirurgia robótica e experiências prévias com a abordagem TEP tanto na laparoscopia quanto na cirurgia robótica.
C. Engan ⁶	França	Da Vinci® Si Surgical System	Apresenta os primeiros casos de correção de hérnia inguinal por meio da técnica robô-assistida pela equipe cirúrgica. Apenas um cirurgião foi envolvido.
Jessica Gonzalez-Hernandez ¹⁵	EUA	Da Vinci® Si Surgical System	Compara o reparo inguinal via robótica realizado por dois cirurgiões com ou sem a participação de residentes nos controles. Os residentes foram previamente qualificados com simulações e módulos online.

TABELA 2 - Característica dos pacientes

	Paciente	Idade (anos)	IMC (kg/m ²)	Tempo de seguimento	Tempo para a 1ª consulta após a operação
Eric J. Charles ⁹	69	52 (39- 62)	24,9 (22,9- 28,7)	_____	30 dias
David S. Edelman, M.D. ¹²	154	57 (21 –85)	24,34 (19- 31,6)	16 semanas	2 semanas
Ramachandra Kolachalam ¹⁰	148	54,6 (±12,4)	34,2 (±4,9) ¹	_____	30 dias
Jose E. Escobar Dominguez ¹³	78	55,1	27,6	_____	7 dias
Massimo Arcerito ¹	homens 62 mulheres: 16	56 (25–96)	26 (±5,4)	12 meses (±6)	2 semanas
C. Engan ⁶	Homens: 30 Mulheres: 4	49,3 (16–80)	26,5 (19,8-40,4) ²	5,5 meses (1-10)	2 semanas
Andrew Iraniha ¹⁷	82	52,86 (17–83)	26,44 (16,47-35,62)	12 – 36 meses	2 a 6 semanas
Jessica Gonzalez-Hernandez ¹⁵	104	R ³ : 57,5 (±14,1) nR: 50,6 (±13,1)	R: 27,6 (±4,8) nR: 29,3 (±4,7)	_____	R : 17 dias nR : 21 dias

¹IMC maior que 30 kg/m² em todos os pacientes; ²obesos representaram 15% da amostra (n=5); ³R=residentes; nR=sem participação dos residentes

TABELA 3 - Tempo cirúrgico de cada estudo envolvido em minutos

	Tempo operatório médio	Tempo para reparo bilateral	Tempo para reparo unilateral	Tempo para reparo de hérnia recorrente
Eric J. Charles ⁹	105 (76–146)	Não especificado	Não especificado	Não especificado
David S. Edelman, M.D. ¹²	63,6 (25-140)	Não especificado	Não especificado	Não especificado
Ramachandra Kolachalam ¹⁰	87,9 (±35,6)	Não especificado	Não especificado	Não especificado
Jose E. Escobar Dominguez ¹³	104,3 (±32,6)	107,8 (±28,26)	99,4 (±37,6)	Não especificado
Massimo Arcerito ¹	52 (45–67)	Não especificado	Não especificado	Não especificado
C. Engan ⁶	80,5 (45–135)	110 (84–135)	69 (45–128)	108 (67–135)
Andrew Iraniha ¹⁷	Não especificado	98,57	Não especificado	Não especificado
Jessica Gonzalez-Hernandez ¹⁵	Não especificado	R ¹ : 115,5 (±24,6) nR ² : 109,3 (±55,4)	R: 73,2 ± 18,4 nR: 67,3 ± 29,9	Não especificado

²Obesos representaram 15% da amostra (n=5); ¹R=residentes; nR=sem participação dos residentes

TABELA 4 - Tempo cirúrgico comparativo nos estudos de D'Amico et al.¹⁰ e Charles et al.⁹

	Reparo robótico assistido	Técnica aberta	Técnica Laparoscópica	P
D'Amico et al. ¹⁰				
Número de pacientes	95	93	Não especificado	< 0,001
Tempo cirúrgico total	82,9 minutos (±35,7)	51,5 (±20,9)	Não especificado	
Charles et al. ⁹				
Número de pacientes	69	191	241	p<0.001
Tempo cirúrgico total	105 (76–146)	71 (56–88) min	81(61–103)	

Tempo cirúrgico

Em relação ao tempo cirúrgico nota-se grande variabilidade, com tempo médio de 52 min até 109,3 min (76–164) por hérnia. Torna-se difícil análise comparativa, uma vez que não foram todos estudos que especificaram o tempo operatório em relação aos reparos de hérnias unilaterais ou bilaterais (Tabela 3).

Em análise comparativa entre os tempos cirúrgicos das abordagens robóticas assistida ou aberta, após ajuste das variáveis

de interferência, foi obtido no estudo de Lawrence D'Amico et al.¹⁰ um valor significativo de $p < 0,001$ favorável ao menor tempo cirúrgico no grupo submetido à técnica laparoscópica (Tabela 4). As variáveis ajustadas para a correspondência foram: idade, gênero, IMC, presença de procedimento concomitante ao reparo das hérnias inguinais, hérnias primárias vs. recorrentes, reparos unilaterais ou bilaterais, presença de comorbidades, operação abdominal prévia e classificação ASA. No estudo de

Eric Charles et al.⁹ a modalidade robótica também apresentou maior tempo quando comparada a videolaparoscopia e a técnica aberta ($p < 0.001$, Tabela 4).

Complicações

Em síntese, a incidência de complicações após o reparo inguinal robótico assistido foi baixa. Nos estudos que a compararam diretamente com a técnica aberta, como no Lawrence D'Amico et al.¹⁰ a incidência de complicações no reparo robótico foi de 2,7% frente aos 11,5% do reparo tradicional ($p = 0.005$)⁶. Quanto à qualidade das complicações houve bastante heterogeneidade nos estudos sendo, no geral, mais comuns os seromas e hematomas.

Merece destaque a alta incidência de hematomas no estudo Massimo Arcerito et al. (20%)¹, que, de acordo com os autores, deve-se ao elevado número de hérnias inguinoescrotais entre os pacientes selecionados. Em quase todos os estudos os seromas não necessitaram de tratamento; apenas em um caso no estudo de Jessica Gonzalez-Hernandez foi realizada a aspiração ambulatorial¹⁵. Escobar Dominguez et al.¹³ ainda fizeram menção a dois casos de hematoma crônico, definidos pela persistência por mais de 30 dias; o tratamento foi conservador em ambos casos.

Os casos de retenção urinária não foram graves e nos que a permanência da sonda de Foley foi imperativa, ela não se excedeu por mais de uma semana^{9,13,17}. As infecções de sítio cirúrgico, no local de inserção dos trocárteres, não foram reladas em todos os estudos, mas nos que o fizeram ficou evidente adequada a antibioticoprofilaxia oral.

Eric Charles et al.⁹ compararam a abordagem robótica com as técnicas aberta e laparoscópica encontrando taxa maior de infecção pós-operatória de pele e dos tecidos moles nos pacientes submetidos à técnica robótica que foi associada ao maior tempo cirúrgico⁹. Quatro foram os casos de recorrência da hérnia. Andrew Iranli et al.¹⁷ detalham que a recorrência da hérnia inguinal direita ocorreu 20 semanas após o reparo robótico e foi tratada por via aberta com colocação de tela. Por outro lado, Massimo Arcerito et al.¹ relataram recidiva medial à tela colocada e feita re-abordagem via robótica para remoção e re-colocação da prótese¹. O reparo da hérnia manteve-se intacto. Andrew Iranli et al.¹⁷ relataram um caso de obstrução de intestino delgado por aderência à sutura do V-loc remanescente, que foi resolvida com lise laparoscópica das aderências e não se observaram sequelas em longo prazo. Por fim, no estudo de Jessica Gonzalez-Hernandez houve um caso que necessitou de conversão para procedimento aberto devido à inabilidade em obter adequado pneumoperitônio em paciente que tinha história de abdominoplastia prévia¹⁵.

Não houve relato de desfecho fatal em nenhum dos estudos.

Em 2018 foi publicado um estudo demonstrando taxas de complicações pós-operatórias semelhantes entre o grupo de residentes e o de não residentes¹⁵ com valor de p sem significância estatística. Dentre elas: retenção urinária - 11,1% vs. 2%; hematoma/edema - 18,5% vs. 10%; queimação/dormência - 5,8% vs. 2,1% e infecção - 0% em ambos grupos.

DISCUSSÃO

Frente às vantagens observadas com o reparo inguinal laparoscópico ao longo do tempo, principalmente nos casos de maior dificuldade operatória pela via aberta, e à menor incidência de ocorrências pós-operatórias, a evolução das operações minimamente invasivas abriram espaço para o crescimento da cirurgia robótica. Principalmente por se tratar de método que exige alto investimento financeiro e de tempo para a proficiência técnica, a avaliação de seus benefícios tornou-se necessária em todos os procedimentos em que ela está sendo empregada^{18,19}.

Uma vez que a técnica cirúrgica da abordagem em si é bastante semelhante ao reparo inguinal laparoscópico, o acesso via TAPP robótico-assistido foi executado sem dificuldades mesmo por cirurgiões que não tinham experiência prévia com a cirurgia robótica¹² e inclusive por residentes¹⁵. Houve apenas algumas alterações na operação de forma a garantir o melhor ancoramento das pinças do robô e quanto à colocação e fixação das telas.

Cabe ressaltar o aprimoramento da operação robótica em relação à videolaparoscopia: os "wristed instruments" (instrumentos de articulação semelhantes aos punhos humanos) da cirurgia robótica trouxeram maior facilidade na manipulação das pinças e nas técnicas de fixação da tela, o que influencia diretamente nos desfechos pós-operatórios¹⁷. Também apresentam menor "efeito de alavanca" decorrente da má angulação e posicionamento dos trocárteres que ocorre na cirurgia laparoscópica, inovação que possibilita a atenuação de tremores e movimentos rudes garantindo maior precisão técnica e menos trauma tecidual - importante determinante na menor incidência de dor crônica pós-operatória. O sistema de dupla câmera permite ainda visualização 3D do campo cirúrgico ainda mais ampliada que na cirurgia laparoscópica. A curva de aprendizado da cirurgia robótica é rápida e em pouco tempo é possível observar menor incidência de complicações.

Contudo ambos estudos que avaliaram comparativamente o tempo cirúrgico entre o reparo robótico e as técnicas laparoscópica ou por via aberta, encontraram maior tempo cirúrgico na técnica robótica^{9,10}. Inclusive em um dos estudos⁹ que encontrou aumento discreto na incidência de infecção de pele e de tecidos moles na técnica robô-assistida, o próprio autor sugere possível correlação entre o tempo operatório maior e a maior incidência de infecção.

Complicações após o reparo laparoscópico ou aberto não são descritas de modo uniforme na literatura. A falta de padronização interfere na variabilidade dos valores, o que dificulta muitas vezes a análise comparativa. Em revisão dos estudos com a abordagem laparoscópica as complicações de curto prazo mais comuns relatadas na literatura foram hematomas e seromas, com incidência média de 8% e 7%, respectivamente. A infecção por feridas ocorre raramente com taxas relatadas de aproximadamente 1%⁶. Os estudos envolvidos nesta revisão apresentam taxas discretamente menores aos valores apresentados na literatura. Comparando as complicações entre as técnicas, Eric Charles et al.⁹ relataram as técnicas robótico-assistida, laparoscópica e aberta com valores similares de ocorrências pós-operatórias (2,9% na via robótica, 3,3% na laparoscópica e 5,2% na aberta). Em outro estudo⁷, considerando os pacientes com e sem obesidade houve taxa de complicação em curto prazo semelhante após reparo robótico em relação ao aberto. Já os pacientes obesos que se submetem ao reparo robótico apresentam menor taxa de complicações após 30 dias em comparação com obesos submetidos ao reparo aberto.

A operação minimamente invasiva ideal em pacientes obesos deve fornecer taxas semelhantes de complicações em longo prazo que são alcançadas usando as abordagens minimamente invasivas em pacientes não obesos. Os resultados devem ser semelhantes ou melhores que os alcançados com o reparo aberto. Lawrence D'Amico et al.¹⁰ mostraram que em pacientes obesos a abordagem assistida por robôs foi comparável e em alguns casos melhoraram os resultados em relação aos obtidos com procedimentos abertos. Um estudo prospectivo com o uso do reparo robótico nos obesos é importante para confirmar tais achados.

Em relação ao aprendizado, a herniorrafia inguinal com TAPP assistida por robô pode ser realizada de forma segura e eficaz por residentes que participam como cirurgiões, já que não houve diferença nos resultados em trabalho realizado¹⁵ abordando a comparação.

Mesmo que os custos com a manutenção do sistema robótico

sejam próximos aos dos instrumentos laparoscópicos¹³, ainda há o custo adicional do robô o que aumenta consideravelmente o investimento inicial para o emprego dessa técnica. O tempo cirúrgico, menor tempo de internação, menor número de complicações e melhoria das facilidades técnicas, devem ser contabilizados para avaliação do custo-benefício em longo prazo. Dado o recente crescimento do emprego da técnica robótica tal projeção ainda não pôde ser calculada e em muitos centros, o custo elevado da aquisição dos materiais robóticos ainda é fator limitante para o emprego dessa forma de reparo para as hérnias inguiniais.

A principal limitação desta revisão é referente ao desenho retrospectivo, apresentado em seis das oito séries, o que dificulta a análise da dor e qualidade de vida no pós-operatório. Soma-se a isso o fato de não haver infomações sobre a uniformidade da coleta de dados quando realizada de modo retrospectivo. Outra limitação dos estudos envolvidos foi o seguimento em curto prazo, o que prejudicou a avaliação de complicações como dor crônica e parestesias, que só se evidenciam após meses mantendo-se após anos do pós-operatório.

CONCLUSÃO

O advento da cirurgia robótica representa o futuro das técnicas cirúrgicas e deve ser disseminado e praticado em diferentes centros, mesmo para doenças cirúrgicas de baixa complexidade, buscando o estabelecimento de melhores desfechos e um treinamento mais completo para a próxima geração de cirurgiões. Os estudos comparativos da literatura entre a técnica robótica e as demais não mostraram superioridade na utilização do robô. Sugere-se possível benefício desta técnica em obesos. No entanto, não há trabalhos randomizados publicados que comparem o reparo laparoscópico ao robotizado da hérnia inguinal, de modo que pesquisas futuras precisarão delinear, de fato, as vantagens que um método tem sobre o outro.

REFERÊNCIAS

1. Arcerito M, Bernal O, Changchien E, Konkoly-Thege A, Moon J. Robotic Inguinal Hernia Repair: Technique and Early Experience. *Am Surg*. 2016 Oct;82(10):1014-1017. PubMed PMID: 27779996.
2. Aufenacker T, Bay-Nielsen M, Bouillot JL, Campanelli G, Conze J, de Lange D, Fortelny R, Heikkinen T, Kingsnorth A, Kukleta J, Miserez M, Morales-Conde S, Nordin P, Schumpelick V, Simons MP, Smedberg S, Smietanski M, Weber G, (2009) European Hernia Society guidelines on the treatment of inguinal hernia in adult patients. *Hernia* 13:343-403
3. Beudeker N, Bogte A, Dwars BJ, Van Den Heuvel B, Van Den Broek J, (2013) The incidence and natural course of occult inguinal hernia during TAPP repair: Repair is beneficial. *Surg Endoscopy* 27:4142-4146
4. Bitter R, Boekeler U, Schwarz J, Wauschkuhn CA, (2010) Laparoscopic inguinal hernia repair: gold standard in bilateral hernia repair? Result of more than 2800 patients in comparison to literature. *SurgEndosc* 24:3026-3030
5. Bittner R, Schwarz J (2012) Inguinal hernia repair: current surgical techniques. *Langenbecks Arch Surg* 397:271-282.
6. Bonilla V, Dyer DC, Engan C, Engan M, Randall BR. Description of robotically assisted single-site transabdominal preperitoneal (RASS-TAPP) inguinal hernia repair and presentation of clinical outcomes. *Hernia*. 2015 Jun;19(3):423-8. doi: 10.1007/s10029-014-1311-z. Epub 2014 Sep 24. PubMed PMID: 25249251.
7. Bosi HR, Guimarães JR, Cavazzola LT. Robotic assisted single site for bilateral inguinal hernia repair. *Arq Bras Cir Dig*. 2016 Apr-Jun;29(2):109-11.
8. Breitenstein S, Nocito A, Puhan M, et al. Robotic-assisted versus laparoscopic cholecystectomy: outcome and cost analyses of a case-matched control study. *Ann Surg* 2008;247:987-93.
9. Charles EJ, Mehaffey JH, Tache-Leon CA, Hallowell PT, Sawyer RG, Yang Z. Inguinal hernia repair: is there a benefit to using the robot? *Surg Endosc*. 2018 Apr;32(4):2131-2136. doi: 10.1007/s00464-017-5911-4. Epub 2017 Oct 24. PubMed PMID: 29067575.
10. D'Amico L, Dickens E, Gamagami R, Gonzalez A, Kolachalam R, Rabaza J, Richardson C. Early outcomes of robotic-assisted inguinal hernia repair in obese patients: a multi-institutional, retrospective study. *SurgEndosc*. 2017 Jun 23. doi: 10.1007/s00464-017-5665-z. [Epub ahead of print] PubMed PMID: 28646321
11. Duh QY, Takata M, (2008) Laparoscopic inguinal hernia repair. *Surg Clin N Am* 88:157-178.
12. Edelman DS. Robotic Inguinal Hernia Repair. *Am Surg*. 2017 Dec 1;83(12):1418-1421. PubMed PMID: 29336765.
13. Escobar Dominguez JE, Donkor C, Gonzalez A, Rabaza J, Ramos MG, Seetharamaiah R. Feasibility of robotic inguinal hernia repair, a single-institution experience. *SurgEndosc*. 2016 Sep;30(9):4042-8. doi: 10.1007/s00464-015-4717-5. Epub 2015 Dec 30. PubMed PMID: 26718359
14. Feldman LS, Fried GM, Lebedeva E, Kaneva P, Trevisonno M, Vassiliou MC, Watanabe Y, (2015) A survey of general surgeons regarding laparoscopic inguinal hernia repair: practice patterns.
15. Gonzalez-Hernandez J, Prajapati P, Ogola G, Burkart RD, Le LD. Surgical training in robotic surgery: surgical experience of robotic-assisted transabdominal preperitoneal inguinal herniorrhaphy with and without resident participation. *J Robot Surg*. 2018 Jan 6. doi: 10.1007/s11701-017-0771-4. [Epub ahead of print] PubMed PMID: 29307096.
16. Gould JC, Ito F, Jarrard D. Transabdominal preperitoneal robotic inguinal hernia repair. *J Laparoendosc Adv Surg Tech A*. 2008 Jun;18(3):397-9. doi: 10.1089/lap.2007.0093. PubMed PMID: 18503373.
17. Iraniha A, Peloquin J. Long-term quality of life and outcomes following robotic assisted TAPP inguinal hernia repair. *J Robot Surg*. 2017 Jul 13. doi: 10.1007/s11701-017-0727-8. [Epub ahead of print] PubMed PMID: 28707149.
18. Rodrigues TFFDC, Silveira B, Tavares FP, Madeira GM, Xavier IP, Ribeiro JHC, Pereira RMOS, Siqueira SL. Open, laparoscopic, and robotic-assisted hepatectomy in resection of liver tumors: a non-systematic review. *Arq Bras Cir Dig*. 2017 Apr-Jun;30(2):155-160.
19. Siqueira-Batista R, Souza CR, Maia PM, Siqueira SL. Robotic surgery: bioethical aspects. *Arq Bras Cir Dig*. 2016 Nov-Dec;29(4):287-290.