

# O ÓLEO DE COPAÍBA INFLUENCIA NA REPARAÇÃO DE DEFEITOS ABDOMINAIS COM TELA DE VICRYL®?

*Copaiba oil influences ventral hernia repair with Vicryl® mesh?*

Edson Yuzur **YASOJIMA**, Renan Kleber Costa **TEIXEIRA**, Abdallah de Paula **HOUAT**, Felipe Lobato da Silva **COSTA**, Vitor Nagai **YAMAKI**, Denilson José Silva **FEITOSA-JUNIOR**, Carlos Augusto Moreira **SILVA**, Marcus Vinicius Henriques **BRITO**

Trabalho realizado no Laboratório de Cirurgia Experimental da Faculdade de Medicina da Universidade Estadual do Pará - UEPA, Belém, PA, Brasil.

**RESUMO - Racional:** A utilização de telas nas herniorrafias foi grande revolução na área cirúrgica; contudo, elas trouxeram algumas dificuldades, como grande área de fibrose, maior dor pós-operatória e risco de infecção. A busca por novas substâncias que minimizem esses efeitos deve ser estimulada. As plantas medicinais se destacam por apresentarem conjunto de princípios ativos que podem atuar em todos esses problemas. **Objetivo:** Verificar se o óleo de copaíba influencia no reparo de defeitos abdominais em ratos corrigidos com tela de Vicryl®. **Método:** Vinte e quatro ratos Wistar foram submetidas a um defeito abdominal e corrigidos com tela de Vicryl®. Elas foram distribuídas em dois grupos: controle e copaíba via gavagem, administrada durante sete dias após a operação. A análise dos animais ocorreu nos dias 8, 15 e 22 de pós-operatório. Foi analisada a quantidade de aderências e feita análise microscópica da tela. **Resultados:** Não houve diferença estatística em relação à quantidade de aderências. Todos os animais tiveram sinais de inflamação aguda. No grupo controle, houve menor quantidade de macrófagos nos animais do dia 8 em relação aos demais dias e maior quantidade de necrose no dia 8 do que no dia 22. No grupo copaíba, o número de gigantócitos aumentou em relação aos dias analisados. **Conclusão:** O óleo de copaíba mostrou melhora na resposta inflamatória acelerando o seu início; contudo, não interferiu na quantidade de aderências abdominais ou fibras colágenas.

**DESCRIPTORIOS:** Telas cirúrgicas. Cicatrização. Ratos.

## Correspondência:

Edson Yuzur Yasojima,  
 e-mail: yasojima@globo.com

Fonte de financiamento: não há  
 Conflito de interesses: não há

Recebido para publicação: 24/03/2015  
 Aceito para publicação: 16/06/2015

**HEADINGS** - Surgical meshes. Wound healing. Rats.

**ABSTRACT - Background:** The use of meshes in hernia surgical repair promoted revolution in the surgical area; however, some difficulties had come, such as a large area of fibrosis, greater postoperative pain and risk of infection. The search for new substances that minimize these effects should be encouraged. Medicinal plants stand out due possible active ingredients that can act on these problems. **Aim:** To check the copaiba oil influence in the repair of abdominal defects in rats corrected with Vicryl® mesh. **Method:** Twenty-four Wistar rats were submitted to an abdominal defect and corrected with Vicryl® mesh. They were distributed into two groups: control and copaiba via gavage, administered for seven days after surgery. The analysis of the animals took place on 8, 15 and 22 postoperative days. It analyzed the amount of adhesions and microscopic analysis of the mesh. **Results:** There was no statistical difference regarding the amount of adhesions. All animals had signs of acute inflammation. In the control group, there were fewer macrophages in animals of the 8<sup>th</sup> compared to other days and greater amount of necrosis on day 8 than on day 22. In the copaiba group, the number of giantocytes increased compared to the days analyzed. **Conclusion:** Copaiba oil showed an improvement in the inflammatory response accelerating its beginning; however, did not affect the amount of abdominal adhesions or collagen fibers.

## INTRODUÇÃO

O termo hérnia significa ruptura, tendo como definição uma protrusão anormal de órgão ou de tecido através de fragilidade na parede abdominal<sup>8</sup>. A principal terapêutica para sua correção é a realização da hernioplastia; contudo, somente após a utilização das técnicas tension-free, utilizando telas cirúrgicas, é que houve modificação nas taxas de recidiva que diminuíram de 50-75% para 5-10%<sup>3,4</sup>.

O primeiro relato da utilização de tela na hernioplastia foi em 1958 por Usher *et al.*, que utilizaram tela de polipropileno<sup>15</sup>. Este se mantém como o material mais utilizado; entretanto, existem telas cirúrgicas confeccionadas de diversos materiais, tamanhos, densidades e elasticidade. Esta grande variedade decorre que os diferentes materiais apresentam propriedades distintas, permitindo assim escolher o melhor material para cada região<sup>1,11,12</sup>.

Contudo, mesmo com essa possibilidade de escolha, a utilização de telas ainda acarreta diversos efeitos colaterais, como maior dor pós-operatória, aderências abdominais e zonas de fibrose e maior risco de infecção devido à colocação da prótese<sup>13</sup>. Várias terapias são utilizadas para minimizar esses efeitos adversos; contudo, nenhuma apresentou resultados totalmente favoráveis. Cita-se o exemplo do uso de anti-inflamatórios que conseguem minimizar a dor dos pacientes, mas com prejuízo no processo cicatricial perda final da força tênsil abdominal<sup>14,18</sup>.

Portanto, a busca de novas terapêuticas que minimizem esses efeitos apresenta

grande valia. Neste contexto, destaca-se a utilização de plantas medicinais, principalmente o óleo de copaíba (*Copaifera sp.*), oriundo da seiva da árvore copaífera nativa da região amazônica que apresenta comprovadamente efeitos anti-inflamatório, cicatrizante e antibiótico, podendo atuar em vários efeitos colaterais da utilização das telas cirúrgicas<sup>10,18,19</sup>.

Em estudo anterior do nosso grupo, utilizando este óleo antes da realização do procedimento cirúrgico houve redução da quantidade de aderências e aumento na quantidade de fibras colágenas, decorrente de modulação do processo inflamatório<sup>19</sup>. Neste novo estudo utiliza-se o mesmo óleo, contudo após a realização da operação buscando verificar se há potencialização dos efeitos anti-inflamatório e cicatrizante.

## MÉTODOS

Esta pesquisa seguiu as normas da Lei Brasileira de Cuidados com Animais (Lei: 11.794/08) e seguiu as regras do Conselho para a Organização Internacional de Ciências Médicas código de ética para a experimentação animal. O projeto foi previamente aprovado pelo Comitê de Ética no Uso de Animais da Universidade do Estado do Pará, Belém, PA, Brasil.

Foram utilizados 24 ratos Wistar (*Rattus norvegicus*) com idades em torno de 120 dias e peso variando de 200-250 g fornecidos pelo biotério do Laboratório de Cirurgia Experimental, com água e comida sendo fornecidas ad libitum. Os animais foram distribuídos aleatoriamente em dois grupos, cada um com 12, a saber: 1) grupo controle (GC), tratados com solução salina; 2) grupo copaíba (GCop), tratados com óleo de copaíba (*Copaifera officinales*), ambos administrados por gavagem a partir do 2º ao 8º dia de pós-operatório, em dose de 0,63 ml/kg<sup>19</sup>.

Estes grupos foram subdivididos em três subgrupos (n=4) para avaliar o tempo de ação do óleo de copaíba em 8, 15 e 22 dias de pós-operatório, quando a eutanásia de cada subgrupo foi realizada.

Todos os procedimentos foram realizados sob anestesia com cloridrato de quetamina (70 mg/kg) e cloridrato de xilazina (10 mg/kg), administrado intraperitoneal. Confirmada a anestesia, seguiu-se a depilação da região abdominal e antissepsia da pele. Subsequentemente, foi confeccionada uma incisão mediana de 4 cm em ambos os lados e a exposição da camada musculoponeurótica.

Imediatamente depois, procedeu-se à excisão da parte ventral do abdome (Figura 1), envolvendo a camada musculoponeurótica e o peritônio com 2 cm no eixo transversal e 2 cm no eixo longitudinal, de modo a criar um defeito ventral. Esse defeito foi corrigido em todos os grupos, com a colocação de tela de Vicryl® (poliglactina 910) com 3 cm de eixo longitudinal e 3 cm no eixo transversal, ligados nas bordas com oito pontos separados (fio de náilon 6-0), equidistante, agulhados e atraumáticos, com cinco semi-nós em cada ponto, deixando as margens da prótese sobre o plano aponeurótico anterior<sup>19</sup>.

Após a eutanásia, de acordo com a data prevista para cada subgrupo, foi realizada análise macroscópica em relação à presença ou ausência de hérnia incisional, infecções, deiscência ou fístulas e o número de aderências através do escore semi-quantitativo de Diogo Filho *et al.*<sup>5</sup> em que 0=ausência de adesão; 1=uma ou duas aderências; 2=3-5 aderências; e 3=seis ou mais aderências. Depois disto, o tecido de cicatrização abaixo e próximo à tela e a tela inteira foram colhidos para análise histológica. Este fragmento foi armazenado em formol tamponado a 10% e utilizado para análise histopatológica por meio de H&E e coloração Tricrômio de Masson.

Na coloração por H&E foram analisados os parâmetros de resposta inflamatória, macrófagos, linfócitos e contagem de células gigantes em torno dos fragmentos de tela. Necrose, fibrose e granuloma foram classificados como 0=ausência; 1=leve; 2=moderado; e 3=intenso<sup>6</sup>. No Tricrômio de Masson foi quantificada a quantidade e organização das fibras de colágeno, sendo classificadas como 0=ausência; 1=leve; 2= moderado; e 3=intenso<sup>2</sup>.

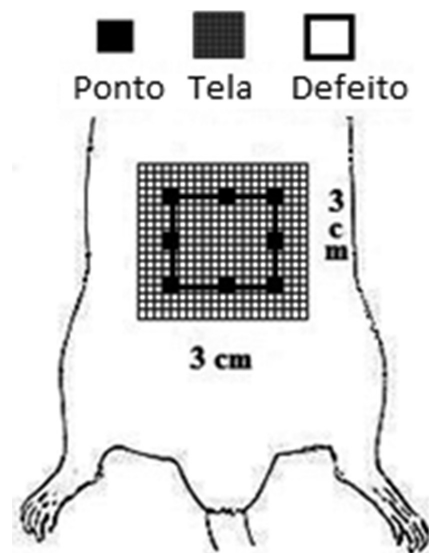


FIGURA 1 – Protocolo cirúrgico

A distribuição normal dos dados foi confirmada utilizando o teste de Kolmogorov-Smirnov. Os resultados foram analisados pelo teste de Kruskal-Wallis com p inferior a 0,05 considerado estatisticamente significativo para todos os testes.

## RESULTADOS

Através da análise macroscópica, observou-se que nenhum dos animais apresentou infecções, deiscência ou fístulas. No entanto, houve 100% de aderências entre as telas e os órgãos abdominais; não houve nenhuma diferença estatisticamente significativa entre os grupos controle e copaíba nos três períodos estudados (Tabela 1).

TABELA 1 - Grau de aderências entre a tela e os órgãos abdominais

Grupo	TEMPO		
	8 dias	15 dias	22 dias
GC	1.00 ±0.82	1.25 ±0.50	2.25 ±0.96
GCop	0.50 ±0.58	1.50 ±1.00	1.50 ±0.58

p=0.11 (Kruskal-Wallis)

Todos os animais mostraram resposta inflamatória aguda (Tabela 2), o qual foi caracterizado pela presença de edema, congestão vascular e infiltrado com predominância de neutrófilos. Em relação à quantidade de outros componentes do sistema imune, houve quantidade menor de macrófagos no GC em relação ao CopG (p=0,03) no 8º dia pós-operatório. Foi identificada maior quantidade de células gigantes no CopG do que no CG no 22º dia de pós-operatório (p=0,03). A quantidade de linfócitos foi semelhante nos dois grupos (p=0,22).

TABELA 2 - Contagem média de células inflamatórias nos fragmentos das telas

Grupo	TEMPO		
	8 dias	15 dias	22 dias
	Macrófagos		
GC	0.00 ±0.00	2.50 ±0.57	2.50 ±1.00
GCop	1.75 ±0.50	1.75 ±0.95	1.25 ±0.50
	Células gigantes		
GC	8.33 ±4.93	9.00 ±4.90	9.75 ±4.44
GCop	1.25 ±1.25	7.75 ±4.03	22.25 ±8.54
	Linfócitos		
GC	1.33 ±0.57	2.25 ±0.96	2.25 ±0.96
GCop	1.00 ±0.00	1.00 ±0.00	1.25 ±0.50

Macrófagos: GC 8 dias x GCop 8 dias – p=0,03; células gigantes: GC 8 dias x GCop 8 dias e GC 22 dias x GCop 22 dias – p=0,03; linfócitos: GC x GCop – p=0,31

Os granulomas formados em torno das telas foram caracterizados como do tipo corpo estranho, composto por macrófagos e células gigantes ao redor de cada fragmento da tela. A intensidade (tamanho) do granuloma no GC foi de  $2,18 \pm 0,60$  e no CopG de  $1,75 \pm 0,45$  ( $p=0,06$ ). Áreas de necrose não foram identificadas macroscopicamente; entretanto, zonas microscópicas de necrose de liquefação foram identificadas. No GC e GCop as zonas de necrose foram geralmente de intensidade média, sem diferença significativa entre os grupos ( $p=0,94$ ).

A formação de áreas de fibrose foi semelhante nos dois grupos ( $p=0,93$ ) apresentando intensidade  $1,36 \pm 0,67$  em GC e  $1,41 \pm 0,51$  no GCop. Na análise do Tricrômio de Masson (Tabela 3), verificou-se que a quantidade de fibras colágenas e o grau de organização delas foram semelhantes nos dois grupos ( $p>0,05$ ).

**TABELA 3** - Média da quantidade e organização das fibras colágenas

Grupo	TEMPO		
	8 dias	15 dias	22 dias
	Quantidade		
GC	$1,50 \pm 0,57$	$1,25 \pm 0,50$	$1,66 \pm 1,15$
GCop	$1,00 \pm 0,81$	$1,75 \pm 1,50$	$1,75 \pm 0,50$
	Organização		
GC	$2,00 \pm 0,00$	$0,50 \pm 0,57$	$1,00 \pm 1,00$
GCop	$1,25 \pm 0,50$	$1,50 \pm 0,57$	$1,50 \pm 0,57$

$p>0,05$  (Kruskal-Wallis)

## DISCUSSÃO

A busca por fatores que consigam melhorar o processo cicatricial e reduzir seus efeitos colaterais remonta de desde a era hipocrática. Na atualidade não está disponível terapêutica que consiga controlar totalmente os efeitos nocivos deste processo. A busca por novos fármacos deve ser estimulada para o melhor controle do processo inflamatório, que em diversos casos é o causador de complicações cirúrgicas, como aderências abdominais e dor pós-operatória<sup>13,14,18</sup>.

As plantas medicinais são grandes fontes de princípios ativos que podem ser utilizados para a indústria de medicamentos. No contexto das hernioplastias com tela, o óleo de copaíba apresenta grande destaque visto que seus efeitos cicatrizantes e anti-inflamatórios podem melhorar o processo inflamatório e minimizar suas complicações sem prejudicar a cicatrização abdominal<sup>10,19</sup>.

A ausência de fistulas, deiscências e infecções demonstram que o óleo de copaíba não influenciou negativamente o processo de cicatrização<sup>18</sup>. A presença de hérnias em ambos os grupos demonstra que a tela estudada (Vicryl®) não conseguiu manter a resistência abdominal; acredita-se que tal fato ocorreu devido à manipulação do animal que a realização da gavagem força demasiadamente a região abdominal.

Estudo de Yasojima *et al.*<sup>19</sup> evidenciou redução na quantidade de aderências abdominais quando ofertado o óleo de copaíba antes da realização da hernioplastia; neste estudo houve redução, contudo não estatisticamente significativa, mostrando que a utilização profilática do óleo de copaíba apresenta melhor efeitos na redução de aderências. No entanto, há necessidade de serem utilizadas outras doses que podem ampliar os efeitos do óleo e assim conseguir reduzir a quantidade de aderências.

A resposta inflamatória foi semelhante em ambos os grupos. Percebeu-se que houve início mais precoce dela no grupo copaíba, com mais macrófagos no 8º dia de pós-operatório. Estas células constituem o principal tipo celular responsável pelo controle e regulação da cicatrização, antes da migração e replicação de fibroblastos. O seu aparecimento mais precoce é motivo para melhor cicatrização utilizando este óleo<sup>7,9,17</sup>.

Em relação à quantidade de gigantócitos, foi maior no grupo copaíba no 22º dia de pós-operatório; contudo,

percebeu-se que neste grupo o tamanho do granuloma foi menor mostrando que o óleo de copaíba deve acabar por inativar este grupo celular aumentando sua quantidade, mas sem prejudicar a cicatrização. Não houve destruição precoce da tela.

O tamanho das zonas de necrose e fibrose foi semelhante em ambos os grupos; elas são derivadas do processo de reparação tecidual. Esses dados demonstram que mesmo com o início mais precoce da resposta inflamatória não houve grandes repercussões no processo de reparação, evidenciando baixo efeito terapêutico do óleo na dose administrada.

No que tange à quantidade de fibras colágenas, tanto quantidade como organização, foi estatisticamente semelhante entre os grupos, evidenciando que mesmo com modulação da resposta inflamatória o óleo de copaíba não apresentou modificação no processo cicatricial do reparo com tela. Acredita-se que este efeito quase nulo, quando comparado aos outros estudos onde este óleo foi ofertado profilaticamente, seja em decorrência de que a copaíba atua no sistema imune de forma a regular a produção de citocinas e ativação celular. Deste modo, é necessário certo período para que este efeito seja máximo e traga repercussões clinicamente perceptíveis<sup>16,19</sup>.

## CONCLUSÃO

O óleo de copaíba mostrou melhora na resposta inflamatória acelerando seu início; contudo, não interferiu na quantidade de aderências abdominais ou fibras colágenas.

## REFERÊNCIAS

- Barbuto RC, Duval-Araujo I, Barral SM, Rocha RG, Bechara, Barbosa AJA. Uso de telas inorgânicas em feridas abdominais de ratos com peritonite induzida. ABCD Arq Bras Cir Dig. 2014; 27(1): 26-9.
- Bellón JM, Rodríguez M, García-Honduvilla N, Gómez-Gil V, Pascual G, Buján J. Comparing the behavior of different polypropylene meshes (heavy and lightweight) in an experimental model of ventral hernia repair. 2009; 89(2): 228-55.
- Burger JWA, Halm JA, Wijsmuller AR, Raa ST, Jeekel J. Evaluation of new prosthetic meshes for ventral hernia repair. Surg Endosc. 2006; 20(8):1320-1325.
- Butler CE, Prieto VG. Reduction of adhesions with composite AlloDerm / polypropylene mesh implants for abdominal wall reconstruction. Plast Reconstr Surg. 2004;114(2):464-73.
- Diogo-Filho A, Lazarini BC, Vieira-Junior, Silva GJ, Gomes HJ. Avaliação das aderências pós-operatórias em ratos submetidos a peritoniotomia com tela de polipropileno associada a nitrofurazona. Arq Gastroenterol. 2004; 41(4): 245-9.
- Gianlupi A, Trindade MRM. Comparação entre o uso de fio inabsorvível (polipropileno) e fio absorvível (poliglactina 910) na fixação de prótese de polipropileno em correção de defeitos músculo-aponeuróticos da parede abdominal. Estudo experimental em ratos. Acta Cir Bras. 2004; 19(2): 94-102.
- MA Piriz, CAB Lima, VMR Jardim, MK Mesquita, Souza ADZ, Heck RM. Plantas medicinais no processo de cicatrização de feridas: uma revisão de literatura. Rev. Bras. Pl. Med. 2014; 16(3): 628-36.
- Mardegam MJ, Bandeira COP, Novo NF, Juliano Y, Amado CAB, Fagundes DJ. Modelo experimental de hérnia ventral em ratos. Acta Scientiarum. 2001;23(3):683-9.
- Nogueira EO, Novaes ASM, Sanchez CMS, Andrade CM, Silva MFA. Effect of copaiba oleoresin (Copaifera sp.) on the in vitro cellular proliferation. Braz. J. Vet. Res. Anim. Sci. 2012 Apr; 49(4): 293-300.
- Ortega-Ramirez LA, Rodríguez-García I, Leyva JM, Cruz-Valenzuela MR, Silva-Espinoza BA, Gonzalez-Aguilar GA, Siddiqui MW, Ayala-Zavala JF. Potential of medicinal plants as antimicrobial and antioxidant agents in food industry: A hypothesis. Journal of Food Science. 2014; 79(2): 129-137.
- Pundek MRZ, Czeckzo NG, Yamamoto CT, Pizzatto RF, Czeckzo LEA, Dietz UA, Malafaia O. Estudo das telas cirúrgicas de polipropileno/poliglicaprono e de polipropileno/polidioxanona/celulose oxidada regenerada na cicatrização de defeito produzido na parede abdominal de ratos. Arq Bras Cir Dig. 2010;23(2):94-9.

12. Ricciard BF, Chequim LH, Gama RR, Hassegawa L. Correção de hérnia abdominal com tela envolta por tecido fibroso— estudo em ratos Wistar. Rev. Col. Bras. Cir. 2012; 39(3): 195-200.
13. Smiettanski M. Randomized clinical trial comparing a polypropylene with a poliglecaprone and polypropylene composite mesh for inguinal hernioplasty. Br J Surg. 2008;95:1462-8.
14. Tognini JRF, Goldenberg S, Simões MJ, Sauer L, Melo RL, Ortiz PLA. Efeito do diclofenaco de sódio na cicatrização da parede abdominal de ratos. Acta Cir Bras. 1998;13(3):167-71.
15. Usher FC. A new plastic prosthesis for repairing tissue defects of the chest and abdominal wall. Am J Surg. 1959;97:629-32.
16. Vargas FS, Almeida PDO, Aranha ESP, Boleti APA, Vasconcelos MC, Veigar Junior VF, Lima ES. Biological Activities and Cytotoxicity of Diterpenes from *Copaifera* spp. Oleoresins. Molecules 2015, 20(4), 6194-6210.
17. Veiga Junior VF, Rosas EC, Carvalho MV, Henriques MGMO, Pinto AC. Chemical composition and anti-inflammatory activity of copaiba oils from *Copaifera cearensis* Huber ex Ducke, *Copaifera reticulata* Ducke and *Copaifera multijuga* Hayne—A comparative study. J. Ethnopharmacol. 2007; 112(2): 248254.
18. Watanabe ALC, Watanabe LM. Efeitos do tenoxicam sobre a cicatrização da parede abdominal: estudo experimental em ratos. Acta Cir Bras. 2005;20(2):140-3.
19. Yasojima EY, Teixeira RKC, Houat AP, Costa FLS, Silveira EL, Brito MVH, Lopes Filho GJ. Effect of copaiba oil on correction of abdominal wall defect treated with the use of polypropylene/polyglecaprone mesh. Acta Cir. Bras. 2013; 28(2): 131-135.