

ENDOMETRIOMA DE PAREDE ABDOMINAL

Abdominal wall endometrioma

Italo **ACCETTA**, Pietro **ACCETTA**, André Figueiredo **ACCETTA**,
Francisco José Santos MAIA, Ana Paula Félix de Andrade **OLIVEIRA**

Trabalho realizado na Faculdade de Medicina da Universidade Federal Fluminense, Hospital Estadual Azevedo Lima e Hospital Universitário Antônio Pedro, Niterói, RJ, Brasil.

RESUMO – Racional: A incidência exata da endometriose na população geral é desconhecida. A confirmação desta doença só é possível através da análise histopatológica de um fragmento obtido por algum procedimento invasivo, pois não existe até o momento, nenhum marcador clínico seguro. **Objetivo:** Relatar a experiência com as manifestações clínicas e o tratamento cirúrgico em pacientes com endometrioma de parede abdominal. **Método:** Análise retrospectiva das pacientes operadas por endometrioma de parede abdominal, dando ênfase aos dados relativos à idade, sintomas, cesariana prévia, relação dos sintomas com o ciclo menstrual, exames físicos e complementares, tratamento cirúrgico, evolução pós-operatória e resultado histopatológico dos espécimes. **Resultados:** Foram operadas 14 pacientes no período estudado, com idade entre 28 e 40 anos. A presença de massa e dor local que piorava durante a menstruação foram as queixas principais. Ultrassonografia e tomografia computadorizada foram exames importantes em localizar precisamente a doença. O tratamento cirúrgico foi exérese ampla da tumoração e dos tecidos comprometidos. As pacientes evoluíram satisfatoriamente e o histopatológico confirmou a suspeita de endometrioma de parede abdominal em todos os casos. **Conclusão:** Foi nítida a relação entre cesariana prévia e endometrioma de parede abdominal e estudos ultrassonográficos e tomográficos auxiliaram a planejar a abordagem cirúrgica permitindo a exérese da tumoração e de todos os tecidos adjacentes comprometidos.

DESCRIPTORIOS - Endometriose. Parede abdominal.

Correspondência:

Italo Accetta
E-mail: italo@urbi.com.br

Fonte de financiamento: não há
Conflito de interesses: não há

Recebido para publicação: 13/10/2010
Aceito para publicação: 21/12/2010

HEADINGS – Endometriosis. Abdominal wall.

ABSTRACT – Background: The exact incidence of endometriosis in the general population is unknown. Confirmation of this disease is only possible by histopathological analysis of a fragment obtained by some invasive procedure, because there is so far, no clinical secure marker. **Aim:** To report the experience with the clinical manifestations and surgical treatment in patients with abdominal wall endometrioma. **Methods:** Retrospective analysis of patients operated for abdominal wall endometrioma with emphasis on data relating to age, symptoms, previous cesarean, relation of symptoms with the menstrual cycle, physical examinations and additional surgical treatment, postoperative course and histopathological results of specimens. **Results:** Fourteen patients were operated during the study period, aged between 28 and 40 years. The presence of local mass and pain that worsened during menstruation were the main complaints. Ultrasound and CT examinations were important to precisely localize the disease. Surgical excision was a wide excision of the tumor and affected tissues. The patient progressed satisfactorily and histopathology confirmed the diagnosis of abdominal wall endometrioma in all cases. **Conclusion:** Exists a clear relationship between cesarean operation and abdominal wall endometrioma; ultrasound studies and CT scans help to plan the surgical resection allowing resection of tumor and all affected adjacent tissues.

INTRODUÇÃO

Define-se endometriose como a presença de tecido endometrial funcionante (glândulas endometriais e estroma) em localização fora da cavidade endometrial e da musculatura uterina que geralmente responde à estimulação hormonal.

A sua incidência exata na população geral é desconhecida. A confirmação desta doença só é possível através da análise histopatológica de um fragmento obtido por algum procedimento invasivo, pois não existe até o momento, nenhum marcador clínico seguro. Quando a endometriose encontra-se

circunscrita à uma massa, passa a denominar-se endometrioma, que é doença pouco observada pelo cirurgião geral, sobretudo se sua localização ocorrer em topografia extrapélvica.

O objetivo deste trabalho consiste em relatar experiência em 14 casos de endometrioma de parede abdominal, dando ênfase à apresentação clínica, a importância da tomografia computadorizada e ao tratamento cirúrgico empregado.

MÉTODOS

Realizou-se estudo retrospectivo das pacientes tratadas de endometrioma de parede abdominal no Hospital Estadual Azevedo Lima e no Hospital Universitário Antônio Pedro, no período compreendido entre janeiro de 2000 a dezembro de 2008, analisando os dados relativos à idade, sintomas e tempo de evolução, cesariana prévia, relação dos sintomas com o ciclo menstrual, exames físico e complementares, tratamento cirúrgico, evolução pós-operatória e resultado histopatológico dos espécimes cirúrgicos

RESULTADOS

Foram operadas 14 pacientes (Tabela 1) no período estudado, com idade entre 28 e 40 anos (média de 33,42). O tempo decorrido dos sinais e sintomas variou de seis meses a três anos (média de 2,63). Treze pacientes tinham passado de cesariana, que ocorreu entre quatro e doze anos (média de 6,9) antes do aparecimento do tumor.

TABELA 1 - Dados clínicos, métodos diagnósticos, tratamento e evolução pós-operatória

Caso	Idade	Cesariana prévia (anos)	Tempo dos sintomas (anos)	Localização	Tamanho (cm)	Exames de imagem	Tratamento	Evolução pós-operatória
1	31	4	1,5	FID	6 x 4	US; TC	Exérese ampla + tela	Boa
2	33	5	1	FIE	2,5 x 1,8	US; TC	Exérese ampla + tela	Boa
3	29	6	2	FID	4 x 3	US; TC	Exérese ampla	Boa
4	40	—	1	Cic. Umb.	1,5 x 1,6	—	Exérese ampla	Boa
5	35	7	3	FID	4 x 4	US; TC	Exérese ampla	Boa
6	28	7	3	FIE	2 x 2	US; TC	Exérese ampla	Boa
7	35	10	1	FIE	2,3 x 2,4	US	Exérese ampla	Boa
8	40	12	1	Cic. Umb.	1,5 x 1,6	US	Exérese ampla	Boa
9	26	8	7	FID	3 x 3	US	Exérese ampla	Boa
10	28	8	7	FIE	8 x 5	US	Exérese ampla + tela	Boa
11	32	2	1,5	FIE	4 x 4	US; TC	Exérese ampla + tela	Boa
12	39	9	3	FIE	3 x 3	US; TC	Exérese ampla	Boa
13	40	7	7	FID	3x3	US; TC	Exérese ampla	Boa
14	32	5	0,5	FIE	3x3	US; TC	Exérese ampla	Boa

FID = fossa ilíaca direita; FIE = fossa ilíaca esquerda; FIE = flanco esquerdo; Cic Umb = cicatriz umbilical; US = Ultrassonografia; TC = tomografia computadorizada

A queixa principal em todos os casos foi de tumoração na parede abdominal que aumentava de volume e se tornava mais dolorosa na vigência do período menstrual. O tumor localizava-se nas fossas ilíacas em 11 pacientes (cinco à direita e seis à esquerda), e no flanco esquerdo em uma. Todos localizavam-se nas proximidades da cicatriz operatória de cesariana (Figura1). Em dois casos, situavam-se na região umbilical. Uma delas apresentava tumoração exóftica, com aspecto cerebriforme e sangramento externo durante o período menstrual. As dimensões das lesões situaram-se entre 1,6 x 1,5 cm e 6,0 x 4,0 cm. Todas tinham à palpação, limites imprecisos, consistência macia e sensibilidade aumentada.

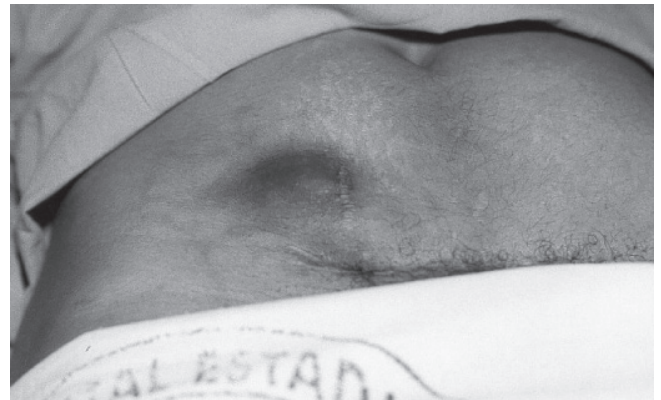

FIGURA 1 - Endometrioma próximo a cicatriz de cesariana, com destaque para coloração

Realizou-se ultrassonografia em 13 e tomografia computadorizada abdominal em nove casos. Em três o exame tomográfico mostrou captação de contraste pela tumoração (apenas uma delas encontrava-se menstruada durante o exame).

O tratamento cirúrgico utilizado foi a exérese ampla do tumor e dos tecidos adjacentes comprometidos. Em quatro oportunidades foi necessário usar tela de polipropileno na reconstrução da parede abdominal, associada à drenagem por aspiração ativa durante 48 horas em duas ocasiões.

A evolução pós-operatória das pacientes foi satisfatória, sem nenhuma intercorrência.

O exame histopatológico dos espécimes confirmou a impressão diagnóstica pré-operatória de endometrioma, em todos os casos.

DISCUSSÃO

A endometriose é entidade clínica bastante conhecida na literatura ginecológica, porém não é ainda bem compreendida entre os cirurgiões gerais. A sua localização extrapélvica é bem menos frequente do que a pélvica e já foi observada nos mais variados órgãos e sistemas (pulmões, brônquios, pleura, vesícula biliar, rim,

bexiga, intestino delgado, intestino grosso, apêndice cecal, omentos, linfonodos, espaço sub-aracnóide)^{4,6,8}.

Nenhuma teoria consegue explicar completamente o mecanismo exato de formação da endometriose, sendo provável que resulte de uma combinação de eventos. A hipótese mais aceita é que ocorreria refluxo através das tubas, de partículas do endométrio para a cavidade abdominal, vasos sanguíneos e linfáticos. Outra possibilidade seria a presença de células multipotenciais primitivas extraútero, que em certas condições produziriam endometriose.

Os focos endometriais ectópicos estão quase sempre sob influência dos hormônios ovarianos, apresentando todas as alterações do ciclo menstrual, inclusive sangramento.

De acordo com Han, et al.⁵ a transformação maligna da endometriose é rara, mas não pode ser descartada.

Conforme constatado nestes casos, o endometrioma geralmente acomete mulheres na faixa etária de reprodução, com incidência máxima na terceira e quarta décadas¹⁵. Quando na parede abdominal, localiza-se preferencialmente próximo de ou em uma cicatriz cirúrgica. Embora ocorra na maioria dos casos em pacientes com passado de cesariana¹³, o endometrioma tem sido também observado em incisão operatória pós histerectomia convencional ou laparoscópica^{9,14}, apendicectomia e hérnia inguinal, assim como já foi descrito em pacientes sem qualquer intervenção prévia¹², fato este constatado em um dos casos desta série. Para a profilaxia da endometriose pós-cesariana, Wasfie¹³ recomenda a irrigação vigorosa da ferida operatória com solução salina antes do fechamento da parede abdominal. A única paciente desta casuística sem operação prévia relatou parto normal 12 anos antes.

O tempo decorrido entre a operação prévia e o aparecimento dos sintomas decorrentes da instalação do processo pode variar de seis meses até 20 anos^{8,12}. Nestas pacientes, este período foi entre quatro a 12 anos.

A sintomatologia clássica do endometrioma de parede abdominal consiste em tumoração bastante sensível à palpação, intermitentemente dolorosa, que aumenta de volume e sensibilidade de acordo com a fase do ciclo menstrual.

A suspeição diagnóstica deve sempre ser aventada quando os sinais e sintomas nitidamente coincidem com as fases do período menstrual. Porém, nem sempre essa relação se apresenta de forma bastante clara, dificultando assim, estabelecer a real causa do problema. É importante estabelecer diagnóstico diferencial com os seguintes tumores: sarcomas, carcinoma metastático, hérnias, hematomas e granulomas entre outros. Nestes casos a nítida relação dos sinais e sintomas com a menstruação favoreceu a correta impressão diagnóstica de endometrioma.

A ultrassonografia e a tomografia computadorizada são importantes para delimitar não só o tamanho da lesão, mas também o grau de comprometimento da

parede abdominal. A tomografia computadorizada mostra massa heterogênea, sem cápsula, capaz de captar contraste, além de localizar perfeitamente a tumoração, identificando quais estruturas da parede abdominal que estão comprometidas. Estas informações são muito importantes no planejamento da tática cirúrgica. A tomografia permite ainda estudo de toda a cavidade pélvica que porventura também possa estar comprometida pela doença.

Koger⁸, Patterson¹⁰, e Calabrese¹ defendem ainda a punção biópsia com agulha fina aspirativa, que em na opinião destes autores estaria contraindicada pela possibilidade de disseminar a doença nos tecidos sadios no trajeto da punção.

O tratamento do endometrioma de parede abdominal é essencialmente cirúrgico e tem como objetivo principal a completa ressecção do processo, uma vez que não deve permanecer nenhum resto de tecido endometrial na área comprometida. Por isso, a excisão deve ser ampla^{2,3,7,8,11} para retirar todos os segmentos de pele, tecido subcutâneo, músculos, aponeuroses e peritônio potencialmente envolvidos (Figura 2). Se possível, o defeito criado pela excisão alargada deve ser corrigido com os próprios músculos e aponeuroses abdominais. Porém, quando isto implicar em alguma tensão nas linhas de suturas, a opção mais utilizada é o uso de prótese de polipropileno.

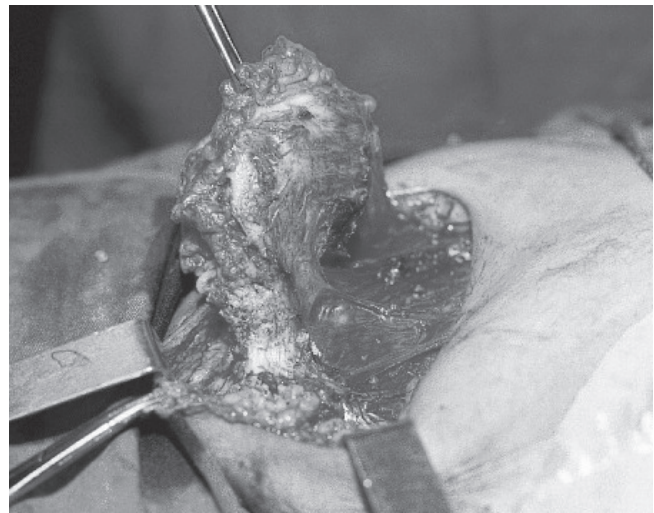


FIGURA 2 - Exérese ampla do endometrioma e dos tecidos incluindo pele, tecido subcutâneo e parte da musculatura ântero-lateral do abdome

CONCLUSÃO

Foi nítida a relação entre cesariana prévia e endometrioma de parede abdominal e estudos ultrassonográficos e tomográficos auxiliaram a planejar a abordagem cirúrgica permitindo a exérese da tumoração e de todos os tecidos adjacentes comprometidos.

REFERÊNCIAS

1. Calabrese L, Delmonte O, Mari R. Endometriosis of the abdominal wall. Clinical case and review of literature. *Acta Biomed. Atheneo Parmense* 1997; 68; 35-43.
2. Celik M, Bulbuloglu, E, Buyukbese, MA, Cetinkaya AS. Abdominal wall endometrioma localizing in rectus abdominal sheath. *Turk. J. Med. Sci.* 2004; 34: 341-3
3. Chun JT, Nelson H.S, Maull K.J. Endometriosis of the abdominal wall. *South Med. J.* 1990; 83: 1491-2.
4. Gupta S, Shah S, Motashaw ND, Shah N, Darshana V, Daye V. Case report: Bladder wall endometrioma. *Ind. J. Radiol. Imag.* 2001; 11:23-24.
5. Han AC, Hovendensen S, Roseblum NG, Salazar H. Adenocarcinoma arising in extra gonadal endometriosis: an immunohistochemical study. *Cancer*, 1998; 83; 1163-9.
6. Healy JT, Wilkinson NW, Sawyer M. Abdominal wall endometrioma in a laparoscopic trocar tract. A case report. *Am. Surgeon*, 1995; 61: 962-3.
7. Kocakusak A, Arpinar E, Arikan S, Dermirbag N, Tarlaci A, Kabaca C. Abdominal wall endometriosis: a diagnostic dilemma for surgeons. *Med. Princ. Pract.* 2005; 14: 434-7.
8. Koger KE, Shatney CH, Hodge K, Mcclenathan JH. Surgical scar endometrioma. *Surg. Gynecol & Obstet.* 1993; 177; 242-6.
9. Nirula R, Greaney GC. Incisional endometriosis: an underappreciated diagnosis in general surgery. *J. Am. Coll. Surg.* 2000; 190:404-407.
10. Patterson GK, Winburn GB. Abdominal wall endometriomas; report of eight cases. *Am. Surgeon.* 1999; 65; 36-9.
11. Singh KK, Lessels AM, Adam DJ, Jordan C, Miles WFA, Macyn tyre IMC. Presentation of endometriosis to general surgeons: a 10-year experience. *Br.J.Surg.* 1995, 82: 1349-51.
12. Thylan S. Letter to the editor. Re: Abominal wall endometrioma in a laparoscopic trocar tract. A case report *Am. Surgeon.* 1996; 62: 617.
13. Wasfie T, Gomez E, Seon S, Zado B. Abdominal wall endometrioma after cesarian section: A preventable complication. *Int. Surg.* 2002; 87:175-177.
14. Wilson H, Shaxted E. Implatation endometrioma at a port site after laparoscopic abdominal supracervical hysterectomy. *Gynaecological endoscopy* 1999; 8:245.
15. Wolf Y, Haddad R, Werbin N, Skornick Y, Kaplan O. Endometriosis in abdominal scars. *Am. Surgeon*, 1996; 62; 1042-4.