

# ESFINCTEROPLASTIA PRIMÁRIA COMPARANDO DOIS DIFERENTES FIOS NO TRATAMENTO DA FÍSTULA ANAL: ESTUDO EXPERIMENTAL EM RATOS

*Primary sphincteroplasty comparing two different stitches in anal fistula treatment: experimental study in rats*

Otávio Augusto Vendas **TANUS**<sup>1</sup>, Carlos Henrique Marques dos **SANTOS**<sup>1,2</sup>, Doroty Mesquita **DOURADO**<sup>2</sup>,  
Andrea Lima **CONDE**<sup>1</sup>, Fernanda **GIUNCANSE**<sup>2</sup>, Isadora Ferreira de **SOUZA**<sup>2</sup>, Izabela Oliveira **COSTA**<sup>2</sup>, Rochelle Leite **COSTA**<sup>2</sup>

Como citar este artigo: Tanus OAV, Santos CHM, Dourado DM, Conde AL, Giuncanse F, Souza IF, Costa IO, Costa RL. Esfincteroplastia primária comparando dois diferentes fios no tratamento da fistula anal: estudo experimental em ratos. . ABCD Arq Bras Cir Dig. 2019;32(3):e1459. DOI: /10.1590/0102-672020190001e1459

Trabalho realizado no <sup>1</sup>Serviço de Cirurgia Geral, Hospital Universitário Maria Aparecida Pedrossian, Universidade Federal de Mato Grosso do Sul, Campo Grande, MS, Brasil, <sup>2</sup>Universidade Anhanguera-Uniderp, Campo Grande, MS, Brasil.

**RESUMO – Racional:** Fístula anal tem por definição a comunicação entre o reto ou canal anal com a região perineal, trajeto este que pode encontrar-se epitelizado e tem origem criptoglandular em 90% dos casos. Há grande número de técnicas para o tratamento das fístulas transesfincterianas com sucesso de 20-85%, incluindo-se a esfincteroplastia primária, mas não está claro se o material utilizado teria influência no resultado. **Objetivo:** Analisar a eficácia dos fios de polidioxanona e polipropileno na esfincteroplastia primária pós-fistulotomia no tratamento de fístulas transesfincterianas em ratos. **Métodos:** Utilizou-se 30 ratos Wistar com transfixação do esfíncter anal com fio de aço, que permaneceu por 30 dias para desenvolvimento da fistula anal. Após esse período, este fio foi removido e foram formados quatro grupos: A (controle) sem tratamento; B (fistulotomia) submetido a tal procedimento e curetagem apenas; C (polidioxanona) em que foi feita esfincteroplastia com fio polidioxanona após a fistulotomia; D (polipropileno) submetido ao mesmo tratamento do grupo C, porém com fio de polipropileno. Após 30 dias foi praticada a eutanásia e remoção dos espécimes, para análise histopatológica qualitativa, medição da área de afastamento dos cabos musculares e avaliação do grau de fibrose local. **Resultados:** Houve persistência da fístula em todos os animais do grupo A. Não houve diferença significativa entre os grupos B, C e D quanto ao afastamento dos cabos musculares ( $p=0,078$ ) e ao grau de fibrose causado pelos diferentes tratamentos ( $p=0,373$ ). **Conclusões:** Não houve diferença entre os fios de polidioxanona e polipropileno na esfincteroplastia primária pós-fistulotomia, e esta técnica não foi superior à simples fistulotomia quanto ao afastamento dos cabos musculares nem apresentou diferenças em relação ao grau de fibrose local.

**DESCRITORES** - Canal anal. Fístula retal. Ratos.

## Correspondência:

Carlos Henrique Marques dos Santos  
E-mail: chenriquems@yahoo.com.br

Fonte de financiamento: não há

Conflito de interesse: não há

Recebido para publicação: 25/03/2019


Aceito para publicação: 30/05/2019

**ABSTRACT – Background:** Anal fistula is by definition the communication between the rectum or anal canal with the perineal region, which may be epithelialized and has cryptoglandular origin in 90% of cases. There are a large number of techniques for successfully treating trans-sphincteric fistulas of 20-50%, including primary sphincteroplasty, but it is not clear whether the material used would influence the outcome. **Aim:** To analyze the efficacy of polydioxanone and polypropylene wire in primary post-fistulotomy sphincteroplasty in the treatment of trans-sphincteric fistulas in rats. **Methods:** Thirty Wistar rats had transfixation of the anal sphincter with steel wire, which remained for 30 days for the development of the anal fistula. After this period, it was removed and four groups were formed: A (control) without treatment; B (fistulotomy) submitted to such procedure and curettage only; C (polydioxanone) in which sphincteroplasty was performed after fistulotomy with polydioxanone wire; D (polypropylene) submitted to the same treatment as group C, but with polypropylene wire. After 30 days, euthanasia and removal of the specimens were performed for qualitative histopathological analysis, measurement of the area between the muscular cables edges and evaluation of the degree of local fibrosis. **Results:** There was persistence of the anal fistula in all animals of group A. There were no significant differences between groups B, C and D regarding the distance of the muscular cables ( $p=0.078$ ) and the degree of fibrosis caused by the different treatments ( $p=0.373$ ). **Conclusions:** There was no difference between polydioxanone and polypropylene wires in post-fistulotomy primary sphincteroplasty, and this technique was not superior to simple fistulotomy in relation to the distance of the muscular cables nor did it present differences in relation to the degree of local fibrosis.

**HEADINGS** - Anal canal. Rectal fistula. Rats.

## INTRODUÇÃO

**A**s fístulas anais transesfincterianas que envolvem mais do que 30% do esfíncter externo, embora possam ser tratadas por diversas técnicas, tem índice de cura proporcionalmente maior à medida que aumenta o risco de incontinência fecal<sup>1,13,14</sup>. A avaliação e classificação na prática clínica podem ser feitas por ressonância magnética ou ultrassonografia endoanal<sup>10,15</sup>.

 This is an open-access article distributed under the terms of the Creative Commons Attribution License.

Dentre as possibilidades terapêuticas destacam-se a injeção de cola de fibrina, plugue de colágeno, o avanço de retalho mucoso e a ligadura interesfincteriana do trajeto fistuloso (LIFT), técnicas que vêm sendo utilizadas com taxas de recorrência entre 0-65% e incontinência pós-procedimento de 0-63%<sup>7</sup>.

Dentre as possibilidades terapêuticas há também a fistulotomia seguida por esfínteroplastia primária. A sutura primária do esfínter anal após fistulotomia foi inicialmente utilizada por Chassaignac em 1856 e Stephen e Smith em 1879, técnica esta abandonada devido à preocupação com infecção do sítio cirúrgico<sup>18</sup>.

Inicialmente relatou-se somente a aposição das extremidades das margens do esfínter anal danificado; entretanto, a operação tornou-se popular após publicação de Parks et al.<sup>19</sup>. Essa técnica vem sendo questionada devido a sua taxa de sucesso em longo prazo, que, como muitas outras operações para doenças funcionais do trato gastrointestinal, diminui com o tempo.

Na década de 80, novos resultados em esfínteroplastia imediatamente após fistulotomia foram publicados, reavivando a ideia de que se trata de um procedimento potencialmente curativo e que previne deformidade anal. Após esses estudos, o método voltou a ser utilizado no tratamento de fístulas complexas<sup>18</sup>.

Atualmente, a fistulotomia seguida de imediata esfínteroplastia tem sido sugerida como opção terapêutica na redução da incontinência fecal pós-operatória, com taxas de recorrência menores que 10% em alguns estudos e incontinência pós-operatória que varia de 3,6% a 31,7%<sup>6</sup>. Considerando-se esta grande variação nos resultados, questiona-se qual seria a razão de tal discrepância, como complexidade da fístula, quantidade de esfínter seccionado, estado prévio do tônus esfínteriano, etc. A hipótese aqui apresentada é de que o material do fio utilizado poderia também apresentar alguma influência, o que não está ainda analisado na literatura publicada.

A esfínteroplastia geralmente é indicada a pacientes com algum dano obstétrico ao esfínter anal durante o parto normal, após lesão iatrogênica para cura de abscesso anal ou fístula anal complexa. É incerto se a etiologia da lesão do esfínter pode afetar o desfecho, mas um dos poucos estudos que tratam esse assunto sugere que os pacientes com trauma cirúrgico têm melhora mais significativa que aqueles com trauma obstétrico<sup>17</sup>. Talvez essa diferença se deva ao fato de que a mulher está exposta a deterioração do trofismo muscular e inervação ao longo dos anos, particularmente após a menopausa, devido à queda dos níveis de estrogênio<sup>4</sup>.

Outro detalhe quanto a cirurgia inclui o uso de fios absorvíveis ou inabsorvíveis. Estudos antigos em esfínteroplastia foram realizados utilizando catgut para aproximar as margens esfínterianas, e o uso desse material é determinante ao se analisar os resultados em longo prazo. O catgut é produzido a partir de colágeno derivado de material biológico de mamíferos, sabidamente causador de resposta inflamatória nos tecidos devido ao fato de ser metabolizado por enzimas proteolíticas e fagocitose. Trata-se de material instável e imprevisível. A literatura sugere que o uso de polidioxanona ou polipropileno é melhor que o uso de poliglactina ou ácido poliglicólico, pois eles necessitam de maior período de tempo para serem absorvidos<sup>9</sup>.

Devido a essas implicações, optou-se neste trabalho por avaliar o uso de polidioxanona e polipropileno. Ambos são fios sintéticos e monofilamentares, entretanto o fio de polidioxanona é absorvível por hidrólise, com tempo de absorção de aproximadamente 90-180 dias, provocando reação inflamatória de pequena monta, quando comparado aos outros materiais de sutura como o catgut e o algodão. Já o polipropileno é fio inabsorvível e biologicamente inerte, mesmo na presença de infecção, com grande resistência química a ácidos, álcalis e enzimas<sup>12</sup>.

O objetivo do trabalho foi analisar a eficácia dos fios de polidioxanona e polipropileno na esfínteroplastia primária pós-fistulotomia no tratamento de fístulas transesfincterianas em ratos.

## MÉTODOS

O projeto foi avaliado pelo Comitê de Ética no uso de Animais, da Universidade Federal de Mato Grosso do Sul, aprovado sob o parecer nº 869/2017.

Foram estudados 30 ratos Wistar (*Rattus norvegicus*, var. Albinus), machos, adultos e albinos, pesando aproximadamente 300 g cada. Foram oferecidos aos animais água e ração ad libitum.

Os ratos foram anestesiados para a confecção de fístulas anais, por administração intraperitoneal de cetamina e xilazina, associados na mesma seringa. A solução foi composta de 1 ml de cetamina a 10% e 1 ml de xilazina a 2%. Para cada 100 g de peso corporal, foram infundidos 0,1 ml da solução anestésica.

Após a anestesia, foram confeccionadas as fístulas anais. Todo o procedimento foi realizado após cuidados de antisepsia e assepsia da região operada. Em posição supina, com os quatro membros em abdução, foi realizada introdução de fio de aço número 5 (Aciflex<sup>®</sup>) agulhado na linha pectínea em posição lateral direita, atravessando o esfínter anal e saindo na pele perianal a 1 cm da margem anal (Figura 1A). Após a perfuração da pele pela agulha, o fio de aço foi cortado e então realizado um nó frouxo através de movimentos rotatórios em torno do músculo do esfínter anal (Figura 1B). Todo o procedimento foi realizado em condições estéreis, com a correta técnica asséptica da região operada<sup>13</sup>.

Após 30 dias, os ratos foram distribuídos em quatro grupos: grupo controle (A, n=5), submetidos à retirada do fio de aço, sem demais ações terapêuticas; grupo fistulotomia (B, n=5) tiveram o fio de aço retirado e imediatamente submetidos à fistulotomia e curetagem, sendo a ferida deixada para cicatrização por segunda intenção; grupo polidioxanona (C, n=10) submetidos à retirada do fio seguido imediatamente de fistulotomia, curetagem e esfínteroplastia primária com fio de polidioxanona 4-0; grupo polipropileno (D, n=10) tiveram o fio de aço retirado e imediatamente submetidos à fistulotomia, curetagem e esfínteroplastia primária com fio de polipropileno 4-0.

A fistulotomia completa (Figura 1C) foi realizada em condições assépticas, com bisturi de lâmina fria número 22, utilizando o fio de aço como guia, incisando a pele e o esfínter anal em toda extensão do trajeto fistuloso. Após hemostasia compressiva com gaze estéril por cerca de 30 s, o trato fistuloso foi submetido à curetagem até a ressecção completa de todo o tecido de granulação (Figura 1D), seguida de nova hemostasia. A esfínteroplastia terminoterminal (Figura 1E) foi confeccionada com pontos em "U", com os fios respectivos de cada grupo, mantendo-se o nó voltado para a região interna. A pele foi deixada aberta para cicatrização por segunda intenção.

Após tais tratamentos, a segunda etapa do estudo também durou 30 dias. Ao final desse período, nova anestesia intraperitoneal foi realizada, seguida de eutanásia e ressecção de um cubo de tecido de aproximadamente 2x2x2 cm, envolvendo o canal anal e todo o trajeto fistuloso até a pele normal ao redor do orifício externo, de modo a conter o trajeto fistuloso em toda sua extensão, sendo por fim identificadas e fixadas em formol tamponado a 10%.

Na sequência, o material foi processado em concentrações crescentes de álcool, diafanizados em xilol, incluído em parafina histológica e confeccionadas seções transversais de 5 µm de espessura com o auxílio de micrótomo rotativo (Microm HM320). As seções obtidas foram coradas pela técnica de H&E para análise histopatológica qualitativa<sup>21,22</sup> e medição

da área de afastamento dos cabos musculares e tricrômico de Gomori (TG) para avaliar locais de fibrose, conferindo a coloração verde ao colágeno<sup>2,6</sup>.

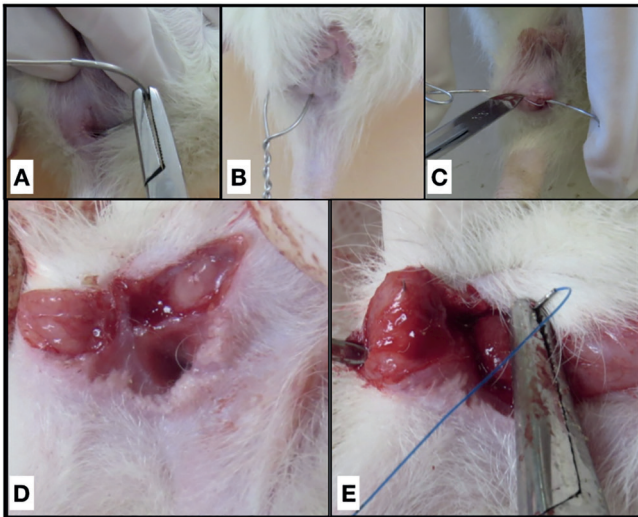


FIGURA 1 - A) Fio de aço agulhado atravessando esfíncter anal na linha pectínea; B) fio de aço após posicionamento e confecção do nó em torno do esfíncter anal; C) fistulotomia; D) estado imediatamente após a fistulotomia; E) esfinteroplastia primária após a fistulotomia

A captura das imagens digitais das lâminas coradas com H&E e TG foram realizadas em fotomicroscópio Carl Zeiss acoplado a uma microcâmera Samsung conectada a um computador com placa de captura de imagens.

O intuito do estudo histológico foi demonstrar a persistência ou cicatrização dos trajetos fistulosos, utilizando-se dos seguintes critérios: 1) persistência/fechamento do trajeto fistuloso, quando na observação microscópica da persistência da fístula considerar-se fechamento apenas quando todo o trajeto foi fechado, e a manutenção do trajeto, mesmo que de curta extensão, foi considerada persistência; 2) afastamento dos cabos musculares na microscopia ótica (Figura 2A) em corte transversal do canal anal visualizar os cabos musculares na região do procedimento medido o perímetro em micrômetros ( $\mu\text{m}$ ) a área em micrômetros quadrados ( $\mu\text{m}^2$ ) entre as extremidades do esfíncter seccionado (grupo fistulotomia), bem como daqueles seccionados e aproximados com sutura primária (grupos polidioxanona e polipropileno) mensuradas através do programa BioEstat 5.3.; 3) fibrose determinando o grau e utilizado um sistema de escore de acordo com a presença de fibras colágenas espessas e fibroblastos no tecido, a saber: primeiro, estágio de granulação; segundo fibrose leve, com celularidade de até 25% na área analisada; terceiro fibrose moderada, com celularidade entre 25%-50% na área analisada; e quarto intensa, com celularidade acima de 50% na área analisada (Figuras 2B-E).

#### Análise estatística

A comparação entre os grupos experimentais, em relação à área e ao perímetro da fístula anal dos animais, foi realizada por meio do teste ANOVA de uma via, seguido pelo pós-teste de Tukey. Os demais resultados deste estudo foram apresentados na forma de estatística descritiva ou na forma de tabela e gráficos. A análise estatística foi realizada por meio do programa estatístico SigmaPlot, versão 12.5, considerando nível de significância de 5%<sup>17</sup>.

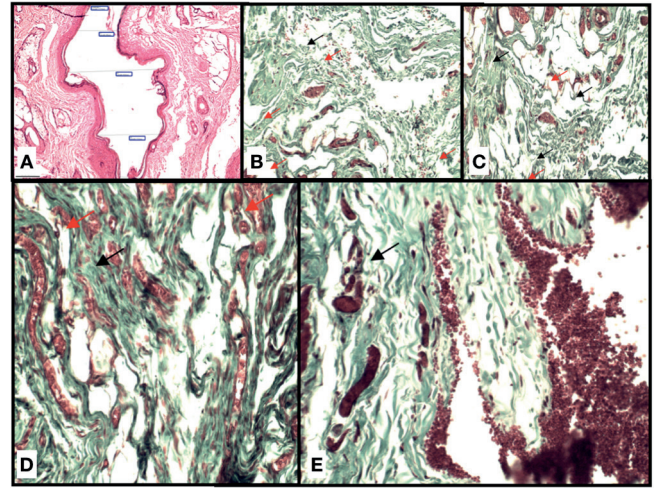


FIGURA 2 - A) Fotomicrografia ilustrando realização da medida do afastamento dos cabos musculares; B-E) fotomicrografias demonstrando o grau de fibrose; B) grupo controle; C) grupo fistulotomia; D) grupo foliopropileno; E) grupo folidioxanona (Setas pretas evidenciam fibras colágenas e vermelhas neoformação de vasos sanguíneos - TG, 20x)

## RESULTADOS

Ao final dos 30 dias, todos os cinco animais do grupo controle, submetidos apenas à retirada do fio de aço, na avaliação histológica mostraram lúmen circunscrito por tecido de granulação, com persistência da fístula. Todos dos grupos fistulotomia, polidioxanona e polipropileno tiveram fechamento completo do trajeto fistuloso (Tabela 1).

TABELA 1 - Persistência da fístula anal nos animais estudados

Animal	Grupo experimental			
	Controle	Fistulotomia	Polidioxanona	Polipropileno
1	Sim	Não	Não	Não
2	Sim	Não	Não	Não
3	Sim	Não	Não	Não
4	Sim	Não	Não	Não
5	Sim	Não	Não	Não
6	-	-	Não	Não
7	-	-	Não	Não
8	-	-	Não	Não
9	-	-	Não	Não
10	-	-	Não	Não
%	100,0	0,0	0,0	0,0
Número	10	0	0	0

Os resultados estão apresentados em seus valores individuais ou frequência relativa (%) e em frequência absoluta (número)

Na Tabela 2 estão apresentados os resultados referentes à área da fístula, seu perímetro e o grau da fibrose causado por ela nos animais do grupo controle.

Quanto à análise do afastamento dos cabos musculares não houve diferença entre os grupos experimentais. A média do afastamento no grupo fistulotomia foi 1620  $\mu\text{m}$ , 4484,80  $\mu\text{m}$  no polidioxanona e 4665,50  $\mu\text{m}$  no polipropileno (teste ANOVA de uma via,  $p=0,078$ , Tabela 3).

**TABELA 2** - Resultados referentes à área, perímetro e grau da fibrose causado pela fístula anal nos animais do grupo controle

Animal	Grupo controle		
	Área da fístula anal <sup>*</sup>	Perímetro da fístula anal <sup>*</sup>	Grado de fibrose <sup>**</sup>
1	8836	567	1
2	11405	595	2
3	37730	1111	2
4	16931	1195	2
5	29067	1407	1
Média	20793,80	975,00	1,60
EPM	5483,34	167,99	0,24

Os resultados estão apresentados em seus valores individuais ou em média ± erro padrão da média (EPM); \* = em micrômetros; \*\* = escore de fibrose

**TABELA 3** - Resultados referentes à área de afastamento dos cabos musculares nos animais de cada um dos grupos experimentais

Animal	Grupo experimental			p
	Fistulotomia	Polidioxanona	Polipropileno	
1	966	7308	7638	
2	1007	5663	2259	
3	2020	2959	1136	
4	2134	6177	794	
5	1973	2035	385	
6	-	1780	2388	
7	-	5954	8269	
8	-	5402	8501	
9	-	7657	6783	
10	-	3913	8502	
Média	1620,00a	4884,80a	4665,50a	0,078
EPM	260,03	663,81	1117,94	

Os resultados estão apresentados em seus valores individuais ou em média ± erro padrão da média (EPM). Valor de p no teste ANOVA de uma via. Letras iguais na linha indicam que não há diferença significativa entre os grupos experimentais (pós-teste de Tukey, p > 0,05). Valores apresentados em micrômetros.

Também não houve diferença em relação ao grau de fibrose causado pelos diferentes tratamentos (Tabela 4). Observou-se média 2,3 no grupo fistulotomia, 3,1 no polidioxanona e 2,8 no polipropileno (teste ANOVA de uma via, p = 0,113).

**TABELA 4** - Resultados referentes ao grau de fibrose causada pelos diferentes tratamentos nos animais de cada um dos grupos experimentais

Animal	Grupo experimental			p
	Fistulotomia	Polidioxanona	Polipropileno	
1	2	3	3	
2	2	3	2	
3	4	4	2	
4	1	3	1	
5	3	4	4	
6	2	3	3	
7	3	3	3	
8	2	3	4	
9	2	2	4	
10	2	3	2	
Média	2,30a	3,10a	2,80a	0,113
EPM	0,26	0,18	0,33	

Os resultados estão apresentados em seus valores individuais ou em média ± erro padrão da média (EPM). Valor de p no teste ANOVA de uma via. Letras iguais na linha indicam que não há diferença significativa entre os grupos experimentais (pós-teste de Tukey, p > 0,05).

## DISCUSSÃO

O modelo experimental de fístulas perianais mais aceito no mundo foi desenvolvido inicialmente em porcos, visto que foi evidenciado através de ressonância magnética a presença

de lúmen e por visualização de tecido de granulação em análise histológica dos espécimes<sup>3</sup>. O uso de ratos no experimento se justifica pelo fato de o procedimento e o cuidado com animal de menor proporção ser mais fácil, além de tratar-se de animais que apresentam estrutura esfinteriana interna e externa similar à humana<sup>2</sup>.

O presente estudo evidenciou persistência do trajeto fistuloso em todos os animais do grupo. Controle após 30 dias da retirada do fio de aço havia presença de tecido de granulação e alguma epiteliação, conforme já descrito por Arakaki *et al.*<sup>2</sup>, que observaram algum grau de epiteliação em 90% dos espécimes estudados. Vale lembrar que Mitalas *et al.*<sup>16</sup> evidenciaram que a epiteliação do trajeto fistuloso não interfere na evolução/cicatrização dos pacientes submetidos a avanço de retalho mucoso no tratamento da fístula anal. Os achados da presente pesquisa demonstram, portanto, que no modelo utilizado tanto a fistulotomia quanto ela seguida de esfinteroplastia - seja com polidioxanona ou polipropileno - são igualmente eficazes no tratamento da fístula anal, uma vez que não houve persistência de trajeto fistuloso em nenhum dos animais destes grupos. Entretanto, apesar da eficácia das técnicas, há necessidade de se avaliar o resultado em relação à continência fecal, que depende da integridade esfinteriana ou preservação da maior parte possível do esfínter.

Acreditava-se que o afastamento entre os cabos musculares dos animais submetidos à esfinteroplastia com polipropileno e polidioxanona seria menor do que nos submetidos apenas à fistulotomia. Entretanto, os grupos tratados com sutura primária com os diferentes fios de sutura em questão não apresentaram diferença em relação à redução da área de afastamento dos cabos musculares quando comparados entre si ou ao grupo que teve o trajeto fistuloso curetado após a secção do esfínter. Em um ensaio clínico randomizado, também foram comparados os fios poliglactina 2-0 e polidioxanona 3-0 no reparo primário de lesão esfinteriana após parto vaginal. Após seis semanas do tratamento, não houve diferença significativa na evolução primária dos grupos, bem como no tipo de fio utilizado no reparo<sup>8</sup>.

Ao se promover a aproximação dos cabos musculares tem-se por objetivo a reconstituição da anatomia visando função esfinteriana normal ou o mais próxima do normal possível. De nada adiantaria adicionar procedimentos à fistulotomia, com maior tempo cirúrgico, custo e provavelmente maior dor local, se isto não resultasse em melhor resultado funcional. Levando-se em conta os resultados aqui obtidos é o que parece acontecer, uma vez que não houve diferença anatômica em longo prazo com ou sem esfinteroplastia após a fistulotomia.

Não houve incidência de abscesso local em nenhum dos animais submetidos ao tratamento com sutura, podendo dever-se ao fato de terem sido utilizados apenas fios monofilamentares, corroborando a informação de que o tipo de material utilizado na sutura também determina a evolução dos doentes. Fios multifilamentares (poliglactina) predispoem à proliferação de micro-organismos em sítio cirúrgico, retardando o processo cicatricial<sup>8</sup>.

Sabe-se que a cicatrização da lesão muscular esfinteriana se inicia na formação de tecido de granulação, que posteriormente é maturado em tecido fibroso e, por fim, torna-se infiltrado de fibras musculares dos cotos esfinterianos aproximados, o que pode resultar em recuperação da continuidade muscular, bem como de sua função<sup>20</sup>. Todos os grupos submetidos aos três tratamentos tiveram o processo cicatricial culminando em proliferação de fibroblastos e deposição de colágeno, corroborando a informação de que o reparo primário sem outras intervenções associadas pode alcançar resultados aceitáveis, resultados estes que podem ser amplificados pela infiltração de células tronco derivadas do tecido adiposo, como já previamente experimentado<sup>20</sup>.

Tais achados evidenciam que novos estudos são necessários no intuito de implementação de novas técnicas que estimulem a

infiltração/substituição do tecido fibroso por células musculares, buscando o reestabelecimento morfofuncional perene, tendo como objetivo final qualidade de vida ao paciente.

Outro fator importante a ser considerado na preservação da função esfinteriana é o grau de fibrose. A elasticidade do canal anal é necessária para fechamento anal completo sob ação da contração esfinteriana, mas também para sua completa abertura quando os esfíncteres estão relaxados para evacuação satisfatória. É muito provável, portanto, que quanto maior o grau de fibrose na região anal, maior seja o comprometimento desta função, o que, pelos resultados aqui obtidos colocaria todos os animais na mesma condição, já que aqueles submetidos à fistulotomia apenas ou associada à esfinteroplastia, independente do fio utilizado, tiveram o mesmo grau de fibrose local<sup>2,7</sup>.

Estudos clínicos de pacientes tratados por fistulotomia seguida de esfinteroplastia têm demonstrado resultados muito variáveis quanto à continência fecal em longo prazo, mas a maioria com resultados bastante aceitáveis em se tratando de fístulas transesfinterianas, abaixo de 5% de incontinência fecal<sup>7,11</sup>. Tais estudos não têm avaliado o afastamento dos cabos musculares ou o grau de fibrose, mas supondo que aquilo observado na presente pesquisa aconteça também nos pacientes tratados com fistulotomia seguida de esfinteroplastia, talvez não haja tanta importância na continuidade esfinteriana e um espaço entre os cabos musculares preenchido por fibrose poderia funcionar como ponto de apoio ao músculo preservando-se a continência. Entretanto, devemos considerar que as pesquisas clínicas, na sua maioria, têm falhado ao mostrar seguimento de curto prazo, e, talvez, na velhice possa haver incontinência decorrente do defeito esfinteriano pela idade.

É importante ressaltar como pontos fortes do trabalho a segurança dos procedimentos, visto que não houve sangramento importante no pós-operatório imediato ou tardio, nem a formação de abscessos, embora não fossem estes objetivos da pesquisa. Também a eficácia dos métodos na cura da fístula, uma vez que não houve persistência de trajeto fistuloso em nenhum dos animais tratados, em contraste com o grupo controle em que houve persistência da fístula em todos os animais.

Entretanto, cabe destacar a necessidade de se avaliar em experimentos futuros a capacidade de reabilitação funcional do complexo esfinteriano após a esfinteroplastia, uma vez que o modelo experimental aqui utilizado não permite avaliar fielmente a função esfinteriana, apenas estimar-se um provável prejuízo uma vez que os cabos musculares permaneceram afastados em todos os animais tratados.

## CONCLUSÕES

A fistulotomia seguida ou não de esfinteroplastia foi capaz de eliminar o trajeto fistuloso. Os animais tratados por esfinteroplastia com fio de polidioxanona ou polipropileno apresentaram o mesmo grau de afastamento dos cabos musculares e fibrose que aqueles tratados apenas por fistulotomia.

## ORCID

Otávio Augusto Vendas Tanus - 0000-0001-7369-7038  
 Carlos Henrique Marques Dos Santos - 0000-0002-1181-7329  
 Doroty Mesquita Dourado - 0000-0002-6164-6046  
 Andrea Lima Conde - 0000-0003-0152-3332  
 Fernanda Giuncanse - 0000-0003-2402-3146  
 Isadora Ferreira De Souza - 0000-0001-8930-6548  
 Izabela Oliveira Costa - 0000-0003-1733-8924  
 Rochelle Leite Costa - 0000-0002-1980-8523

## REFERÊNCIAS

- Anaraki F, Bagherzade G, Behboo R, Etemad O. Long-term results of ligation of intersphincteric fistula tract (LIFT) for management of anal fistula. *J. Coloproctol.* 2016; 36(4): 227-230.
- Arakaki MS, Santos CHM, Falcão GR, Cassino PC, Nakamura RK, Gomes NF, Santos RGC. Experimental model of anal fistula in rats. *J Coloproctol.* 2013; 33(3): 135-138.
- Buchanan GN, Sibbons P, Osborn M, Bartram CI, Ansari T, Halligan S, Cohen RG. Experimental Model of Fistula-in-Ano. *Dis Colon Rectum.* 2005; 48: 353-358.
- Donnelly V, O'Connell PR, O'Herlihy C. The influence of oestrogen replacement on faecal incontinence in postmenopausal women. *Br J Obstet Gynaecol.* 1997; 104:311-315.
- Eitan A, Koliada M, Bicke A. The use of the loose seton technique as a definitive treatment for recurrent and persistent high trans-sphincteric anal fistulas: a long-term outcome. *Dig Surg.* 2012; 29:292-300.
- Galvão MO, Santos CHM, Falcão GR. Avaliação da resposta inflamatória produzida por diferentes materiais utilizados como sedenho no tratamento de fístulas perianais: estudo experimental em ratos. *J Coloproctol.* 2016; 36(1): 16-20.
- Hirschburger M, Schwandner T, Hecker A, Kierer W, Weinel R, Padberg W. Fistulectomy with primary sphincter reconstruction in the treatment of high transsphincteric anal fistulas. *Int J Colorectal Dis.* 2014; 29:247-52.
- Katz S, Izhar M, Mirelman D. Bacterial adherence to surgical sutures. A possible factor in suture induced infection. *Ann Surg.* 1981; 194(1): 35-41.
- Kettle C, Johanson RB. Absorbable synthetic versus catgut suture material for perineal repair. *Cochrane Database Syst Rev.* 2000: CD000006. doi: 10.1002/14651858.CD000006
- Lima CMAO, Junqueira FP, Salazar Rodrigues CM, Salazar Gutierrez CA, Domingues RC, Coutinho Junior AC. Avaliação por ressonância magnética das fístulas perianais: ensaio iconográfico. *Radiol Bras.* 2010; 3(5):330-335.
- Mascagni D, Pironi D, Pontone S, Tonda M, Eberspacher C, Panarese A, Miscusi G, Grimaldi G, Catania A, Santoro A, Filippini A, Sorrenti S. Total fistulectomy, sphincteroplasty and closure of the residual cavity for trans-sphincteric perianal fistula in the elderly patient. *Aging Clin Exp Res.* 2017 Feb;29(Suppl 1):101-108. doi: 10.1007/s40520-016-0652-0.
- Medeiros AC, Araújo-Filho I, De Carvalho MDF. Fios de sutura. *J Surg Clin Res.* 2017; 7(2): 74-86.
- Memon AA, Murtaza G, Azami R, Zafar H, Chawla T, Loghari AA. Treatment of Complex Fistula in Ano with Cable-Tie Seton: A Prospective Case Series. *ISRN Surgery.* 2011; Article ID 636952. doi: 10.5402/2011/636952
- Mendes CRS, Ferreira LSM, Sapucaia RA, Lima MA, Araujo SEA. VAAFT - Videoassistida anal fistula treatment: a new approach for anal fistula. *J Coloproctol.* 2014; 34(1): 62-64.
- Mendes CRS, Ferreira LSM, Sapucaia RA, Lima MA, Araujo SEA. Tratamento cirúrgico videoassistido da fístula anorretal: considerações sobre a técnica e resultados preliminares da primeira experiência brasileira. *ABCD Arq Bras Cir Dig.* 2014; 27(1): 77-81.
- Mitalas LE, van Onkelen RS, Monkhorst K, Zimmerman DD, Gosselink MP, Schouten WR. Identification of epithelialization in high transsphincteric fistulas. *Tech Coloproctol.* 2012; 16:113-117.
- Nikiteas N, Korsgen S, Kumar D, Keighley MR. Audit of sphincter repair. Factors associated with poor outcome. *Dis Colon Rectum.* 1996; 39:1164-1170.
- Parkash S, Lakshmiratan V, Gajendran V. Fistula-in-ano: treatment by fistulectomy, primary closure and reconstitution. *Aust N Z J Surg.* 1985; 55:23-7.
- Parks AG, McPartin JF. Late repair of injuries of the anal sphincter. *Proc R Soc Med.* 1971; 64:1187-1189.
- Sarvezad A, Newstead GL, Mirzaei R, Joghataei MT, Bakhtiar M, Babahajian A, Mahjoubi B. A new method for treating fecal incontinence by implanting stem cells derived from human adipose tissue: preliminary findings of a randomized double-blind clinical trial. *Stem Cell Res Ther.* 2017; 8:40.
- Subhas G, Bhullar JS, Al-Omari A, Unawane A, Mittal VK, Pearlman R. Setons in the Treatment of Anal Fistula: Review of Variations in Materials and Techniques. *Dig Surg.* 2012; 29: 292-300.
- Williams JG, Farrands PA, Williams AB, Taylor BA, Lunniss PJ, Sagar PM, Varma JS, George BD. The Treatment of Anal Fistula: ACPGBI Position Statement, Journal compilation, The Association of Coloproctology of Great Britain and Ireland, *Colorectal Disease.* 2007; 9 (4), 18-50.