

# Terapia fotodinâmica: revisão da literatura e documentação iconográfica\*

Photodynamic therapy: a review of the literature and image documentation

Maria Cláudia Almeida Issa<sup>1</sup>

Mônica Manela-Azulay<sup>2</sup>

**Resumo:** A terapia fotodinâmica é uma reação química ativada por luz usada para destruição seletiva de um tecido e requer um agente fotossensibilizante no tecido-alvo, uma fonte de luz e oxigênio. Estão disponíveis, no momento, o ácido 5-aminolevulínico para tratamento de ceratoses actínicas e o metilaminolevulinato, aprovado para tratamento de ceratoses actínicas, carcinoma basocelular e doença de Bowen. As fontes de luz utilizadas para a terapia fotodinâmica devem emitir comprimentos de onda no espectro de absorção do fotossensibilizante escolhido. As lâmpadas LED (*light emitting diode*) são as indicadas para terapia fotodinâmica tópica no tratamento do câncer de pele não melanoma. A terapia fotodinâmica deve ser considerada, em particular, para pacientes que apresentam lesões superficiais, múltiplas, disseminadas e para pacientes imunossuprimidos. Mais recentemente, a terapia fotodinâmica tem sido indicada no tratamento do fotoenvelhecimento, acne, hidrosadenite, esclerodermia, psoríase, verrugas, leishmaniose, entre outras. Por este trabalho será possível ter acesso a uma extensa revisão da literatura sobre terapia fotodinâmica, seus mecanismos, indicações e resultados, seguida de comentários e críticas pertinentes ao assunto.

**Palavras-chave:** 5-aminolevulinato sintetase; Fotoquimioterapia; Revisão

**Abstract:** Photodynamic therapy (PDT) consists of a chemical reaction activated by light energy that is used to selectively destroy tissue. The reaction requires a photosensitizer in the target tissue, a light source and oxygen. The most extensively studied photosensitizing agents for PDT are 5-aminolevulinic acid for the treatment of actinic keratosis and methyl-aminolevulinato, which has been approved for the treatment of actinic keratosis, basal cell carcinoma and Bowen's disease. The light sources used in photodynamic therapy should emit light at wavelengths within the absorption spectrum of the photosensitizer used in PDT treatment. Light emitting diode (LED) lamps are indicated for the photodynamic treatment of non-melanoma skin cancer. PDT should be considered as a therapeutic option, particularly in the case of patients with superficial, multiple or disseminated lesions and for immunosuppressed patients. More recently, PDT has been indicated for a wide range of dermatological conditions such as photo-damaged skin, acne, hidradenitis, scleroderma, psoriasis, warts and leishmaniosis, among others. This article provides an extensive review of photodynamic therapy, its mechanisms, indications and results.

**Keywords:** 5-aminolevulinato synthetase; Photochemotherapy; Review

## INTRODUÇÃO

A associação de luz e químicos para tratar doenças da pele é amplamente praticada na dermatologia. Esse processo é chamado de fotoquimioterapia, e o melhor exemplo é a associação de psoraleno e ultravioleta A (Puva).<sup>1</sup> A terapia fotodinâmica (TFD) poderia ser considerada uma forma especial de fotoquimioterapia, que utiliza um fotossensibilizante, a luz e o oxigênio. Entre os fotossensibilizantes utilizados, estão o ácido 5-

aminolevulínico (ALA) e seu derivado lipofílico, o metilaminolevulinato (MAL).<sup>2</sup> É uma modalidade terapêutica usada no tratamento de vários tumores malignos. Na dermatologia, está indicada no tratamento do câncer de pele não melanoma. Mais recentemente, vem sendo utilizada para dermatoses não neoplásicas, como as alterações relacionadas ao fotoenvelhecimento. A TFD é uma boa indicação para lesões de ceratoses actínicas (QAs),

Aprovado pelo Conselho Editorial e aceito para publicação em 18.12.2009.

\* Trabalho realizado em clínica privada – Rio de Janeiro (RJ), Brasil.

Conflito de interesse: Nenhum / *Conflict of interest: None*

Suporte financeiro: Nenhum / *Financial funding: None*

<sup>1</sup> PhD - Universidade Federal do Rio de Janeiro (UFRJ). Professora adjunta de dermatologia da Universidade Federal Fluminense (UFF) - Niterói (RJ), Brasil.

<sup>2</sup> PhD - Universidade Federal do Rio de Janeiro (UFRJ). Professora adjunta de dermatologia da Universidade Federal do Rio de Janeiro (UFRJ) - Rio de Janeiro (RJ), Brasil.

carcinoma basocelular (CBC) e doença de Bowen, pois permite tratamento de múltiplos tumores simultaneamente, com rápida recuperação e excelente resultado cosmético.<sup>3</sup>

### CONCEITO

A TFD é definida como uma reação fotoquímica utilizada com o objetivo de causar destruição seletiva de um tecido. É uma técnica terapêutica de duas etapas, na qual a utilização de uma droga sensibilizante, tópica ou sistêmica, é seguida da irradiação de uma luz visível. Os fotossensibilizantes, administrados exogenamente ou formados endogenamente, são ativados pela luz e transferem energia ao oxigênio molecular, gerando espécies reativas de oxigênio para induzir morte celular.<sup>4,5</sup>

Para tratamento de tumores gastrointestinais, cerebrais ou broncopulmonares, os fotossensibilizantes são administrados via oral ou endovenosa; para tumores do endométrio e carcinoma da bexiga, por instilação predominantemente; e para tratamento de tumores cutâneos, as drogas podem ser aplicadas topicamente, com boa eficácia.<sup>2</sup>

### HISTÓRICO

A TFD teve origem no início do século XX, em Munique, quando Oscar Raab e seu professor Herman von Tappeiner observaram os efeitos decorrentes de fotossensibilização em paramécio. Raab observou a morte rápida de um protozoário, *Paramecium caudatum*, depois da exposição à luz na presença do corante acridina. A presença da luz, modificando a ação do corante, permitiu a identificação de um fotossensibilizante. Subsequentemente, seu professor von Tappeiner ampliou as descobertas com outros experimentos e descobriu a necessidade da presença do oxigênio para a reação, criando o termo TFD. Em 1907, von Tappeiner e Jodlbauer publicaram um livro-texto sobre essa terapia, definida como processo de fotossensibilização dependente de oxigênio, no tratamento de tumor cutâneo e destruição de partículas infecciosas. Descreveram suas experiências com eosina tópica a 5% e luz artificial para tratamento de câncer cutâneo não melanoma e de outras dermatoses, como lúpus vulgar e condiloma plano. Nessa época, postularam a ideia de que a eosina, assim como a acridina, depois de incorporada à célula, poderia produzir reação citotóxica quando exposta a fonte de luz adequada, na presença de oxigênio. Infelizmente, na época, esse importante trabalho não alcançou uma repercussão merecida.<sup>6</sup>

No início da década de 60, uma nova droga foi sintetizada a partir da purificação da hematoporfirina (Hp), chamada derivado hematoporfirina (HpD). A fotossensibilidade prolongada com o uso de drogas

sistêmicas, a obtenção de cura com métodos mais práticos e a escassez de literatura médica dificultaram a prática dessa técnica em dermatologia até 1990.<sup>5</sup> Kennedy e colaboradores<sup>7</sup> propuseram um novo método, utilizando ALA tópico como precursor metabólico de fotossensibilizante endógeno, a protoporfirina IX (Pp IX). A Pp IX é um potente agente fotossensibilizante e é degradada durante o processo de irradiação com fonte de luz específica.<sup>5</sup>

### FOTOSENSIBILIZANTES EM TFD

O interesse pela TFD na dermatologia não cresceu até 1990, quando a nova técnica de aplicação tópica de fotossensibilizantes tornou-se disponível. A utilização de ALA e MAL, seguida da irradiação de luz vermelha de amplo espectro, tornou-se um método simples e eficaz. Na mesma época, algumas novas drogas sintéticas sensibilizantes de segunda geração foram desenvolvidas (derivados de benzoporfirinas, fitolocianinas, clorinas e porfírenos).<sup>8</sup>

Entre as características ideais de um fotossensibilizante estão a pureza química, a capacidade de localização específica em tecido neoplásico, o intervalo pequeno entre a administração da droga e o acúmulo máximo no tumor, a meia-vida curta, a eliminação rápida do tecido normal, a ativação por comprimentos de onda com ótima penetração no tecido alvo e a capacidade de produzir grande quantidade de produtos citotóxicos.<sup>5</sup> Em geral, os agentes sensibilizantes lipofílicos são captados pela célula por penetrarem diretamente pela membrana plasmática, e essa captação aumenta em proporção direta com a lipofilia. As moléculas hidrossolúveis, entretanto, são captadas por pinocitose.<sup>8</sup> Até o momento, não são bem esclarecidos os mecanismos pelos quais ocorre retenção seletiva dos fotossensibilizantes nos tecidos malignos. Algumas hipóteses incluem a permeabilidade alterada da membrana celular, o aumento do número e da permeabilidade dos vasos sanguíneos, bem como a drenagem linfática diminuída. Além disso, o pH baixo no fluido intersticial nos tumores facilita a biodistribuição seletiva dos fotossensibilizantes.<sup>9</sup>

### Fotossensibilizantes sistêmicos

A Hp e o HpD foram os primeiros fotossensibilizantes a ser sistemicamente utilizados em estudos clínicos de TFD.<sup>8</sup> O ALA é o primeiro intermediário na via de biossíntese do grupo heme, sintetizado de glicina e succinato. Essa reação é catalisada pela enzima ALA sintetase. No citoplasma da célula, duas moléculas de ALA formam o porfobilinogênio (PBG), e quatro moléculas de PBG formam o uroporfirinogênio. Este, então, é convertido em coproporfirinogênio e, novamente no interior da mitocôndria, em protoporfirino-

gênio IX. O protoporfirinogênio IX converte-se em Pp IX por ação da protoporfirinogênio oxidase. A Pp IX é o intermediário porfirínico com atividade fotodinâmica e emite fluorescência vermelha intensa quando ativada por luz. A Pp IX pode ser sintetizada localmente por todas as células nucleadas e é detectada na epiderme três a oito horas depois da administração sistêmica do ALA. Estudos em animais e voluntários humanos provaram que a Pp IX é eliminada do organismo entre 24 e 48 horas após a administração do ALA por via tópica, oral ou endovenosa. Assim os riscos de fotossensibilidade prolongada são desprezíveis.<sup>4</sup>

### Fotossensibilizantes tópicos

Em dermatologia, a TFD com ALA tópico tem aprovação pelo FDA (*Food and Drug Administration*) para tratamento de QA desde 1999. Vários estudos relatam, ainda, sucesso terapêutico para acne e fotorjuvenescimento com diferentes protocolos, não existindo, entretanto, aprovação pelo FDA para essas outras indicações.<sup>10</sup> A taxa de transporte de ALA através da membrana plasmática é o único limite para o acúmulo de porfirinas fluorescentes nas células tratadas. Esse sistema requer energia, depende do pH e da temperatura, é saturável e lento, sendo somente pouco mais acelerado em células tumorais. Os melhores resultados terapêuticos são obtidos com concentração entre 10 e 20%.<sup>11</sup>

O MAL é um derivado esterificado do ALA, é lipofílico e apresenta maior seletividade às células neoplásicas quando comparado ao ALA. A maior lipofilia pode aumentar a eficácia por promover altos níveis de fototoxicidade induzida por Pp IX.<sup>11</sup> O MAL é transportado por mecanismo ativo e também por difusão passiva pela membrana. Esse mecanismo não requer energia e não é saturável, sendo eficiente principalmente nas células neoplásicas. A maior seletividade para células tumorais, detectada por fluorescência da Pp IX, pode ser favorecida pela melhor penetração através das membranas celulares quando comparado ao ALA. Logo após a penetração, o MAL é demetilado em ALA, e as etapas metabólicas subsequentes até a produção da Pp IX intramitocondrial são as mesmas.<sup>5,8</sup> O MAL é aprovado para tratamento de QA bem como para tratamento de CBC na Europa desde 2001. Em 2004 foi aprovado para tratamento de QA nos EUA, e em 2006, aprovado no Brasil para QA e CBC superficial e nodular. Atualmente, o MAL tem aprovação em muitos países da Europa, Ásia e Américas para QA, CBC e doença de Bowen. Muito recentemente, em 2009, o MAL foi aprovado para doença de Bowen também no Brasil. A TFD com MAL e luz vermelha tem protocolo com técnica de aplicação bem estabelecida.

### FONTES DE LUZ

Diversas fontes de luz podem ser usadas na TFD tópica. A absorção máxima da luz pelas porfirinas está próxima de 405 nm. Essa faixa de absorção máxima é denominada de *Soret band*. Outros picos menores de absorção, chamados de *Q-bands*, encontram-se em 510, 545, 580 e 630 nm. A maioria dos estudos clínicos é realizada com luz de comprimentos entre 625 e 633 nm, que permitem maior penetração na pele.<sup>5</sup>

As fontes de luz disponíveis para TFD pertencem a três grandes grupos: as lâmpadas de amplo espectro, as lâmpadas de diodo e os *lasers*. As fontes de luz não coerentes descritas em estudos clínicos em TFD incluem as lâmpadas halógenas projetoras de diapositivos, as lâmpadas de diodo (LED) e, mais recentemente, a luz intensa pulsada (LIP).<sup>12</sup> Atualmente, é enorme a variedade de equipamentos que emitem luzes não coerentes, com espectro de emissão de luz coincidente com os picos de absorção da Pp IX.<sup>13</sup> Luz com comprimento de onda de 635 nm é capaz de penetrar na pele em aproximadamente 6 mm, comparando com 1 a 2 mm do comprimento de onda entre 400-500 nm. A profundidade terapêuticamente efetiva, entretanto, parece estar próxima de 1-3 mm, quando utilizamos 635 nm. Isso se deve à capacidade de produção de uma reação fotodinâmica, a qual dependerá da dose de luz e, também, da quantidade de fotossensibilizante no tecido alvo.<sup>14</sup>

O *laser* apresenta um comprimento de onda específico, correspondente ao pico de absorção do fotossensibilizante. Sua capacidade de emissão de luz monocromática de alta fluência, associada à precisão do foco, permite tratar pequenas lesões com mínimo dano ao tecido ao redor e em curto intervalo de tempo. Entretanto, para o tratamento de condições dermatológicas com TFD e sensibilizantes à base de protoporfirinas, os *lasers* não apresentam vantagens sobre os equipamentos mais baratos e práticos, como as fontes de luz não coerentes. Esses últimos conseguem emitir grande campo de irradiação, possibilitando tratar maior área da superfície cutânea.<sup>8,13</sup>

### MECANISMO DE AÇÃO DA TFD

A TFD envolve a administração de um agente fotossensibilizante em um tecido tumoral, seguida da ativação desse agente por uma luz com comprimento de onda específico. O tratamento consiste em duas etapas. Na primeira, o agente fotossensibilizante acumula-se preferencialmente nas células tumorais após sua administração tópica ou sistêmica. Na segunda, o tumor fotossensibilizado é exposto à luz de comprimento de onda que coincide com o espectro de absorção do agente fotossensibilizante. Esse agente ativado transfere energia ao oxigênio molecular, gerando espécies reativas de oxigênio (ROS).<sup>1</sup> A subsequente

oxidação dos lipídios, aminoácidos e proteínas induz a necrose e apoptose. Além disso, os ROS, indiretamente, estimulam a transcrição e liberação de mediadores da inflamação.<sup>8</sup>

A oxidação dos constituintes celulares pelos ROS danifica as membranas plasmáticas e as organelas celulares, com subsequente alteração de permeabilidade e função de transporte entre os meios intra e extracelular. A inibição de enzimas mitocondriais parece ser o evento chave na morte por TFD.<sup>14</sup> Uma resposta apoptótica à TFD foi relatada por Agarwal e colaboradores em 1991.<sup>15</sup> Essa resposta pode ser diretamente induzida pela TFD, sem precisar de vias de transdução de sinais intermediários, que podem faltar em certas células neoplásicas resistentes a drogas. A morte celular por TFD não parece depender da fase do ciclo da célula ou de fatores genéticos (ex.: gene p 53).<sup>16</sup>

Os alvos da TFD incluem as células tumorais, a microvasculatura do tecido e os sistemas inflamatório e imune do hospedeiro. Parece claro que a combinação de todos esses componentes é necessária para um controle do tumor a longo prazo. A principal característica do processo inflamatório é a liberação de substâncias vasoativas, componentes do complemento, proteinases, peroxidases, citocinas, fatores de crescimento e outros imunorreguladores. Existem evidências do aumento da regulação de interleucina 1 beta (IL-1 beta), interleucina 2 (IL-2), fator de necrose tumoral alfa (TNF alfa) e fator estimulador de colônia de granulócito (G-CSF).<sup>16</sup>

## APLICAÇÃO EM DERMATOLOGIA

### 1. Técnica de aplicação

O preparo da pele com a técnica adequada é fundamental para o sucesso do tratamento. Para a limpeza da pele é recomendado o uso de algodão com uma loção de limpeza sem sabão, seguido de uma passada de gaze com álcool. A etapa seguinte consiste no debridamento superficial da lesão, utilizando-se uma cureta. Após a interrupção do possível sangramento pela compressão com gaze seca, aplica-se o fotossensibilizante escolhido (Figura 1). Estão disponíveis no mercado brasileiro o ALA, com nome comercial de Levulan<sup>®</sup>, em apresentação na forma de *stick* para preparo na hora do tratamento, e o MAL, com o nome comercial de Metvix<sup>®</sup>, com apresentação em creme pronto para uso. O tempo de incubação do fotossensibilizante é determinado pelos protocolos pré-estabelecidos. Uma camada do creme de MAL com espessura de 1 mm sobre a lesão e com uma margem de 5 a 10 mm ao redor dela deve ser aplicada e mantida por três horas, sob curativo plástico oclusivo. Por cima do curativo plástico, deve-se aplicar uma proteção luminosa com papel laminado para que não haja

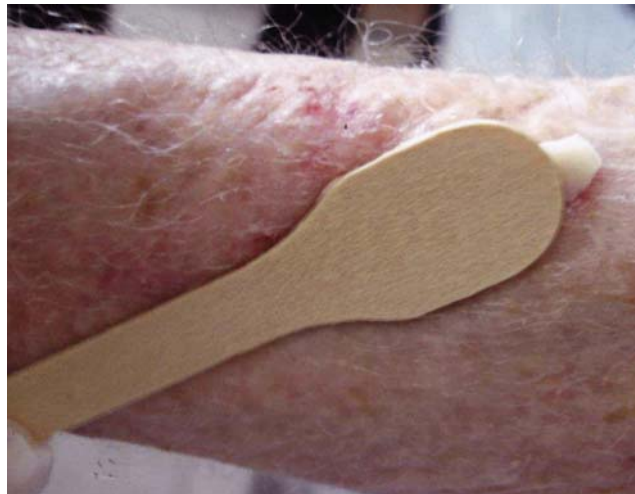

FIGURA 1: Aplicação do metilaminolevulinato com espátula de madeira sobre a lesão

interferência da luz ambiente durante o tempo de incubação da droga (Figura 2). A remoção do medicamento antes da exposição à luz é feita com gaze seca ou com solução salina. O tempo de exposição à luz e a energia a ser utilizada dependerão da fonte de luz escolhida. O protocolo de MAL-TFD estabelece o uso de luz vermelha de 635 nm com dose total de 37 J/cm<sup>2</sup>. Para tratamento de QA, uma única sessão de MAL-TFD está indicada, e uma segunda sessão poderá ser realizada três meses após a primeira. Para tratamento de CBC e doença de Bowen, duas sessões são preconizadas com intervalo de uma semana. Os protocolos de TFD utilizando ALA variam quanto ao tempo de incubação do fotossensibilizante, descrito entre 30 minutos e 18 horas, com ou sem oclusão. Diferentes fontes de luz são utilizadas para ALA-TFD. A fotoproteção química e física é sempre recomendada pós-tratamento.<sup>12</sup>



FIGURA 2: Oclusão do fotossensibilizante com curativo plástico e proteção luminosa com papel alumínio

## 2. Indicações clínicas

### Ceratose actínica

A TFD para tratamento de QA foi aprovada pelo órgão regulatório americano, FDA, em 1999. Em geral, a utilização da TFD tópica para tratamento das QAs apresenta índice de cura entre 73% e 100% (Figuras 3, 4). Esses resultados são semelhantes aos dos tratamentos convencionais, entretanto com menos efeitos colaterais e menor tempo de recuperação.<sup>3,17</sup>

O ALA associado à luz azul tem-se mostrado eficaz no tratamento de QAs múltiplas.<sup>18</sup> Nos estudos iniciais, o ALA deveria permanecer por um período de 14 a 18 horas de incubação, antes da iluminação. Estudos mais recentes sugerem que um período de incubação menor que três horas não mostra diferença na eficácia e segurança do tratamento.<sup>19</sup> Outros autores citam eficácia também com tempo de incubação ainda menor, variando de 30 minutos a uma hora, para o tratamento das QAs.<sup>20,21</sup>

Estudos com MAL mostram maior penetração desse fotossensibilizante no tecido tumoral quando comparado ao ALA.<sup>22</sup> Um estudo realizado por Freeman e colaboradores,<sup>23</sup> em 2003, mostra a eficácia de TFD com MAL no tratamento de QA, comparando-a com a crioterapia e placebo. MAL-TFD foi estatisticamente mais eficaz do que placebo-TFD e do que um único ciclo de congelamento/descongelamento com *spray* de nitrogênio líquido.<sup>23</sup>

Dragieva e colaboradores<sup>24</sup> avaliaram a eficácia da TFD com MAL em pacientes transplantados. A resolução completa ou a redução do número ou tamanho das 129 lesões ocorreram em até 16 semanas após o final do tratamento. O estudo conclui que o tratamento com MAL-TFD é seguro e eficaz no tratamento de QA em pacientes transplantados, podendo reduzir o risco de transformação para carcinoma escamoso invasivo.

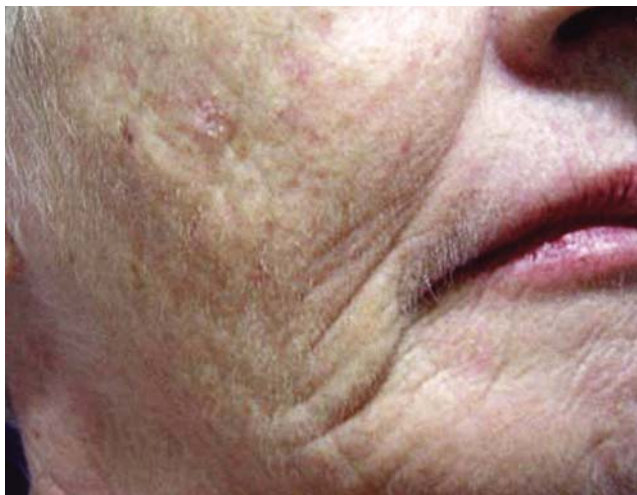

FIGURA 3: Campo de ceratose actínica na hemiface pré-tratamento (MAL-TFD)

### Câncer cutâneo não melanoma

O CBC é o tumor maligno cutâneo mais comum (70%) na idade adulta, e seu tratamento deve ser escolhido de acordo com o tipo clínico, tamanho e localização da lesão. Entre as opções terapêuticas estão a excisão cirúrgica, a eletrocoagulação e curetagem, a crioterapia, os imunomoduladores, os agentes citotóxicos e a radioterapia. A TFD é uma modalidade terapêutica recente para tratamento do câncer de pele não melanoma e pode ser considerada a primeira escolha em alguns casos. Devido à penetração limitada da luz, a espessura do tumor é um parâmetro determinante de resposta na TFD. Ela não deve exceder 2 a 3 mm para que seja possível a destruição completa da lesão. O uso de ALA-TFD para CBC tem resultados pobres. Melhor resultado é descrito com MAL, possivelmente pela maior lipofilia, maior seletividade e capacidade de penetração.<sup>25</sup>

A TFD com MAL e luz vermelha tem eficácia comprovada para essas indicações, alcançando taxa de cura próxima a 95% no CBC superficial, e de 73% a 94% no CBC nodular. A taxa de recidiva para CBC superficial é de aproximadamente 22%, semelhante à dos tratamentos convencionais, como a crioterapia, que apresenta taxa de recidiva em torno de 19%. Para CBC nodular, entretanto, a taxa de recidiva encontra-se próxima a 14%, comparada à recidiva de 4% da cirurgia, tratamento padrão para CBC nodular. Esses dados estatísticos do tratamento com MAL-TFD foram obtidos por estudos multicêntricos, com grande número de pacientes e com duração de cinco anos de acompanhamento.<sup>3</sup> Muitos autores enfatizam que as principais vantagens da TFD no tratamento de neoplasias malignas não melanoma são o significativo encurtamento do tempo de recuperação, o excelente resultado cosmético, a alta taxa de cura e a taxa de recorrên-

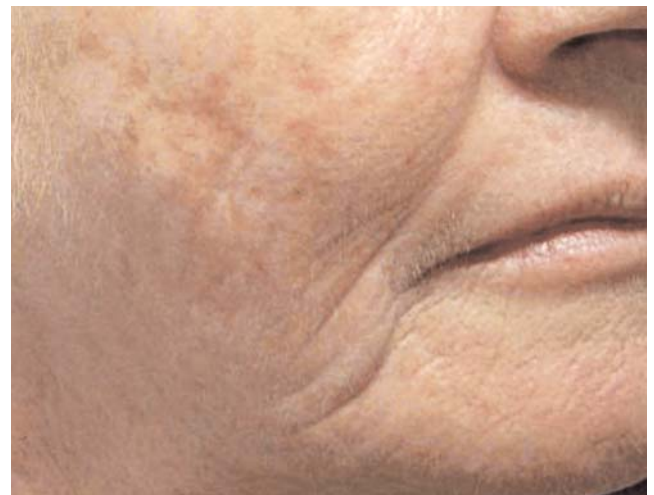

FIGURA 4: Campo de ceratose actínica na hemiface após três meses do tratamento (MAL-TFD)

cia semelhante às relatadas com métodos alternativos à cirurgia. Entre as principais indicações estão: o tratamento de lesões múltiplas, principalmente em pacientes idosos; o tratamento de lesões em pacientes que apresentam contra-indicações para cirurgia; e o tratamento de lesões presentes em localizações que dificultam a cicatrização, como os membros inferiores (Figuras 5, 6). De acordo com as diretrizes propostas no consenso internacional sobre o uso de TFD para tratamento do câncer de pele não melanoma, a MAL-TFD é uma opção eficaz no tratamento do CBC superficial, principalmente para lesões de grande diâmetro ou para múltiplas lesões. Estudos sobre TFD e doença de Bowen descrevem sua eficácia no mínimo semelhante à da crioterapia e do 5- fluorouracil. Quando corretamente indicada, a MAL-TFD tem mostrado eficácia em longo prazo, com acompanhamento de cinco anos, no tratamento de CBC nodular.<sup>3</sup>

## Doenças cutâneas não malignas

### Acne

Os mecanismos da TFD envolvidos no tratamento da acne incluem a fotodestruição de *P. acnes*, a redução do tamanho das glândulas sebáceas e a diminuição da produção de sebo. Alguns autores citam também a ação na diminuição da hiperqueratinização folicular.<sup>26</sup>

Makoto Kimura e colaboradores<sup>27</sup> administraram ALA sistêmico, via oral, na dose de 10 mg/kg, e após quatro horas da administração a área afetada foi exposta à luz policromática visível (próximo de 630 nm). Concluíram que o uso de ALA oral associado à luz visível policromática é eficaz para o tratamento da acne no tronco.<sup>28</sup>

Alguns artigos citam o uso isolado da luz azul, e outros comparam o maior benefício de ALA associado a essa luz. O tempo de incubação do ALA é variável nos estudos, entre 15 minutos e três horas.<sup>29,30,31</sup>

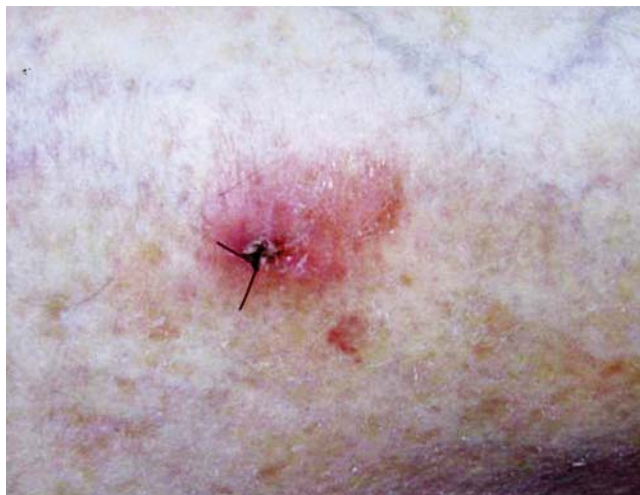

FIGURA 5: Lesão de CBC superficial na perna pré-tratamento (MAL-TFD)

Wichai Hongcharu e colaboradores<sup>32</sup> estudaram clínica e histologicamente pacientes com acne no dorso. Dividiram o dorso em quatro áreas de tratamentos diferentes, uma delas com ALA 20% e luz vermelha, outra apenas com ALA, outra com luz vermelha isolada, e outro sítio de controle sem tratamento. O ALA foi ocluído por três horas, e a fonte de luz usada tinha comprimento de onda de 550-700 nm. Foram realizados tratamentos uma vez por semana, por quatro semanas. A área tratada com ALA e luz melhorou significativamente em até 20 semanas após tratamento. Histologicamente, as glândulas sebáceas apresentaram alteração estrutural com diminuição no tamanho 20 semanas após a TFD. Além de esfoliação e crostas, os autores observaram hiperpigmentação transitória. Concluíram que ALA e luz vermelha foram eficazes no tratamento de acne vulgar, causando fototoxicidade aos folículos sebáceos, com prolongada supressão da função sebácea. Outros estudos confirmam esses dados.<sup>7</sup>

O primeiro estudo comparativo em acne com aplicação de ALA ou MAL em cada hemiface foi relatado em 2006.<sup>34</sup> Ambos os lados foram irradiados com luz vermelha após três horas de oclusão dos fotossensibilizantes. Cerca de 75% dos pacientes tratados com ALA e 83% dos pacientes tratados com MAL tiveram melhora de leve a moderada. Os autores sugeriram que a reação adversa mais acentuada no lado onde foi aplicado o ALA pudesse ser devida ao maior acúmulo de Pp IX na pele normal do que no lado onde foi aplicado o MAL.

O uso de LIP também tem sido descrito como eficaz para tratamento de acne. O tempo de incubação do ALA pode ser menor, o que se denomina tratamento de contato curto, por um período de 30 minutos a uma hora.<sup>35</sup> A TFD com ALA-PDL (*laser de corante – pulsed dye laser*) pode ser considerada uma alternativa ao uso

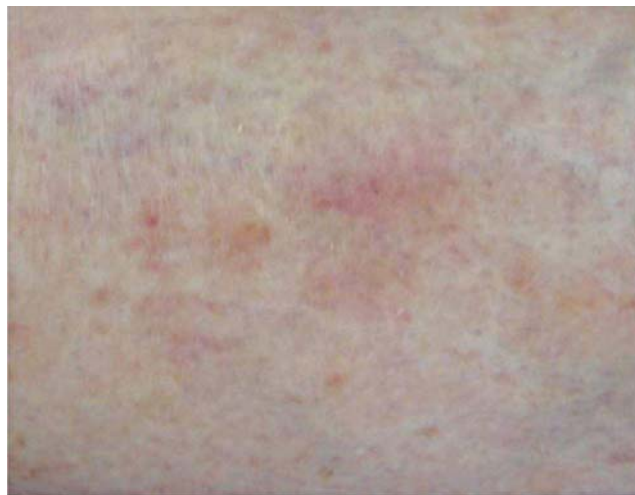

FIGURA 6: Acompanhamento da lesão de CBC superficial tratado com MAL-TFD após 12 meses

de isotretinoína, apresentando manutenção da melhora obtida acompanhada por seis meses.<sup>36</sup>

### **Pele fotodanificada**

O fotorejuvenescimento envolve o uso de uma fonte de luz (*laser* ou não) para reverter os sinais do fotoenvelhecimento.<sup>37</sup> Recentemente, novos equipamentos conseguiram atuar nas anormalidades pigmentares e/ou vasculares e induzir a síntese de colágeno sem danificar significativamente a epiderme e a derme. Esses novos procedimentos são mais bem tolerados e levam a um menor tempo de recuperação do paciente. Exemplos dessas novas tecnologias incluem a LIP, o *laser* de corante (PDL), o *laser* de *erbium:yttrium-aluminum-garnet* (Er:Yag), as lâmpadas de diodo (*light-emitting diodes* – LED) e, recentemente, a TFD, usando diferentes comprimentos de onda.<sup>38</sup> As fontes de luz usadas na TFD para rejuvenescimento incluem lâmpadas que emitem luz visível de amplo espectro, luz vermelha, azul, *laser* de argônio, PDL e LIP.<sup>39,40</sup>

A LIP no tratamento do fotoenvelhecimento é capaz de melhorar diferentes componentes do fotodano, exceto as QAs. A associação de um fotossensibilizante, como ALA ou MAL, ao equipamento de LIP será, então, capaz de tratar todos os componentes da pele fotodanificada. Mesmo quando o fotossensibilizante é usado apenas sobre a lesão de QA, é possível observar a melhora da pele ao redor da lesão.<sup>39</sup> Ruiz-Rodriguez e colaboradores<sup>41</sup> relataram o uso de ALA a 20% por quatro horas de incubação e LIP (filtro de 615 nm) para QA em 17 pacientes com pele fotodanificada. Os pacientes receberam dois tratamentos com intervalo de um mês. Trinta e três das 38 lesões de QA (91%) foram resolvidas, com acompanhamento de três meses.

David Avram e Mitchel Goldman<sup>37</sup> citaram cura de 68% das QAs depois de uma sessão de ALA-LIP, associada a melhora de 55% das telangiectasias, de 48% das alterações pigmentares e de 25% da aspereza da pele com acompanhamento de três meses. Porém, o tempo de acompanhamento curto após o tratamento das QAs com ALA-LIP pode levar a uma falsa segurança e eficácia do método.<sup>41</sup>

A aplicação de ALA-TFD para fotoenvelhecimento é amplamente descrita na literatura. Zane e colaboradores,<sup>42</sup> entretanto, relataram eficácia e tolerabilidade do MAL no tratamento da pele fotodanificada. Avaliaram 20 pacientes com fotoenvelhecimento e QAs múltiplas. O MAL foi aplicado sob oclusão por três horas, antes da exposição à luz vermelha a 37 J/cm<sup>2</sup>. Duas sessões foram realizadas com um mês de intervalo. Houve melhora das QAs, com taxa de cura de 88,3%, associada à melhora global da pele (pigmentação, rugas finas e textura). Nossos resultados com MAL (três horas) e luz vermelha são semelhantes aos de Zane e colaboradores<sup>42</sup> (Figuras 7, 8). Em outro

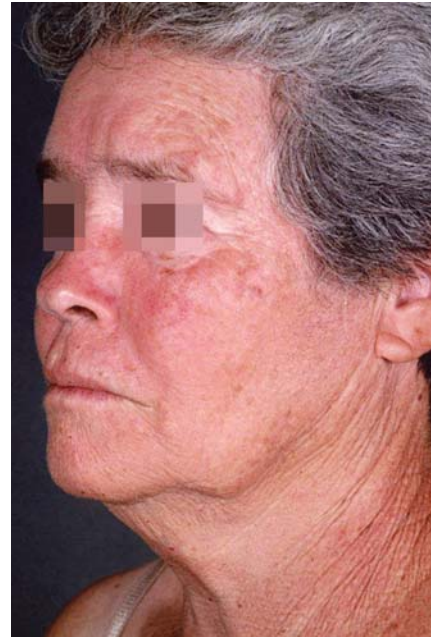

FIGURA 7: Hemiface fotodanificada pré-tratamento com MAL-TFD

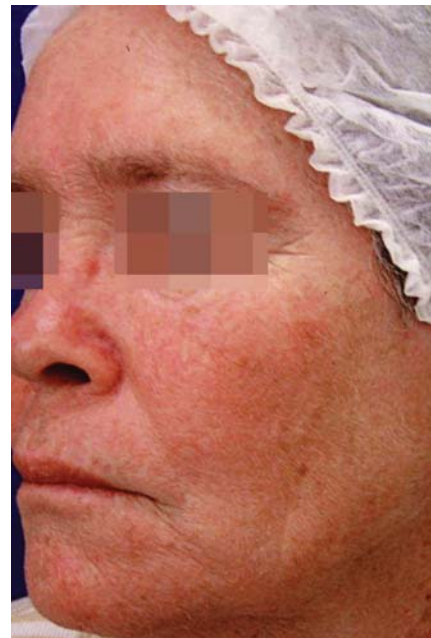

FIGURA 8: Melhora da pele fotodanificada após seis meses de tratamento com duas sessões de MAL-TFD, com efeito "lifting"

estudo, sobre remodelação dérmica da pele fotodanificada, utilizando, entretanto, o tempo de incubação do MAL de duas horas, também encontramos resposta clínica semelhante à do uso de três horas de incubação.<sup>43</sup>

### **Outras dermatoses**

A indicação da TFD em outras dermatoses está dividida em categorias: para tratamento de outras neoplasias, de doenças inflamatórias e imunológicas, de doenças infecciosas e de grupo das miscelâneas. Entre as indicações estão o linfoma cutâneo, as verrugas virais, a leishmaniose, a psoríase, a esclerodermia,

a necrobiose lipoídica e a doença de Hailey-Hailey.<sup>44,45</sup>

A utilização de TFD para hiperplasia sebácea, dermatite perioral e hidrosadenite supurativa é relatada. A TFD com ALA por 45-60 minutos seguida de ativação por luz azul é citada como uma alternativa para o tratamento das hiperplasias sebáceas.<sup>46</sup> Um estudo com MAL-TFD em transplantados renais com hiperplasia sebácea mostrou segurança e eficácia do tratamento.<sup>47</sup>

Herzinger e colaboradores<sup>48</sup> relataram o uso de ALA 20% e PDL de argônio em nove pacientes com condiloma genital e sugeriram que a TFD não deva ser recomendada como primeira linha de tratamento para essa dermatose. Entretanto, pode ser uma terapia alternativa para pacientes que apresentaram falha terapêutica com os tratamentos convencionais.

### EFEITOS ADVERSOS

Durante exposição à luz, os pacientes apresentam dor tipo queimação, sensação de ardência ou prurido restrito à área tratada. O desconforto e a dor têm início em minutos após o início da irradiação, refletindo o estímulo nervoso e/ou o dano tecidual pelo oxigênio reativo. A dor, principal efeito colateral, mantém-se por algumas horas e diminui com o tempo. Com relação aos fotossensibilizantes sistêmicos, a fotossensibilidade cutânea generalizada é o principal efeito colateral. O ALA pode levar a náusea e vômito em 7% a 19%, e também a alterações transitórias de enzimas hepáticas. Com relação à TFD tópica, o eritema e o edema (Figura 9) podem ser tratados com corticoide tópico ou, eventualmente, sistêmico. O curso normal ocorre com crostas, descamação e prurido de intensidade variável em torno de duas a oito semanas. Fotofobia e desconforto ocular podem ocorrer. As discromias são, geralmente, reversíveis em alguns meses. Bolhas, úlceras ou necrose são raras, sugerindo dose alta de energia com fototoxicidade.<sup>12</sup> Em adição, a reação alérgica aos fotossensibilizantes ou aos veículos deve ser considerada.<sup>5</sup>

### DISCUSSÃO

Em geral, a utilização da TFD tópica para tratamento das QAs apresenta alto índice de cura, semelhante ao dos tratamentos convencionais, com o benefício de apresentar menos efeitos colaterais e menor tempo de recuperação.<sup>17</sup> A eficácia da MAL-TFD com luz vermelha no tratamento de CBC e doença de Bowen é descrita em estudos multicêntricos, sendo excelente indicação para lesões superficiais extensas e para pacientes que apresentam múltiplas lesões. Nossas avaliações no tratamento dessas entidades ratificam os dados da literatura.

Embora estejam bem definidas as indicações aprovadas da TFD na literatura médica mundial,

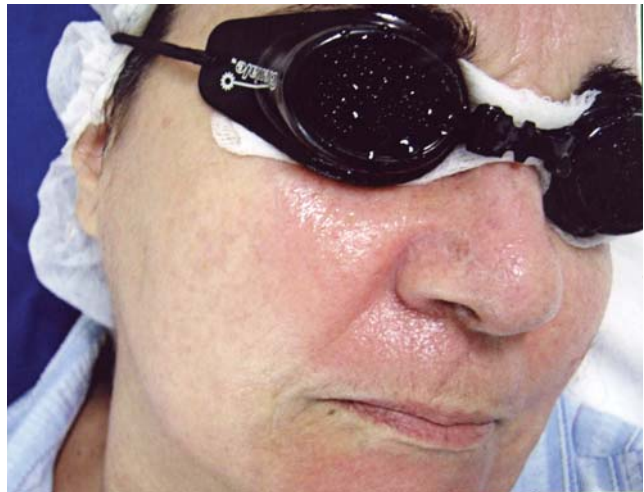


FIGURA 9: Eritema e edema no pós-operatório imediato de MAL-TFD

pouco se sabe sobre sua atuação nas indicações chamadas “*off label*”. O protocolo de tratamento das dermatoses não neoplásicas não está definido, apresentando variações no preparo da pele, no tempo de incubação do fotossensibilizante, na escolha das diferentes fontes de luz e no tempo de exposição à energia luminosa. Muitos estudos citam a TFD como uma boa opção para o tratamento da acne; vários protocolos utilizando ALA ou MAL são descritos com sucesso.<sup>34</sup> Em nossa prática diária, pudemos observar melhora das lesões inflamatórias após duas sessões de MAL-TFD, acompanhada de intenso eritema e edema da área tratada quando utilizado um maior tempo (duas a três horas) de incubação do MAL. Discordamos de outros autores que descrevem a TFD como uma opção tão eficaz quanto o uso de isotretinoína oral.

Vários estudos sobre TFD e pele fotodanificada são relatados com descrição de sucesso terapêutico. Nessas publicações, entretanto, os autores citam apenas a melhora clínica, chamada de fotorrejuvenescimento.<sup>41</sup>

Muito recentemente, Issa e colaboradores relataram que a melhora clínica da pele fotodanificada, observada após a TFD, foi comprovada por avaliações histopatológicas e morfométricas, que mostraram redução estatisticamente significativa das fibras elásticas após três a seis meses de tratamento e aumento estatisticamente significativo de fibras colágenas após seis meses de tratamento.<sup>49</sup> Os autores também abordaram possíveis mecanismos de ação da TFD no rejuvenescimento com o uso do estudo imunistoquímico, observando aumento de metaloproteinase (MMP-9) na derme três meses após duas sessões de MAL-TFD.<sup>50</sup>



## CONCLUSÃO

A TFD tópica, utilizando o ALA e o MAL, está aprovada no tratamento do câncer de pele não melanoma, com eficácia comprovada em vários estudos.<sup>51,52</sup> Essas substâncias apresentam propriedades diferentes quanto à seletividade e à capacidade de penetração no tumor cutâneo, e por isso apresentam indicações próprias.<sup>3</sup> O caminho futuro da TFD para tratamentos oncológicos inclui principalmente pesquisas sobre o desempenho da TFD na quimioprevenção. Em particular importância está a indicação da TFD para pacientes com múltiplas lesões de QA ou para imunossuprimidos.<sup>53</sup> Ainda não existe um protocolo definido quanto ao número de sessões ou quanto ao intervalo entre elas na quimioprevenção do câncer de

pele não melanoma em indivíduos saudáveis e em pacientes imunossuprimidos.

Para as indicações não oncológicas, ainda há escassez de estudos controlados e randomizados, entretanto diversas publicações mostram a TFD como uma opção segura para o tratamento de acne vulgar, psoríase, verrugas virais, esclerodermia localizada<sup>54</sup> e, mais recentemente, para o tratamento da pele fotodanificada.<sup>49,50</sup> Acreditamos que as novas indicações da TFD para diversas outras dermatoses não neoplásicas devam ser reservadas para casos específicos, nos quais a TFD deva ser considerada uma alternativa terapêutica mais do que uma primeira escolha. □

## REFERÊNCIAS

1. Taylor EL, Brown SB. The advantages of aminolevulinic acid photodynamic Therapy in dermatology. *J Dermatolog Treat.* 2002;13 Suppl 1:S3-11.
2. Fritsch C, Goerz G, Ruzicka T. Photodynamic therapy in dermatology. *Arch Dermatol.* 1998;134:207-14.
3. Braathen LR, Szeimies RM, Basset-Seguín N, Bissonnette R, Foley P, Pariser D, et al. Guidelines on the use of photodynamic therapy for nonmelanoma skin cancer: an international consensus. *International Society for Photodynamic Therapy in Dermatology*, 2005. *J Am Acad Dermatol.* 2007;56:125-43.
4. Kurwa HA, Barlow RJ. The role of photodynamic therapy in dermatology. *Clin Exp Dermatol.* 1999;24:143-8.
5. Kalka K, Merk H, Mukhtar H. Photodynamic therapy in dermatology. *J Am Acad Dermatol.* 2000;42:389-413; quiz 414-6.
6. Taub AF. Photodynamic therapy in dermatology: history and horizons. *J Drugs Dermatol.* 2004; 3(1 Suppl):S8-25.
7. Kennedy JC, Pottier RH, Pross DC. Photodynamic therapy with Endogenous protoporphyrin IX: basic principles and present clinical experience. *J Photochem Photobiol B.* 1990;6:143-8.
8. Calzavara-Pinton PG, Venturini M, Sala R. Photodynamic therapy: update 2006. Part 1: Photochemistry and photobiology. *J Eur Acad Dermatol Venereol.* 2007; 21:293-302.
9. Tórezan LAR. Terapia Fotodinâmica em Dermatologia. In: Osório N, Tórezan LAR, editors. *Laser em Dermatologia*. São Paulo: Editora Roca; 2002. p. 121-36.
10. Farah JB, Ralston J, Zeitouni NC. ALA-PDT treatment of pre-skin cancer. In: Goldman MP, editor. *Photodynamic Therapy*. Philadelphia: Elsevier Saunders; 2005. p. 1-12.
11. Morton CA, Brown SB, Collins S, Ibbotson S, Jenkinson H, Kurwa H, et al. Guidelines for topical photodynamic therapy: report of a workshop of the British Photodermatology Group. *Br J Dermatol.* 2002;146:552-67.
12. Zelickson BD. Mechanisms of action of topical aminolevulinic acid. In: Goldman MP, editor. *Photodynamic Therapy*. 1st ed. Philadelphia: Elsevier Saunders; 2005. p. 1-12.
13. Qiang YG, Zhang XP, Li J, Huang Z. Photodynamic therapy for malignant and non-malignant diseases: clinical investigation and application. *Chin Med J (Engl).* 2006;20;119:845-57.
14. Morton CA. Photodynamic therapy for nonmelanoma skin cancer-and more? *Arch Dermatol.* 2004;140:116-120.
15. Agarwal ML, Clay ME, Harvey EJ, Evans HH, Antunez AR, Oleinick NL. Photodynamic therapy induces rapid cell death by apoptosis in L5178Y mouse lymphoma cells. *Cancer Res.* 1991;51:5993-6.
16. Dougherty TJ, Gomer CJ, Henderson BW, Jori G, Kessel D, Korbelik M, et al. Photodynamic therapy. *J Natl Cancer Inst.* 1998;90:889-905.
17. Goldman M, Atkin D. ALA/PDT in the treatment of actinic keratosis: spot Versus confluent therapy. *J Cosmet Laser Ther.* 2003;5:107-110.
18. Piacquadio DJ, Chen DM, Farber HF, Fowler JF Jr, Glazer SD, Goodman JJ, et al. Photodynamic therapy with aminolevulinic acid topical solution and visible blue light in the treatment of multiple actinic keratoses of the face and scalp: investigator-blinded,

- phase 3, multicenter trials. *Arch Dermatol.* 2004;140:41-6.
19. Alexiades-Armenakas MR, Geronemus RG. Laser-mediated photodynamic therapy of actinic keratoses. *Arch Dermatol.* 2003;139:1313-20.
  20. Smith S, Piacquadio D, Morhenn V, Atkin D, Fitzpatrick R. Short incubation PDT versus 5-FU in treating actinic keratoses. *J Drugs Dermatol.* 2003;2:629-35.
  21. Touma D, Yaar M, Whitehead S, Konnikov N, Gilchrist BA. A trial of short incubation, broad-area photodynamic therapy for facial actinic keratoses and diffuse photodamage. *Arch Dermatol.* 2004;140:33-40.
  22. Fink-Puches R, Soyer HP, Hofer A, Kerl H, Wolf P. Long-term follow-up and histological changes of superficial nonmelanoma skin cancers treated with topical delta-aminolevulinic acid photodynamic therapy. *Arch Dermatol.* 1998;134:821-6.
  23. Freeman M, Vinciullo C, Francis D, Spelman L, Nguyen R, Fergin P, et al. A comparison of photodynamic therapy using topical methyl aminolevulinate (Metvix) with single cycle cryotherapy in patients with actinic keratosis: a prospective, randomized study. *J Dermatolog Treat.* 2003;14:99-106.
  24. Dragieva G, Prinz BM, Hafner J, Dummer R, Burg G, Binswanger U, et al. A randomized controlled clinical trial of topical photodynamic therapy with methyl aminolaevulinate in the treatment of actinic keratoses in transplant recipients. *Br J Dermatol.* 2004;151:196-200.
  25. Szeimies RM. Methyl aminolevulinate-photodynamic therapy for basal cell carcinoma. *Dermatol Clin.* 2007;25:89-94.
  26. Katsambas A, Dessinioti C. New and emerging treatments in dermatology: acne. *Dermatol Ther.* 2008;21:86-95.
  27. Kimura M, Itoh Y, Tokuoka Y, Kawashima N. Delta-aminolevulinic Acid. Based photodynamic therapy for acne on the body. *J Dermatol.* 2004;31:956-960.
  28. Itoh Y, Ninomiya Y, Tajima S, Ishibashi A. Photodynamic therapy for acne vulgaris with topical 5-aminolevulinic acid. *Arch Dermatol.* 2000;136:1093-5.
  29. Futsaether CM, Kjeldstad B, Johnsson A. Intracellular pH changes induced in *Propionibacterium acnes* by UVA radiation and blue light. *J Photochem Photobiol B.* 1995;31:125-31.
  30. Taub AF. Photodynamic therapy for the treatment of acne: a pilot study. *J Drugs Dermatol.* 2004;3(6 Suppl):S10-14.
  31. Tzung TY, Wu KH, Huang ML. Blue light phototherapy in the treatment of acne. *Photodermatol Photoimmunol Photomed.* 2004;20:266-9.
  32. Hongcharu W, Taylor CR, Chang Y, Aghassi D, Suthamjariya K, Anderson RR. Topical ALA-photodynamic therapy for the treatment of acne vulgaris. *J Invest Dermatol.* 2000;115:183-192.
  33. Pollock B, Turner D, Stringer MR, Bojar RA, Goulden V, Stables GI, et al. Topical aminolaevulinic acid-photodynamic therapy for the treatment of acne vulgaris: a study of clinical efficacy and mechanism of action. *Br J Dermatol.* 2004;151:616-22.
  34. Wiegell SR, Wulf HC. Photodynamic therapy of acne vulgaris using 5-Aminolevulinic acid versus methyl aminolevulinate. *J Am Acad Dermatol.* 2006;54:647-51.
  35. Gold MH, Bradshaw VL, Boring MM, Bridges TM, Biron JA, Carter LN. The use of a novel intense pulsed light and heat source and ALA-PDT in the treatment of moderate to severe inflammatory acne vulgaris. *J Drugs Dermatol.* 2004;3(6 Suppl):S15-19.
  36. Alexiades-Armenakas M. Long-pulsed dye laser-mediated photodynamic therapy combined with topical therapy for mild to severe comedonal, inflammatory, or cystic acne. *J Drugs Dermatol.* 2006;5:45-55.
  37. Avram DK, Goldman MP. Effectiveness and safety of ALA-IPL in treating actinic keratoses and photodamage. *J Drugs Dermatol.* 2004;3(1Suppl):S36-9.
  38. Nestor MS. Combination therapy in clinical and cosmetic dermatology: the marriage of device and drug. *J Drugs Dermatol.* 2004;3(5 Suppl):S4-11.
  39. Touma DJ, Gilchrist BA. Topical photodynamic therapy: a new tool in cosmetic dermatology. *Semin Cutan Med Surg.* 2003;22:124-130.
  40. Gold MH, Bradshaw VL, Boring MM, Bridges TM, Biron JA. Split-face comparison of photodynamic therapy with 5-aminolevulinic acid and intense pulsed light versus intense pulsed light alone for photodamage. *Dermatol Surg.* 2006;32:795-801.
  41. Ruiz-Rodriguez R, Sanz-Sanchez T, Cordoba S. Photodynamic photorejuvenation. *Dermatol Surg.* 2002;28:742-4.
  42. Zane C, Capezzeri R, Sala R, Venturini M, Calzavara-Pinton P. Clinical and echografic analysis of photodynamic therapy using methylaminolevulinate as sensitizer in the treatment of photodamaged facial skin. *Lasers Surg Med.* 2007;39:203-9.
  43. Issa MCA. Estudo da remodelação dérmica induzida pela Terapia Fotodinâmica (MAL-TFD) na pele fotodanificada [Tese]. Rio de Janeiro: Universidade Federal do Rio de Janeiro; 2008.
  44. Taub AF. Photodynamic therapy: other uses. *Dermatol Clin.* 2007;25:101-9.
  45. Welch EM, Kelly K. Other Dermatologic indications for ALA-PDT. In: Goldman MP, editor. *Photodynamic Therapy.* 1st ed. Philadelphia: Elsevier Saunders; 2005. p. 1-12.
  46. Richey DR, Hopson B. Treatment of Sebaceous Hyperplasia with Photodynamic Therapy. *J Cosmet Dermatol.* 2004;17:525-529.
  47. Perrett CM, McGregor J, Barlow RJ, Karran P, Proby C, Harwood CA. Topical photodynamic therapy with methyl aminolevulinate to treat sebaceous hyperplasia in an organ transplant recipient. *Arch Dermatol.* 2006;142:781-782. 111.
  48. Herzinger T, Wienecke R, Weisenseel P, Borelli C, Berking C, Degitz K. Photodynamic therapy of genital condylomata in men. *Clin Exp Dermatol.* 2006;31:51-3.
  49. Issa MCA, Piñeiro-Maceira J, Vieira MTC, Olej B, Mandarim-de-Lacerda C, Luiz RR, et al. Photorejuvenation with methyl aminolevulinate and red light: a randomized, prospective, clinical,

- histopathologic and morphometric study. *Dermatol Surg.* 2010;36:39-48.
50. Issa MCA, Piñeiro-Maceira J, Farias RE, Pureza M, Luiz RR, Manela-Azulay M. Immunohistochemical expression of matrix metalloproteinases in photodamaged skin by photodynamic therapy. *Br J Dermatol.* 2009;161:647-53.
51. Felicio LBA, Ferreira J, Bentley MVB, Bagnato VS, Tedesco AC, Souza CS. A terapia fotodinâmica com ácido 5-aminolevulínico como modalidade de tratamento para neoplasias cutâneas não-melanoma. *An Bras Dermatol.* 2008;83:309-16.
52. Bakos RM, Babos L, Ferlin E, Cestari T, Orlandini T, Rezende R, et al. Terapêutica fotodinâmica com ácido delta-aminolevulínico em neoplasias queratinocíticas superficiais. *An Bras Dermatol.* 2003;78:197-207.
53. Gold MH. Photodynamic therapy in dermatology: the next five years. *Dermatol Clin.* 2007;25:119-20.
54. Torezan L, Niwa ABM, Festa Neto C. Terapia fotodinâmica em dermatologia: princípios básicos e aplicações. *An Bras Dermatol.* 2009;84:445-5.

---

ENDEREÇO PARA CORRESPONDÊNCIA / MAILING ADDRESS:

*Maria Cláudia Almeida Issa*  
*Praia de Icarai, 139 - 702, Icarai*  
*24230-001 Niterói - Rio de Janeiro, Brasil*  
*Tel./fax: 55-21 2620 7162 / 55-21 2704 1680*  
*mariaclaudia@predialnet.com.br*

Como citar este artigo/*How to cite this article*: Issa MCA, Manela-Azulay M. Terapia fotodinâmica: revisão da literatura e documentação iconográfica. *An Bras Dermatol.* 2010;85(4):501-11.