

## Feo-hifomicose subcutânea por *Exophiala jeanselmei* localizada na bolsa escrotal - Relato de caso\*

### Subcutaneous phaeohyphomycosis on the scrotum caused by *Exophiala jeanselmei* - Case report

André Luiz Rossetto<sup>1</sup>  
Renan André Pérsio<sup>3</sup>  
Rosana Cé Bella Cruz<sup>5</sup>

Gerson Dellatorre<sup>2</sup>  
José Ceciliano de Menezes Romeiro<sup>4</sup>

**Resumo:** A feo-hifomicose subcutânea é uma doença causada por fungos demáceos que acomete principalmente indivíduos imunocomprometidos e geralmente cursa com lesões localizadas nos membros inferiores. Os autores relatam um caso de feo-hifomicose subcutânea em um paciente imunocompetente, com localização atípica - na hemibolsa escrotal esquerda -, tratado com sucesso com fluconazol sistêmico associado à excisão cirúrgica.

**Palavras-chave:** Dermatomicoses; Escroto; *Exophiala*; Fluconazol; Micoses

**Abstract:** Subcutaneous phaeohyphomycosis is a disease caused by dematiaceous fungi that develops mainly in immunocompromised patients. Lesions are generally located on the lower limbs. The present report describes a case of phaeohyphomycosis in an immunocompetent patient in whom a subcutaneous abscess was located in an unusual site, on the left hemiscrotum. The abscess was treated successfully with oral fluconazole associated with surgical excision.

**Keywords:** Dermatomicoses; *Exophiala*; Fluconazole; Mycoses; Scrotum

#### INTRODUÇÃO

Feo-hifomicose é um termo utilizado para denominar infecções oportunistas, cutâneas e sistêmicas, causadas por várias espécies de fungos demáceos, principalmente dos gêneros *Wangiella*, *Alternaria* e *Exophiala*.<sup>1,2,3</sup>

A enfermidade é rara, cosmopolita, e geralmente afeta populações rurais das regiões tropicais das Américas Central e do Sul, sendo que as evidências demonstram uma ocorrência maior nos pacientes imunocomprometidos.<sup>3,4</sup>

Os autores relatam um caso de feo-hifomicose subcutânea em um paciente imunocompetente, com localização atípica - na hemibolsa escrotal esquerda -, tratado com sucesso com fluconazol sistêmico associado à excisão cirúrgica.

#### RELATO DE CASO

Paciente do sexo masculino, 45 anos de idade, casado, motorista, procedente de Balneário Camboriú, estado de Santa Catarina (SC), referiu máculas eritemato-escamosas e pruriginosas na região inguinal esquerda, que se estenderam para a hemibolsa escrotal esquerda. Usou diversos cremes, automeDICADOS, com o desaparecimento das lesões. Nos finais de semana tinha por hábito trabalhar na horta em contato direto com a terra. Dois meses após, relatou a presença de lesão única, tipo abscesso, pruriginosa, às vezes dolorosa, localizada na hemibolsa escrotal esquerda, que evoluiu com aumento do volume e drenagem espontânea de exsudato purulento.

Procurou a urologia, que realizou drenagem cirúrgica da lesão e encaminhou fragmentos para o exame histopatológico, o qual revelou uma inflama-

Recebido em 14.07.2009.

Aprovado pelo Conselho Consultivo e aceito para publicação em 31.07.2009.

\* Trabalho realizado no ambulatório de dermatologia da Universidade do Vale do Itajaí (Univali) - Itajaí (SC), Brasil.

Conflito de interesse: Nenhum / *Conflict of interest*: None

Suporte financeiro: Nenhum / *Financial funding*: None

<sup>1</sup> Médico dermatologista pela Sociedade Brasileira de Dermatologia (SBD); professor de dermatologia - Universidade do Vale do Itajaí (Univali) - Itajaí (SC), Brasil.

<sup>2</sup> Estudante do curso de medicina da Universidade do Vale do Itajaí (Univali) - Itajaí (SC), Brasil.

<sup>3</sup> Estudante do curso de medicina da Universidade do Vale do Itajaí (Univali) - Itajaí (SC), Brasil.

<sup>4</sup> Médico urologista pela Universidade Federal do Rio Grande do Sul (UFRGS); urologista do Centro Médico Vida - Balneário Camboriú (SC), Brasil.

<sup>5</sup> Mestre Farmacêutica Bioquímica em Ciências dos Alimentos pela Universidade Federal de Santa Catarina (UFSC); Membro do Núcleo de Investigação Químico-Farmacêutica (Niqfar) da Universidade do Vale do Itajaí (Univali) - Itajaí (SC), Brasil.

ção crônica multifocal inespecífica, com tecido de granulação e extensa fibrose. Retornou à urologia pela recidiva da lesão, que foi submetida à exérese cirúrgica; um novo exame histopatológico foi realizado, evidenciando os mesmos achados do exame anterior. Após três semanas apresentou nova recidiva e foi encaminhado à dermatologia.

Ao exame dermatológico, apresentou lesão do tipo abscesso subcutâneo, única, não saliente, palpável, com tamanho de 4 cm, firmemente aderida à pele, com áreas de cicatrizes atróficas, presença de fistula com saída de exsudato serossanguinolento, localizada na hemibolsa escrotal esquerda e sem linfonodos palpáveis (Figuras 1 e 2).

Os exames laboratoriais de hemograma, glicemia e provas das funções hepática e renal foram normais. As sorologias (VDRL-quantitativo, FTA-Abs e anti-HIV 1 e 2) não foram reagentes. O estudo radiológico do tórax foi normal. A confirmação diagnóstica de feohifomicose foi realizada pelo exame micológico: na micromorfologia da cultura ocorreu a identificação do fungo *Exophiala jeanselmei*.

O tratamento instituído foi o fluconazol 450 mg, via oral, uma vez por semana, durante 12 semanas, com regressão parcial da lesão. No pré-operatório, foi aumentada a dose do fluconazol para 150 mg diariamente, durante uma semana. Em seguida, foi realizada a excisão cirúrgica da lesão pela urologia.

O exame histopatológico revelou inflamação crônica perivascular superficial, presença de áreas com fibrose e ausência de granulomas tuberculoides, sendo realizada coloração especial (PAS-CD), com pesquisa de fungos negativa.

O paciente apresentou boa evolução, sem intercorrências ou recidivas durante o acompanhamento por cinco anos.

## DISCUSSÃO

Os dados sobre a incidência da feo-hifomicose são escassos, sendo que no estudo de Rees *et al.* (1998), em São Francisco (EUA), a incidência foi de 1:1.000.000 por ano.<sup>5</sup> Na revisão dos casos brasileiros pelos autores, até o momento não foi encontrada nenhuma publicação da enfermidade no estado de Santa Catarina.

Geralmente afeta pacientes idosos e imunossuprimidos, como na síndrome da imunodeficiência adquirida (sida) ou em uso prolongado de drogas imunossupressoras, quimioterápicos e corticosteroides sistêmicos.<sup>2,3,4,6-9</sup> A presença de imunossupressão não é condição obrigatória para a ocorrência de feohifomicose. No caso relatado, o paciente era adulto, hígido, não fazia uso de quaisquer medicamentos imunossupressores, e as investigações foram negativas para *diabetes mellitus* e HIV, concordando com Murayama *et al.* (2003), que, em revisão de 54 casos causados por *E. jeanselmei*, não identificaram nenhuma doença de base em 31 casos (57,4%).<sup>10</sup>

A espécie *E. jeanselmei* é um agente etiológico típico da feo-hifomicose subcutânea na forma cística, e frequentemente a infecção resulta da inoculação direta após trauma, corte ou ferimentos contaminados com terra, vegetais, plantas ou madeira em decomposição.<sup>1,3,4</sup>

Durante o trabalho na horta, o hábito de o paciente coçar a região inguinal e a bolsa escrotal, sem a higiene prévia das mãos ou uso de luvas protetoras, possivelmente ocasionou uma solução de continuidade na pele, facilitando a inoculação do fungo.

Quanto à localização das lesões, geralmente é nos membros inferiores e superiores, sendo rara nas nádegas, pescoço, face e raríssima na bolsa escrotal.<sup>4,6,11</sup> Na revisão dos autores, foram encontrados dois

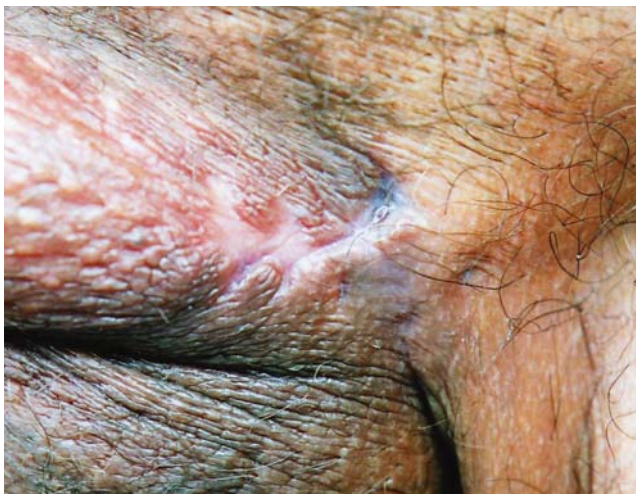

FIGURA 1: Cicatrizes atróficas localizadas na hemibolsa escrotal esquerda

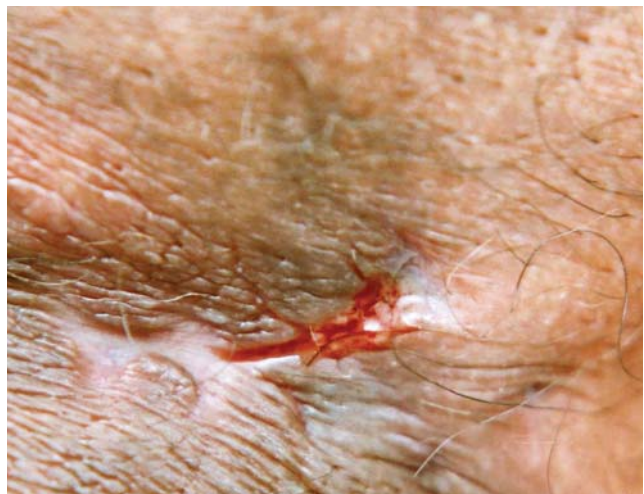

FIGURA 2: Detalhe da saída de exsudato serossanguinolento pelo trajeto fistuloso

casos com localização das lesões na bolsa escrotal, manifestando-se como pápulas pigmentadas e hidrocele recorrente.<sup>6,11</sup>

O exame histopatológico pode auxiliar no diagnóstico da enfermidade, identificando alterações inflamatórias e elementos fúngicos demáceos.<sup>2,7,12</sup> No caso relatado não foram evidenciadas estruturas fúngicas nos exames histopatológicos, inclusive nas colorações especiais (PAS-CD). Segundo Cunha Filho *et al.* (2005), o diagnóstico de feo-hifomicose fundamenta-se no exame micológico, visto que a apresentação clínica pode ser variável, e o exame histopatológico pode ser inespecífico.<sup>2</sup>

O material para o exame micológico foi coletado por *swab* no interior da lesão, através da fístula existente, e armazenado em solução salina a 0,85%. No exame direto foram observadas hifas demáceas, com predominância de elementos leveduriformes (Figura 3). A cultura foi realizada em meio de Sabouraud-glicose a 2% e obtida à temperatura incubada de 20 a 30 °C durante 30 dias. Na macromorfologia da colônia, observou-se crescimento lento, de aspecto mucoide, globoso, leveduriforme e de coloração preta (Figura 4). Após 10 a 14 dias, a colônia iniciou o desenvolvimento de hifas curtas com micélio aéreo, textura ave-ludada, pigmentos superficiais negro-amarronzados e reverso oliva-acinzentado. Para a identificação da micromorfologia, utilizou-se o método de cultivo em lâmina (microcultivo) em meio de ágar-batata, incubado de 20 a 30 °C por 20 dias. No estudo micromorfológico, em azul de algodão, observaram-se conídios que se formavam em conidióforos semelhantes a bastões, afinados nas extremidades e apresentando no ápice agregados de conídios elípticos, achados compatíveis com *E. jeanselmei* (Figura 5).

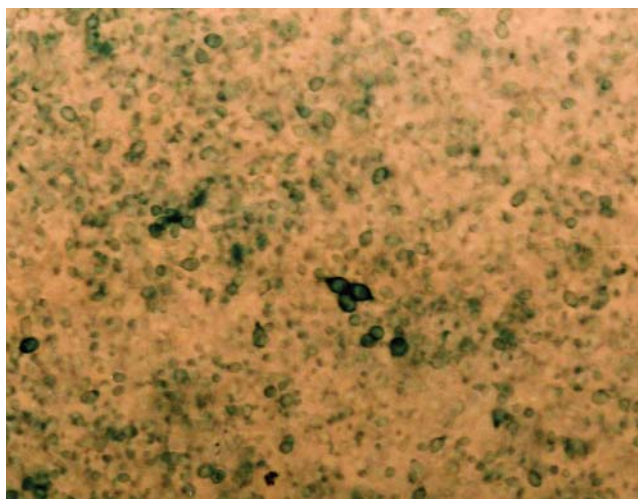


FIGURA 3: Exame micológico direto. Presença de elementos leveduriformes acastanhados



FIGURA 4: Cultura em meio Sabouraud 2%. Inicialmente demonstrou colônias de leveduras mucoides, globosas e de coloração preta

Quanto ao tratamento da feo-hifomicose subcutânea, alguns autores consideram o itraconazol como a droga de primeira escolha.<sup>1,3,13</sup> A terbinafina, isoladamente, também se mostrou útil no tratamento de infecção subcutânea refratária, o que pode sugerir a futura padronização do seu uso, combinada com outros agentes antifúngicos.<sup>8,13</sup>

As lesões também podem ser tratadas cirurgicamente.<sup>1</sup> Alguns autores propõem a realização da cirurgia micrográfica de Möhs como opção terapêutica eficiente, sendo uma alternativa frente aos tratamentos medicamentosos prolongados, de alto custo e com necessidade de acompanhamento laboratorial, além de conseguir minimizar a perda tecidual que ocorre durante a exérese das lesões.<sup>12</sup>

A ressecção cirúrgica completa das lesões localizadas resulta em cura e ausência de recidivas na

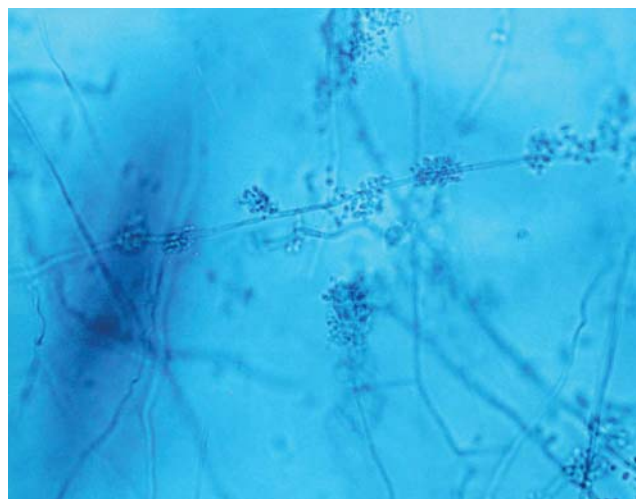


FIGURA 5: Micromorfologia da colônia em azul de algodão. Presença de conidióforos em forma de bastão, afinados na extremidade e com agregados de conídios elípticos no ápice

maioria dos casos.<sup>1,3</sup> Associado ao tratamento cirúrgico, também tem sido relatado o uso de terbinafina, itraconazol, anfotericina B, fluconazol e cetoconazol.<sup>3,8,11,13,14</sup>

Apesar de o estudo de Silveira e Nucci (2001) ter demonstrado que o fluconazol apresentou altos valores de concentrações inibitórias mínimas (MICs) para os fungos demáceos em geral,<sup>15</sup> no caso relatado o uso de fluconazol precedendo o ato operatório ocasionou uma redução do tamanho da lesão e, principalmente, do processo inflamatório, favorecendo no transoperatório as condições locais para a exérese cirúrgica de toda a lesão.

Os autores concluíram que a conduta terapêutica instituída no caso relatado resultou na resolução da enfermidade, sendo que o paciente apresentou uma boa evolução, sem recidivas durante o acompanhamento por cinco anos.

Tendo em vista que um dos órgãos mais afetados pela feo-hifomicose é a pele, o presente relato demonstrou que a dermatologia tem papel fundamental no diagnóstico e orientação terapêutica para as demais especialidades médicas, principalmente nos casos com localizações atípicas das lesões. □

## REFERÊNCIAS

1. Ferreira LM, Pereira RN, Diniz LM, Souza Filho JB. Caso para diagnóstico. *An Bras Dermatol.* 2006;81:291-3.
2. Cunha Filho RR, Schwartz J, Rehn M, Vettotato G, Resende MA. Feo-hifomicose causada por *Veronaea bothryosa*: relato de dois casos. *An Bras Dermatol.* 2005;80:53-56.
3. Silveira F, Nucci M. Emergence of black moulds in fungal disease: epidemiology and therapy. *Curr Opin Infect Dis.* 2001;14:679-84.
4. Martins JEC, Melo NT, Heins-Vaccari EM. Atlas de micologia médica. São Paulo: Manole; 2005. p. 85-93.
5. Rees JR, Pinner RW, Hajjeh RA, Brandt ME, Reingold AL. The epidemiological features of invasive mycotic infections in the San Francisco Bay area, 1992-1993: results of population-based laboratory active surveillance. *Clin Infect Dis.* 1998;27:1138-47.
6. Duvic M, Lowe L, Rios A, MacDonald E, Vance P. Superficial phaeohyphomycosis of the scrotum in a patient with acquired immunodeficiency syndrome. *Arch Dermatol.* 1987;123:1597-9.
7. Fonseca APM, Fonseca WSM, Silva JG, Bona SH, Araújo RC, Silva JF. Feohifomicose subcutânea: relato de três casos. *An Bras Dermatol.* 1990;65:303-7.
8. Rallis E, Frangoulis E. Successful treatment of subcutaneous phaeohyphomycosis owing to *Exophiala jeanselmei* with oral terbinafine. *Int J Dermatol.* 2006;45:1369-70.
9. Silva MRR, Fernandes OFL, Costa CR, Chaul A, Morgado LF, Fleury-Júnior LF, et al. Subcutaneous phaeohyphomycosis by *Exophiala jeanselmei* in a cardiac transplant recipient. *Rev Inst Med Trop Sao Paulo.* 2005;47:55-7.
10. Murayama N, Takimoto R, Kawai M, Hiruma M, Takamori K, Nishimura K. A case of subcutaneous phaeohyphomycotic cyst due to *Exophiala jeanselmei* complicated with systemic lupus erythematosus. *Mycoses.* 2003;46:145-8.
11. Flynn BJ, Bourbeau PP, Cera PJ, Scicchitano LM, Jordan RL, Yap WT. Phaeohyphomycosis of the Epididymis caused by *Exophiala jeanselmei*. *J Urol.* 1999;162:492-3.
12. Bogle MA, Rabkin MS, Joseph AK. Mohs Micrographic Surgery for the Eradication of Phaeohyphomycosis of the Hand. *Dermatol Surg.* 2004;30:231-3.
13. Al-Abdely HM. Management of rare fungal infections. *Curr Opin Infect Dis.* 2004;17:527-32.
14. Severo LC, Geyer G, Souza AL, Ballbinotti M. Feohifomicose subcutânea: Relato dos três primeiros casos do Rio Grande do Sul, Brasil. *An Bras Dermatol.* 1987;62:37-40.
15. Nucci M, Akiti T, Barreiros G, Silveira F, Revankar SG, Sutton DA, et al. Nosocomial fungemia due to *Exophiala jeanselmei* var. *jeanselmei* and a *Rhinocladiella* species: newly described causes of bloodstream infection. *J Clin Microbiol.* 2001;39:514-8.

ENDEREÇO PARA CORRESPONDÊNCIA / MAILING ADDRESS:

André Luiz Rossetto  
 Av. Alvin Bauer, 655, sala 203  
 Centro Médico Vida  
 88330-643 Balneário Camboriú, SC, Brasil.  
 Telefax: 47 3367 3407  
 E-mail: rossettovida@terra.com.br

Como citar este artigo/How to cite this article: Rossetto AL, Dellatorre G, Pérsio RA, Romero JCM, Cruz RCB. Feohifomicose subcutânea por *Exophiala jeanselmei* localizada na bolsa escrotal - Relato de caso. *An Bras Dermatol.* 2010;85(4):517-20.