

# Piodermatite-pioestomatite vegetante: relato de caso e revisão de literatura\*

Pyodermatitis-pyostomatitis vegetans: case report and review of medical literature

Fernanda de Abreu Toledo Matias<sup>1</sup>  
Maria Teresa Feital de Carvalho<sup>2</sup>

Dário Júnior de Freitas Rosa<sup>1</sup>  
Maria Christina M. Nogueira Castañón<sup>3</sup>

**Resumo:** A piodermatite-pioestomatite vegetante é uma rara dermatose inflamatória de etiologia desconhecida, com típico comprometimento mucocutâneo. Relatamos caso de paciente feminina com lesões pustulosas e vesiculosas em axilas, evoluindo com placas vegetantes e pústulas com agrupamento anular. Houve progressão com comprometimento vulvar, inguinal e mucosas oral, nasal e ocular. Proposto o diagnóstico, optou-se por iniciar prednisona 40mg ao dia, com remissão das lesões após um mês de uso da medicação. A associação com doença inflamatória intestinal ocorre em 70% dos casos. A imunofluorescência é um fator que ajuda a caracterizar a doença, sendo tipicamente negativa. A rápida resposta à terapêutica com corticosteroides sistêmicos é esperada.

**Palavras-chave:** Corticosteroides; Dermatopatias vesiculobolhosas; Eosinofilia

**Abstract:** Pyodermatitis-pyostomatitis vegetans is a rare inflammatory dermatosis of unknown etiology, with a typical mucocutaneous involvement. We report the case of a woman with pustular and vesicular lesions in the axillae, evolving with vegetating plaques and pustules with annular grouping. The disease progressed with vulvar and inguinal involvement as well as involvement of the oral, nasal and ocular mucous membranes. She started the treatment with prednisone (40 mg/day), with remission of the lesions after one month of use of such medication. Association with inflammatory bowel disease occurs in 70% of the cases. Immunofluorescence, which is typically negative, helps to characterize the disease. A rapid response to systemic steroids is expected.

**Keywords:** Corticosteroids; Vesiculobullous skin diseases, eosinophilia; Adrenal cortex hormones

## INTRODUÇÃO

A piodermatite-pioestomatite vegetante (PD-PSV) é uma dermatose inflamatória rara, caracterizada por lesões pustulosas, vesiculosas e placas vegetantes com comprometimento mucocutâneo. As lesões cutâneas podem comprometer região genital, axilar e couro cabeludo e, menos frequentemente, envolver face, tronco e extremidades.<sup>1,2</sup> O comprometimento das mucosas é caracterizado por múltiplas pústulas e vesículas sob a base eritematosa, que, geralmente, se rompem, resultando em exulceração. A mucosa oral é a mais comprometida, podendo ocorrer lesões nas mucosas nasal e conjuntival.<sup>1,2,3,4</sup> PD-PSV possui forte associação com

doenças gastrointestinais, sendo considerada marcador de doença inflamatória intestinal (DII).<sup>1,2,5</sup>

Em 1889, Hallopeu<sup>6</sup> descreveu uma nova entidade clínica caracterizada por lesões pustulosas vegetantes, com evolução benigna, não associada a sintomas constitucionais. Nove anos após, cinco casos similares foram, novamente, descritos por ele e a entidade foi denominada piodermatite vegetante. Em dois destes casos, as lesões cutâneas vegetantes se associavam a lesões pustulosas em mucosa oral. McCarthy,<sup>7</sup> em 1949, introduziu o termo pioestomatite vegetante, que ele supôs fazer parte da Piodermatite Vegetante

Recebido em 17.09.2010.

Aprovado pelo Conselho Consultivo e aceito para publicação em 05.10.2010.

\* Trabalho realizado no Hospital Universitário da Universidade Federal de Juiz de Fora (HU – UFJF) – Juiz de Fora (MG), Brasil.

Conflito de interesse: Nenhum / Conflict of interest: None

Suporte financeiro: Nenhum / Financial funding: None

<sup>1</sup> Médico Residente do Serviço de Dermatologia do Hospital Universitário da Universidade Federal de Juiz de Fora (HU – UFJF) – Juiz de Fora (MG), Brasil.

<sup>2</sup> Doutora em Dermatologia. Professora Adjunta do Departamento de Clínica Médica - Serviço de Dermatologia da Universidade Federal de Juiz de Fora (UFJF) Juiz de Fora (MG), Brasil.

<sup>3</sup> Doutora em Dermatologia. Professora Associada do Departamento de Morfologia da Universidade Federal de Juiz de Fora (UFJF) – Juiz de Fora (MG), Brasil.

de Hallopeu, após relatar o caso de três pacientes apresentando lesões isoladas, em mucosa oral, com dois destes casos evoluindo com lesões cutâneas.

Existem discordâncias acerca da real origem desta entidade. Alguns acreditam que seja uma forma de pênfigo, outros propõem que seja uma reação idiossincrásica a infecções cutâneas, uma variante da dermatite herpetiforme ou uma entidade distinta.<sup>6,7, 8-10</sup>

### RELATO DO CASO

Paciente 47 anos, sexo feminino, previamente hígida, apresentou em novembro de 2006, início insidioso de lesões pustulosas e vesiculosas, pruriginosas, dolorosas, em axilas, evoluindo com placas vegetantes recobertas por pústulas, pápulas e vesículas com agrupamento anular, em base intensamente eritematosa (Figura 1 A). Houve progressão com comprometimento vulvar, pele das regiões inguinal e hipogástrio com placas vegetantes anulares, recobertas por pústulas, além de lesões exulceradas, em região periorbital esquerda inferior e região perioral inferior (Figura 1 B). A ausência de lesões em mucosa oral, na fase inicial do quadro. Negava sintomas gastrointestinais ou constitucionais acompanhando o quadro.

No período, houve a necessidade de hospitalização diante da exuberância do quadro clínico, iniciada antibioticoterapia sistêmica (cefalotina 2g a cada seis horas) por sete dias sem êxito. Durante a internação, foram realizados a biopsia de lesão vegetante axilar e o estudo histopatológico que evidenciaram: a ulceração e a hiperplasia epitelial adjacente, fenda subepidérmica focal, infiltrado inflamatório misto predominantemente eosinofílico, com distribuição perivascular, perianexial e intersticial associado a abs-

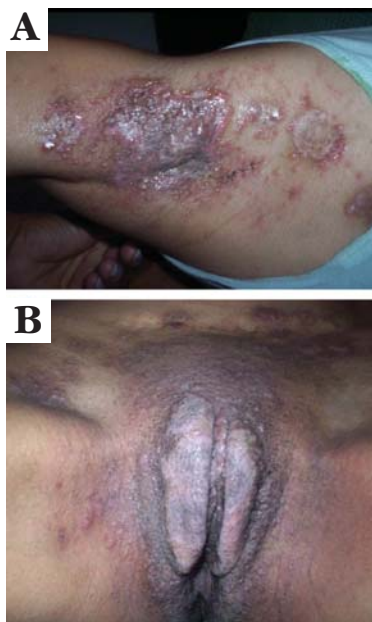

FIGURA 1: A - Pápulas eritematosas, pústulas, vesículas e lesões recobertas por crostas que coalescem formando placas vegetantes em região axilar. B - comprometimento da região vulvar, inguinal e hipogástrio

cessos eosinofílicos papilares e espongiose eosinofílica (Figura 2). Em raras áreas, há a presença de papilite neutrofílica. A imunofluorescência direta e indireta foi realizada, todavia, mostrou-se negativa.

A investigação laboratorial revelou eosinofilia periférica (11% - 979/mm<sup>3</sup>) e elevação da velocidade de hemossedimentação (55 mm na 1ª hora). Os anticorpos anticitoplasma de neutrófilos e o anticorpo antinuclear mostraram-se negativos. As enzimas e as provas de função hepáticas, normais. Quanto à colonoscopia e clíster opaco, sem alterações.

Proposto o diagnóstico de PD-PSV, optou-se por iniciar prednisona 40mg ao dia, com remissão das lesões, após um mês de uso da medicação, apresentando apenas máculas hipercrômicas residuais (Figura 3). Iniciada a retirada gradual da medicação durante 06 meses. Diante do uso de prednisona 5mg em dias alternados, a paciente apresentou recidiva das lesões, com necessidade do retorno da dose para 40mg ao dia.

Na tentativa de controle adequado do quadro e redução da dose de prednisona, iniciou-se dapsona, com remissão parcial do quadro clínico (dapsona 100mg ao dia associada à prednisona 5mg ao dia). As recidivas intermitentes, com surgimento de lesões em mucosas oral e nasal, e em pálpebra superior esquerda, caracterizadas por vesículas e pústulas sobre base eritematosa além de, comprometimento da mucosa conjuntival esquerda por intenso enantema (Figura 4).

Associada à melhora clínica, houve normalização da contagem de eosinófilos no sangue periférico.

### DISCUSSÃO

A piodermatite-pioestomatite vegetante (PD-PSV) é uma dermatose inflamatória, eosinofílica, rara,

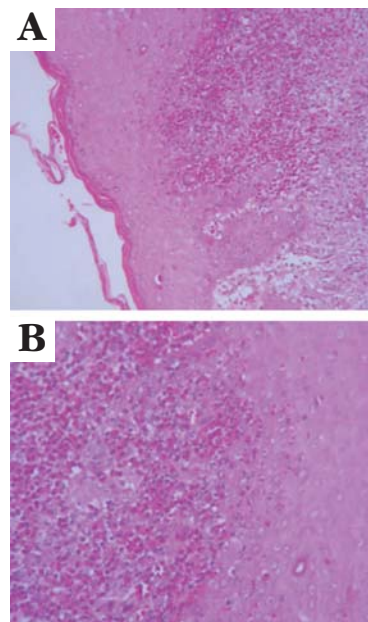


FIGURA 2: A - Hiperplasia epitelial, fenda subepidérmica focal, infiltrado inflamatório misto predominantemente eosinofílico, com distribuição perivascular, perianexial e intersticial associado a abscessos eosinofílicos papilares e espongiose eosinofílica. B - Detalhe do infiltrado inflamatório intersticial, predominantemente, eosinofílico

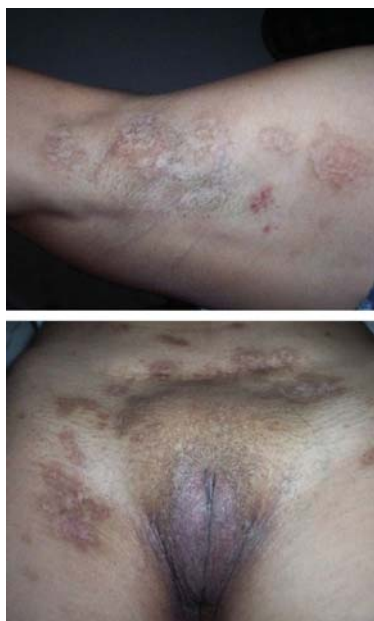

FIGURA 3: Máculas hipercrômicas residuais, em região axilar e vulvar, após introdução da corticoterapia

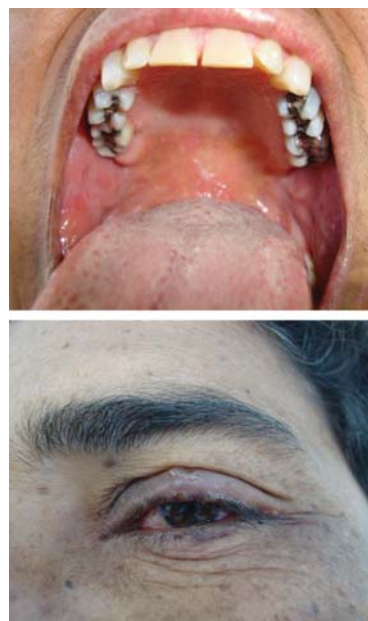

FIGURA 4: A - Lesões exulceradas em palato.  
4B - Lesão vesicopustulosa, em pálpebra superior esquerda; sobre base eritematosa além de, comprometimento da mucosa conjuntival esquerda, por intenso enantema

de causa desconhecida e de difícil diagnóstico, caracterizada por lesões pustulosas, vesiculosas e placas vegetantes com comprometimento mucocutâneo.<sup>2</sup> Geralmente, comprometem os indivíduos, no final da terceira década de vida, sendo a proporção de incidência entre o sexo feminino e masculino de 3:1.1

Na maioria dos casos, a mucosa oral é afetada, apresentando lesões exofíticas, pustulosas, com halo eritematoso, membrana friável que facilmente se desintegra, dando lugar a lesões exulceradas. As áreas mais frequentemente afetadas são: lábios, gengivas, palato mole e duro, vestibulo e tonsilas.<sup>1,5,11</sup> Também podem ser comprometidas as mucosas vaginal, nasal e ocular.<sup>2,3,4</sup> As lesões mucosas podem preceder, aparecer simultaneamente ou suceder as lesões cutâneas.<sup>5,11,12</sup> A paciente apresentou lesões em mucosa oral, ocular e nasal durante a evolução do quadro com características clínicas similares às descritas na literatura.

O envolvimento cutâneo é frequente, ocorrendo em 58% dos casos.<sup>2</sup> Caracterizam-se por pápulas eritematosas, pustulosas, vesículas e lesões recobertas por crostas que coalescem formando placas vegetantes. As lesões são assimétricas e afetam, principalmente, as axilas, o couro cabeludo, a vulva e a região inguinal. Menos frequentemente, outras regiões podem ser comprometidas, tais como: a face, o tronco e as extremidades.<sup>1,2,13</sup> No caso em questão, a paciente apresentou as manifestações cutâneas características, em áreas típicas, como a primeira manifestação da doença.

A associação da PD-PSV com DII está bem estabelecida, ocorrendo em, aproximadamente, 70% dos casos.<sup>1</sup> Mais comumente associada à retocolite ulcerativa (53%), sendo a Doença de Crohn vista em 11% dos pacientes.<sup>2</sup> Embora a PD-PSV seja considerada marcadora de DII, esta relação não é absoluta, e não é encon-

trada em todos os casos descritos, sugerindo a existência de uma variante exclusivamente mucocutânea.<sup>11</sup>

As lesões cutâneas podem, no entanto, preceder os sintomas gastrointestinais, em aproximadamente, 15% dos casos, o que indica acompanhamento gastroenterológico criterioso e regular nestes pacientes.<sup>2,5,12</sup> Aproximadamente 26% dos casos de PD-PSV, apresentam algum tipo de disfunção hepática, tais como: a colangite esclerosante, as hepatites crônicas e as pericolangites.<sup>2</sup>

No presente caso, a investigação gastroenterológica, incluindo os exames laboratoriais, o clister opaco e a colonoscopia foram realizados, e não evidenciaram alterações, contudo o acompanhamento gastroenterológico regular é mantido, visando surpreender as manifestações de DII ou disfunções hepáticas, em fase inicial, no caso de ocorrência das mesmas.

Há relatos da associação com deficiência de zinco, possivelmente, ocasionada por mal-absorção decorrente da doença inflamatória intestinal, e da melhora do quadro cutâneo, com a suplementação deste mineral.<sup>13</sup>

A etiologia da PD-PSV permanece desconhecida. Alguns autores sugerem que a PD-PSV seja um espectro das dermatoses neutrofílicas e outros propõem que ela represente uma manifestação clínica do pioderma gangrenoso. Outros a classificam como uma reação de hipersensibilidade, tais como: o eritema nodoso ou pioderma gangrenoso, associados com DII; e ainda, há aqueles que a associam com outras doenças de mucosas que apresentam abscessos intraepiteliais e acantólise, como pênfigo vegetante e vulgar.<sup>2,5,12</sup> Ao contrário da PD-PSV, o pênfigo vulgar é, potencialmente, fatal e tanto pênfigo vulgar quanto o

vegetante são bem caracterizados como doenças bolhosas autoimunes, revelando depósitos intercelulares de IgG e C3 pela imunofluorescência direta e positividade de anticorpos circulantes pela imunofluorescência indireta.<sup>14</sup> Além disso, muitas vezes, são refratários à terapêutica, em oposição à excelente resposta à corticoterapia apresentada pela PD-PSV.

Na PD-PSV, a histopatologia revela uma hiperplasia pseudoepiteliomatosa, com microabscessos intraepiteliais e espongiase eosinofílica. Acantólise e fendas suprabasais podem ser vistas. Um denso infiltrado inflamatório perivascular composto por neutrófilos, eosinófilos, linfócitos e plasmócitos pode ser visto na derme. No presente caso, os achados histopatológicos foram semelhantes àqueles encontrados na literatura, contudo muito semelhantes aos observados no pênfigo vegetante, mas também com algumas características da dermatite herpetiforme, pela presença de papilite neutrofílica em raras áreas. Possivelmente, estes aspectos morfológicos contribuem para o entendimento das discordâncias existentes e relatadas por alguns autores relativas à real natureza desta afecção.<sup>6,7,10</sup> Em função do predomínio de eosinófilos no infiltrado inflamatório estudos ulteriores, retrospectivos e prospectivos, poderiam ser de valia na tentativa de se enquadrar a entidade, do ponto de vista morfológico, dentro do padrão de dermatoses eosinofílicas e não no padrão de dermatoses neutrofílicas.

## REFERÊNCIAS

1. Ko HC, Jung DS, Jwa SW, Cho HH, Kim BS, Kwon KS, et al. Two cases of pyodermitis-pyostomatitis vegetans. *J Dermatol*. 2009;36:293-7.
2. Nigen S, Poulin Y, Rochette L, Lévesque MH, Gagné E. Pyodermitis-pyostomatitis vegetans: two cases and a review of the literature. *J Cutan Med Surg*. 2003;7:250-5.
3. Leibovitch I, Ooi C, Huilgol SC, Reid C, James CL, Selva D. Pyodermitis-pyostomatitis vegetans of the eyelids case report and review of the literature. *Ophthalmology*. 2005;112:1809-13.
4. Peuvrel L, Barbarot S, Gagey-Caron V, Tessier MH, Cassagnau E, Stalder JF. Pyodermitis-pyostomatitis vegetans with nasal involvement. *Ann Dermatol Venereol*. 2008;135:753-6.
5. Storwick GS, Prihoda MB, Fulton RJ, Wood WS. Pyodermitis-pyostomatitis vegetans: a specific marker for inflammatory bowel disease. *J Am Dermatol*. 1994;31:336-41.
6. Hallopeau H. "Pyodermite vegetante". ihre Beziehungen zur dermatitis herpetiformis und dem pemphigus vegetans. *Arch Dermatol Syphilol*. 1898;43:289-306.
7. McCarthy P. Pyostomatitis vegetans: report of three cases. *Arch Dermatol Syphilol*. 1949;60:750-64.
8. Elder DE, Elenitsas R, Johnson BL, Murphy GF, Xu X. *Lever's Histopathology of the skin*. 10th ed. Philadelphia: Lippincott Williams & Wilkins, 2009. p. 546.
9. Degos R, Carreaud A. Pyodermite végétante de Hallopeau. *Ann Dermatol Syph*. 1953;80:254-62.
10. McCarthy P, Shklar G. A syndrome of pyostomatitis vegetans and ulcerative colitis. *Arch Dermatol*. 1963; 88:913-9.
11. O'Hagan AH, Irvine AD, Allen GE, Walsh M. Pyodermitis-pyostomatitis vegetans: evidence for an entirely mucocutaneous variant. *Br J Dermatol*. 1998;139: 552-3.
12. Soriano ML, Martinez N, Grilli R, Farina MC, Martin L, Requena L. Pyodermitis-pyostomatitis vegetans: report of a case and review of the literature. *Oral Surg Oral Med Oral Pathol Oral Radiol Endod*. 1999;87:322-6.

A imunofluorescência constitui outro fator que ajuda a caracterizar a doença. Ela facilita a diferenciação entre o pênfigo vegetante e a PD-PSV, pois esta possui tanto a imunofluorescência direta quanto à indireta negativas. Entretanto, uma imunofluorescência direta fracamente positiva não exclui a PD-PSV. No caso apresentado, tanto a imunofluorescência direta quanto à indireta mostraram-se negativas, corroborando com os achados da literatura.

Em acordo com o caso clínico descrito, as avaliações hematológica e bioquímica estão dentro dos limites da normalidade, na maioria dos casos, exceto por uma elevação na velocidade de hemossedimentação e pela eosinofilia periférica, que pode ser encontrada em 90% dos casos, tendo valor diagnóstico.<sup>2</sup> A eosinofilia pode estar maior que 20% da contagem diferencial da leucometria. Culturas para fungos, bactérias e vírus são geralmente negativas.

A rápida resposta à terapêutica com corticosteroides sistêmicos é regra na PD-PSV, conforme observado no caso em questão. Os corticosteroides tópicos, dapsone, sulfassalazina, azatioprina e ciclosporinas já foram utilizados com êxito.<sup>1,2,4,5,11,15</sup> Há o relato da efetividade do infliximabe associado ao metotrexato no controle da PD-PSV.<sup>15</sup> A remissão total já foi observada após colectomia total para tratamento de DII subjacente.<sup>16</sup>

O prognóstico da PD-PSV é excelente. Quando associada à DII, sua evolução e severidade tende a seguir a progressão da enfermidade de base. □

13. Ficarra G, Cicchi P, Amorosi A, Piluso S. Oral Crohn's disease and pyostomatitis vegetans. *Oral Surg Oral Med Oral Pathol*. 1993;75:220-4.
14. Cunha PR, Barraviera SRCS. Dermatoses bolhosas autoimunes. *An Bras Dermatol*. 2009;84:111-24.
15. Bens G, Laharie D, Beylot-Barry M, Vergier B, Noblesse I, Beylot C, et al. Successful treatment with infliximab and methotrexate of pyostomatitis vegetans associated with Crohn's disease. *Br J Dermatol*. 2003;149:181-4.
16. Yasuda M, Amano H, Nagai Y, Tamura A, Ishikawa O, Yamaguchi S. Pyodermitis-pyostomatitis vegetans associated with ulcerative colitis: successful treatment with total colectomy and topical tacrolimus. *Dermatology*. 2008;217:146-8.

## ENDEREÇO PARA CORRESPONDÊNCIA / MAILING ADDRESS:

**Fernanda de Abreu Toledo Matias**  
 Av. Eugênio do Nascimento s/nº Bairro: Dom  
 36038 330 Bosco Juiz de Fora - MG  
 E-mail: feabreumed@yahoo.com.br

Como citar este artigo/How to cite this article: Matias FAT, Rosa DJF, Carvalho MTF, Castañon MCMN. Piodermatite-pioestomatite vegetante: relato de caso e revisão de literatura. *An Bras Dermatol*. 2011;86(4 Supl 1):S137-40.