

Síndrome da unha amarela - Relato de caso *

Yellow nail syndrome - Case report

Ronaldo Figueiredo Machado¹
Christiane Chaves Augusto Leite³
Aloísio Gamonal⁵

Dário Júnior de Freitas Rosa²
Marcelino Pereira Martins Neto⁴

Resumo: A síndrome da unha amarela é uma doença rara, caracterizada pela tríade de linfedema, derrame pleural e unhas distróficas de crescimento lento e coloração amarelada. Várias associações já foram descritas, entre elas, afecções crônicas do aparelho respiratório, doenças autoimunes, malignidades e estados de imunodeficiência. Entre os casos citados na literatura, apenas cerca de um terço se apresenta com todos os achados e o caso relatado a seguir é um exemplo da tríade clássica.

Palavras-chave: Derrame pleural; Doenças da unha; Linfedema

Abstract: The yellow nail syndrome is a rare disease, in which there is a triad of lymphedema, pleural effusion and slow-growing dystrophic yellow nails. Many associations have already been described; among them, chronic respiratory tract diseases, autoimmune disorders, malignancies and immunodeficiency conditions. Only one third of cases in the literature show all findings. The case reported next is an example of the classical triad.

Keywords: Lymphedema; Nail diseases; Pleural effusion

INTRODUÇÃO

Descrita pela primeira vez em 1964 por Samman e White,¹ a síndrome da unha amarela (SUA) é uma afecção rara que se caracteriza pela tríade de linfedema, derrame pleural e unhas distróficas de crescimento lento e coloração amarelada. Tem como principal fator causal a deficiência na drenagem linfática e predomina na meia-idade, com a relação mulheres: homens de 1,6:1.²

Várias associações já foram descritas, entre elas, afecções crônicas do aparelho respiratório,³ doenças autoimunes, como o lúpus eritematoso, tireoidites e artrite reumatóide,⁴ malignidades⁵ e estados de imunodeficiência.⁶

Entre os casos descritos na literatura, apenas cerca de um terço se apresenta com todos os achados, sendo que Gupta⁷ os observou em 27% dos 62 casos por ele revisados. O relato a seguir é um exemplo da tríade clássica descrita por Emerson.⁸

RELATO DO CASO

Paciente do sexo feminino, branca, 61 anos, referia alterações ungueais em mãos e pés iniciadas aos 19 anos de idade, caracterizadas por lentidão de crescimento e coloração amarelada. Encaminhada pelo Serviço de Pneumologia, encontrava-se em investigação para tosse produtiva com expectoração mucoi-

Recebido em 21.01.2009.

Aprovado pelo Conselho Consultivo e aceito para publicação em 31.07.09.

* Trabalho realizado na Universidade Federal de Juiz de Fora (UFJF) - Juiz de Fora (MG), Brasil. Núcleo de Pesquisa em Dermatologia do Hospital Universitário (UFJF) - Juiz de Fora (MG), Brasil.

Conflito de interesse: Nenhum / Conflict of interest: None

Suporte financeiro: Nenhum / Financial funding: None

¹ Médico residente de Dermatologia da Universidade Federal de Juiz de Fora (UFJF) - Juiz de Fora (MG), Brasil.

² Médico residente de Dermatologia da Universidade Federal de Juiz de Fora (UFJF) - Juiz de Fora (MG), Brasil.

³ Médica residente de Clínica Médica da Universidade Federal de Juiz de Fora (UFJF) - Juiz de Fora (MG), Brasil.

⁴ Médico dermatologista. Preceptor de Dermatologia da Universidade Federal de Juiz de Fora (UFJF) - Juiz de Fora (MG), Brasil.

⁵ Doutor em Dermatologia. Chefe do Serviço de Dermatologia da Universidade Federal de Juiz de Fora (UFJF) - Juiz de Fora (MG), Brasil.

de presente há mais de 40 anos, dispnéia aos médios esforços nos últimos cinco anos e que, recentemente, estava presente mesmo no estado de repouso. Apresentava, também, derrame pleural bilateral e edema de membros inferiores que não cedia, a despeito do uso de diuréticos.

Ex-tabagista há 20 anos (20 anos/maço), relata-va diagnóstico progressivo de bronquiectasias e três tratamentos prévios sistêmicos para onicomicose, sem sucesso. Negava quadros semelhantes na família.

Dados relevantes do exame físico revelavam distrofia ungueal em ambas as mãos e pés, caracterizada por espessamento, opacidade, xantoniúquia, aumento das curvaturas lateral e ântero-posterior, onicólise e ausência de lúnula e cutícula (Figura 1). Apresentava, ao exame do aparelho respiratório, murmúrio vesicular abolido e frêmito toracovocal diminuído em bases. Nos membros inferiores, observava-se edema duro, com presença do sinal do cacifo (Figura 2). Exames complementares não evidenciaram alterações no hemograma, na bioquímica sanguínea, na função tireoideana, nem nos autoanticorpos e nas provas de atividade inflamatória; PPD reator fraco e anti-HIV negativo.

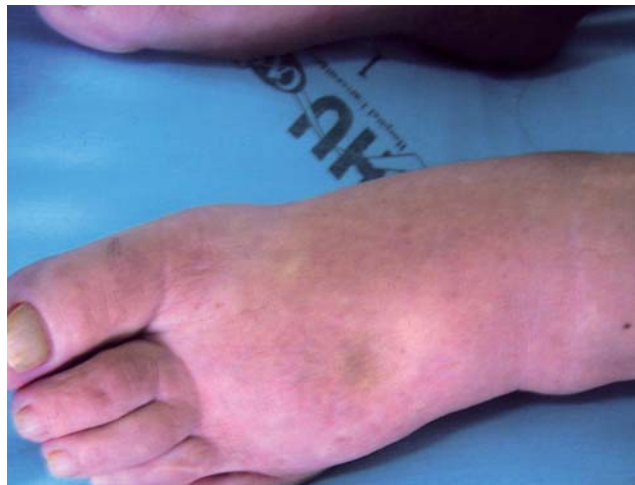

FIGURA 1: Linfedema

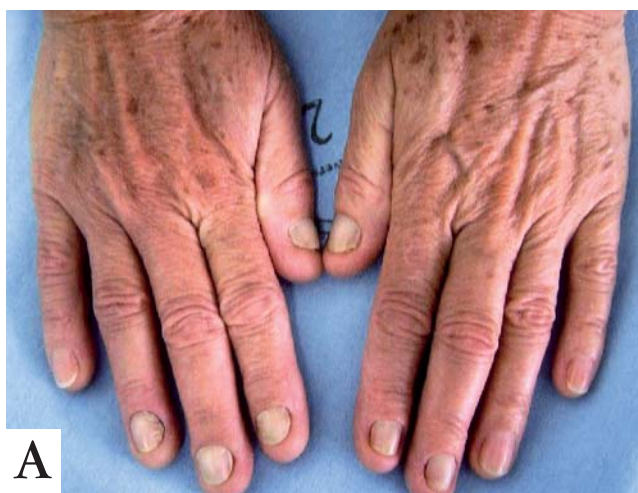A análise do líquido pleural foi compatível com exsudato, sem processo infeccioso ou neoplásico subjacente, o que tampouco foi evidenciado pela biópsia pleural. Radiografia e tomografia de tórax demonstraram volumoso derrame pleural bilateral (Figura 3).

O resultado de três exames micológicos diretos e das culturas para fungos do raspado ungueal foram negativos.

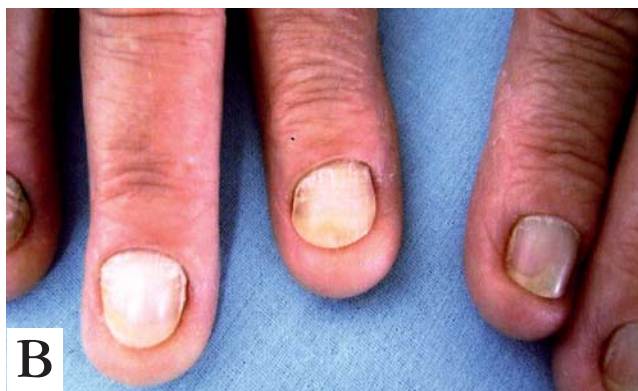DISCUSSÃO

A SUA foi inicialmente descrita em 1964 em um estudo com 13 pacientes portadores de unhas amarelas e linfedema.¹ Mais frequente no sexo feminino (1,6:1), ocorre, principalmente, na meia-idade, embora existam quadros descritos desde o nascimento até a oitava década de vida.² História familiar é uma ocorrência rara.

O caso apresentado é típico da SUA, na qual se observa coloração amarelada variável entre o amarelo-pálido e o amarelo-esverdeado, lâminas espessadas e opacas, de crescimento lento (menor que 0,25mm por semana), com aumento das curvaturas lateral e ântero-posterior. Todas as 20 unhas podem estar acometidas – e na maioria dos casos, poucas são poupadas, sendo que o comprometimento ungueal exclusivo ocorre em cerca de 10% dos pacientes. As alterações ungueais são sinal precoce e constante e sua ausência levanta dúvidas quanto ao diagnóstico, que pode ser feito clinicamente, desde que pelo menos dois dos elementos da tríade estejam presentes. A cutícula e a lúnula estão ausentes e a onicólise é frequente. Tais alterações parecem se dever à deficiência na drenagem linfática das extremidades digitais sugerida por estudos linfográficos e pela histopatologia da matriz ungueal, a qual não se realizou no caso em questão, mas este apresenta tecido fibroso denso em substituição ao estroma, com numerosos vasos ecta-



A



B

FIGURA 1: A. Unhas amarelas e opacas; B. Aumento das curvaturas lateral e ântero-posterior, onicólise e ausência de lúnula e cutícula

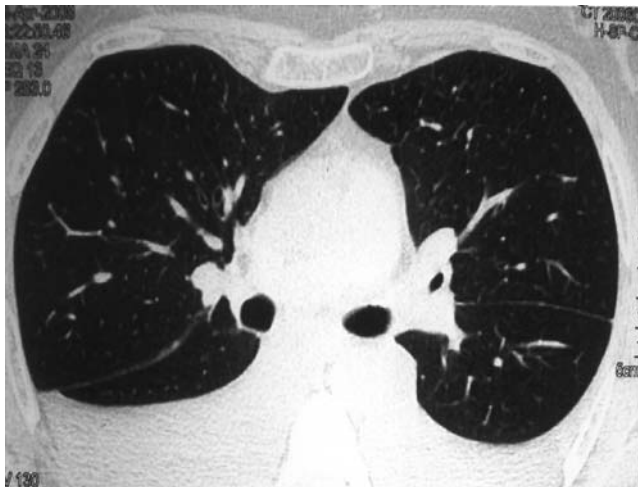


FIGURA 3: Tomografia computadorizada de tórax demonstrando derrame pleural bilateral

siados.^{1,2,8} O pigmento incriminado pela coloração amarelada é, provavelmente, a lipofuscina, que resulta da oxidação lipídica por excesso de radicais livres.⁹

É importante salientar que unhas amarelas não são específicas da SUA, podendo ocorrer após uso de tetraciclina e determinados esmaltes, assim como em decorrência de onicomicoses e líquen plano.

O linfedema, presente em 80% dos casos, predomina nos membros inferiores, como na paciente em pauta, é frequentemente assimétrico, muito discreto, algumas vezes, mas pode acometer também mãos e face e ser ocasionalmente universal.²

Cada manifestação pode aparecer em épocas diferentes e o derrame pleural parece ser uma manifestação tardia da síndrome, como no caso relatado. Caracterizado por um exsudato com predomínio linfocitário, unilateral ou bilateral, compromete, geralmente, ambos os lados. Há tendência à persistência e reacú-

mulo de líquido após drenagem de alívio e, em caso de recidiva precoce, pode ser necessária a pleurodese.¹⁰

D'Alessandro et al. advogam que a teoria do bloqueio linfático não é suficiente, isoladamente, para explicar todas as manifestações clínicas, como os altos níveis proteicos encontrados no líquido pleural, e sugerem a presença de microangiopatia com aumento da permeabilidade microvascular como provável mecanismo fisiopatológico.¹¹

Além da tríade clássica, outras manifestações podem acompanhar a síndrome, como rinossinite crônica, bronquiectasias,³ derrame pericárdico e ascite quilosa.¹² Ela pode também estar associada a doenças autoimunes e a imunodeficiências, como a artrite reumatóide,⁴ o lúpus eritematoso, as tireoidites e a AIDS.⁶ Há relatos isolados de associação com malignidades, que incluem o câncer de mama, pulmão, laringe, endométrio, vesícula biliar, melanoma e sarcomas metastáticos, doença de Hodgkin e linfoma cutâneo de células T.

A melhora espontânea das alterações ungueais pode ocorrer em torno de 7% a 30% dos pacientes e, em alguns casos, ao serem tratadas as doenças associadas, observa-se também melhora ungueal. Entre os tratamentos propostos, destaca-se o uso tópico (5%) e oral (600-1200UI) da vitamina E¹³ por períodos prolongados, de seis a 18 meses, porém, há também citações quanto à utilização de corticoide intralesional, de sulfato de zinco via oral e de antifúngicos, como o itraconazol 400mg/dia, por uma semana ao mês, durante quatro a seis meses, e o fluconazol 300mg semanais, por estimularem o crescimento ungueal.^{14,15}

A SUA é uma entidade rara e o seu diagnóstico deve sempre levantar a suspeita de malignidade ou de outras doenças associadas. Ainda hoje seu manejo representa um desafio para os dermatologistas. □

REFERÊNCIAS

1. Samman PD, White WF. The "yellow nail" syndrome. *Br J Dermatol.* 1964;76:153-7.
2. Nordkild P, Kromann-Andersen H, Struve-Christensen E. Yellow nail syndrome: the triad of yellow nails, lymphedema and pleural effusions. A review of the literature and a case report. *Acta Med Scand.* 1986;219:221-7.
3. Kaminsky S, Castro LGM. Síndrome das unhas amarelas: relato de um caso. *An Bras Dermatol.* 1994;69:115-7.
4. Mattingly PC, Bossingham DH. Yellow nail syndrome in rheumatoid arthritis: a report of three cases. *Ann Rheum Dis.* 1979;38:475-8.
5. Guin JD, Elleman JH. Yellow nail syndrome: possible association with malignancy. *Arch Dermatol.* 1979;115:734-5.
6. Scher RK. Acquired immunodeficiency syndrome and yellow nails. *J Am Acad Dermatol.* 1988;18:758-9.
7. Gupta AK, Davies GM, Haberman HF. Yellow nail syndrome. *Cutis.* 1986;37:371-4.
8. Emerson PA. Yellow nail, lymphedema and pleural effusions. *Thorax.* 1966;21:247-53.
9. Siakatos AN, Munkers KD. Recent developments in the isolation and properties of autofluorescent lipopigments. In: Armstrong A, Koppang N, Rider JA. *Ceroid lipofuscinosis (Batten's disease).* Amsterdam: Elsevier; 1982. p.165-87.
10. Glazer M, Berkman N, Lafair JS, Kramer MR. Successful talc slurry pleurodesis in patients with nonmalignant pleural effusion. *Chest.* 2000;117:1404-9.
11. D'Alessandro A, Muzi G, Monaco A, Filiberto S, Barboni A, Abbritti G. Yellow nail syndrome: does protein leakage play a role? *Eur Respir J.* 2001;17:149-52.
12. Desramé J, Béchade D, Patte J H, Jean R, Karsenti D, Coutant G, et al. Syndrome des ongles jaunes associé à des lymphangiectasies intestinales. *Gastroenterol Clin Biol.* 2000;24:837-40.
13. Williams HC, Buffham R, du Vivier A. Successful use of topical vitamin E solution in the treatment of nail changes in yellow nail syndrome. *Arch Dermatol.* 1991;127:1023-8.
14. Luyten C, André J, Walraevens C, De Doncker P. Yellow nail syndrome and onychomycosis. Experience with itraconazole pulse therapy combined with vitamin E. *Dermatol.* 1996;192:406-8.
15. Baran R. The new oral antifungal drugs in the treatment of the yellow nail syndrome. *Br J Dermatol.* 2002;147:189-91.

ENDEREÇO PARA CORRESPONDÊNCIA / MAILING ADDRESS:

Ronaldo Figueiredo Machado
 Rua Catulo Breviglieri, s/n
 Bairro Santa Catarina
 36036-110 Juiz de Fora - MG, Brasil
 Tel./Fax: 32 4009 5300
 e-mail: ronaldofigueiredo@hotmail.com

Como citar este artigo / *How to cite this article*: Machado RF, Rosa DJF, Leite CCA, Martins Neto MP, Gamonal A. Síndrome da unha amarela - Relato de caso. *An Bras Dermatol.* 2009;84(6):659-62.