

Significado do *epitope spreading* na patogênese dos pênfigos vulgar e foliáceo *

Significance of epitope spreading in the pathogenesis of pemphigus vulgaris and foliaceus *

Valéria Aoki¹

Márcia Harumi Yamazaki³

Celina Wakisaka Maruta⁵

Fernanda Lago²

Cláudia Giuli Santi⁴

The Cooperative Group on Fogo Selvagem Research⁶

Resumo: Os pênfigos são dermatoses bolhosas auto-imunes, em que há a produção de auto-anticorpos direcionados contra moléculas de adesão dos epitélios, levando à perda da coesão celular. A produção de auto-anticorpos ocorre quando os pacientes desenvolvem um desequilíbrio da resposta imune (quebra da tolerância imunológica), passando a reconhecer antígenos próprios. A resposta é geralmente direcionada contra um único epítipo alvo; entretanto, como consequência da resposta inflamatória do processo primário e do extenso dano tecidual ocasionado, pode haver exposição de componentes protéicos ocultos, levando à produção de diferentes auto-anticorpos. Assim, é possível que surja uma nova doença cutânea auto-imune, em decorrência do fenômeno intra ou intermolecular de *epitope spreading*. São revistos os principais conceitos desse fenômeno e sua ocorrência nas dermatoses bolhosas auto-imunes, com ênfase nos pênfigos, grupo de dermatoses bolhosas auto-imunes mais prevalente no Brasil.

Palavras-chave: Auto-imunidade; Desmogleínas; Epítopos; Pênfigo

Abstract: *Pemphigus comprises autoimmune blistering skin diseases in which autoantibodies directed against antigens (epithelial adhesion molecules) are found, leading to loss of cell cohesion. The production of autoantibodies occurs due to an immune imbalance (break of immune tolerance) driving to recognition of self- antigens. The response is usually directed against an exclusive target epitope; however, due to the inflammatory response and to the extensive tissue damage, it is possible that the exposure of hidden protein components leads to distinct autoantibody production. Hence, a new autoimmune disease may occur in consequence of an intra- or intermolecular epitope spreading phenomenon. The authors review the main concepts of this phenomenon, and its occurrence in autoimmune blistering diseases, with emphasis on pemphigus, the most prevalent disease of this group in our country.*

Keywords : Autoimmunity; Desmogleins; Epitopes; Pemphigus

Recebido em 15.11.2007.

Aprovado pelo Conselho Consultivo e aceito para publicação em 01.03.2008.

* Trabalho realizado no Laboratório de Imunopatologia Cutânea-Depto. Dermatologia do Hospital das Clínicas da Faculdade de Medicina da Universidade de São Paulo (FMUSP) – São Paulo (SP), Brasil.

Conflito de interesse: Nenhum / Conflict of interest: None

Suporte financeiro / Financial funding: CNPq processo 477096/2004

¹ Professora doutora do Departamento de Dermatologia do Hospital das Clínicas da Faculdade de Medicina da Universidade de São Paulo (FMUSP) – São Paulo (SP), Brasil.

² Médica dermatologista. Doutoranda do Programa de Pós-Graduação em Ciências – Depto. Dermatologia da Faculdade de Medicina da Universidade de São Paulo (FMUSP) – São Paulo (SP), Brasil.

³ Bolsista Pibic-CNPq. Acadêmica da Faculdade de Medicina da Universidade de São Paulo (FMUSP) – São Paulo (SP), Brasil.

⁴ Professora doutora do Departamento de Dermatologia do Hospital das Clínicas da Faculdade de Medicina da Universidade de São Paulo (FMUSP) – São Paulo (SP), Brasil.

⁵ Professora doutora do Departamento de Dermatologia do Hospital das Clínicas da Faculdade de Medicina da Universidade de São Paulo (FMUSP) – São Paulo (SP), Brasil.

⁶ The Cooperative Group on Fogo Selvagem Research.

INTRODUÇÃO

As dermatoses bolhosas auto-imunes caracterizam-se pela presença de auto-anticorpos dirigidos contra epítomos envolvidos na adesão celular dos epitélios ou da zona da membrana basal, e classificam-se conforme o nível de formação da clivagem. As doenças vesicobolhosas intra-epidérmicas são compostas pelo grupo dos pênfigos:¹ pênfigo foliáceo clássico, pênfigo foliáceo endêmico, pênfigo eritematoso, pênfigo vulgar, pênfigo vegetante, pênfigo herpetiforme (variante clínica dos pênfigos vulgar e foliáceo), pênfigo por IgA, pênfigo paraneoplásico e pênfigo induzido por medicamentos (Figura 1). As principais doenças vesicobolhosas subepidérmicas² são penfigóide bolhoso, penfigóide das membranas mucosas, herpes gestacional, dermatose bolhosa por IgA linear, dermatite herpetiforme, epidermólise bolhosa adquirida e o lúpus eritematoso sistêmico bolhoso (Figura 2).

Mudanças no padrão de reconhecimento antígeno dessas doenças têm sido relatadas, especialmente a coexistência de auto-anticorpos direcionados contra diferentes antígenos,³⁻⁷ ou a transformação de uma doença bolhosa em outra, distinta.⁷⁻⁹ Alguns autores sugerem que esses auto-anticorpos adicionais são derivados da doença auto-imune primária,⁸⁻¹² fenômeno conhecido como *epitope spreading*.

O *epitope spreading*, no caso das doenças cutâneas, ocorre quando algum dano tecidual causado por dermatose auto-imune ou inflamatória leva à exposição de componentes protéicos até então não detectados pelo sistema imunológico, levando à produção de auto-anticorpos distintos e ao desencadeamento de outra doença cutânea auto-imune.^{9,12-13}

DEFINIÇÃO DE EPITOPE SPREADING

Epitope spreading ou expansão dos epítomos é fenômeno no qual linfócitos T ou B passam a reco-

nhecer epítomos endógenos diferentes e em geral não relacionados com os epítomos que induziram a doença. Dessa forma, ocorre migração do alvo dos auto-anticorpos, que se estendem para outros epítomos na mesma proteína (intramoleculares) ou em proteínas distintas (intermoleculares).⁹⁻¹³

Estudos utilizando modelos animais experimentais ampliaram o conhecimento sobre o modo como uma doença auto-imune primária ou um processo inflamatório pode induzir resposta auto-imune secundária. Esses modelos permitiram o reconhecimento de cada fase do desenvolvimento da doença e elucidaram o mecanismo de resposta auto-imune a antígenos expostos em tecidos danificados por um processo auto-imune primário ou inflamatório.¹²

A apresentação de um epítomo primário para os linfócitos T *helper* (LTh) leva a uma injúria tecidual decorrente da resposta inflamatória, com surgimento de novo antígeno secundário ou de um segundo epítomo no mesmo antígeno. Os LTh, em contato com esse segundo epítomo, induzem o desenvolvimento de auto-imunidade celular ou humoral direcionada contra o segundo antígeno (ou epítomo).¹²

Os pênfigos representam as dermatoses bolhosas auto-imunes mais prevalentes no Brasil, e o pênfigo foliáceo endêmico (PFE) ou fogo selvagem (FS) possui características relevantes do ponto de vista de sua patogênese complexa, que compreende fatores ambientais, epidemiológicos, genéticos e imunes. A seguir será abordado o significado do fenômeno do *epitope spreading* nesse grupo específico de dermatoses.

EPITOPE SPREADING E A ETIOPATOGENIA DOS PÊNFIGOS

O termo pênfigo, derivado da palavra grega *pemphix*, que significa bolha, foi utilizado pela pri-

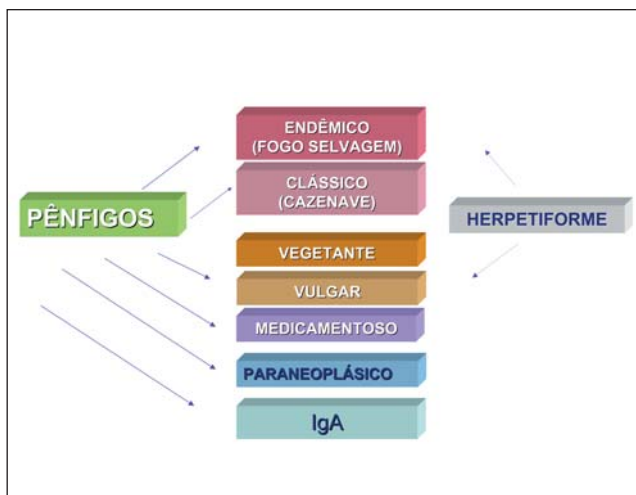
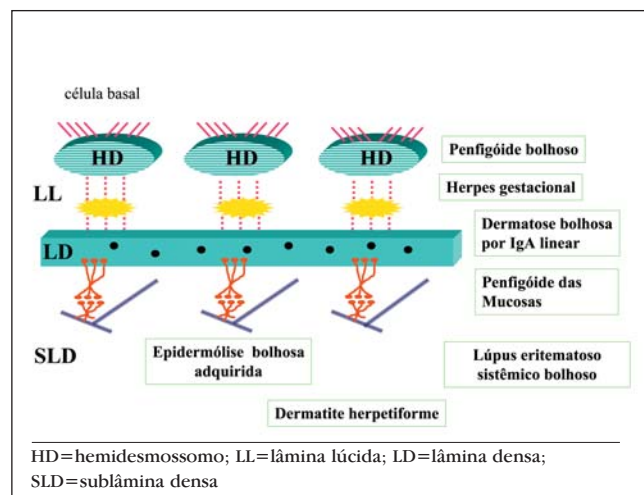


FIGURA 1: Classificação dos pênfigos



HD=hemidesmossomo; LL=lâmina lúcida; LD=lâmina densa; SLD=sublâmina densa

FIGURA 2: Dermatoses bolhosas auto-imunes subepidérmicas

meira vez em medicina em 1791.^{1,2} Refere-se a um grupo de doenças com comprometimento cutâneo e/ou mucoso, que possui como característica comum a presença de bolhas intra-epidérmicas. Essas bolhas ocorrem por acantólise, desencadeada por mecanismos auto-ímunes. Auto-anticorpos da classe IgG ligam-se a glicoproteínas do desmossomo nos espaços intercelulares dos queratinócitos, levando à perda de adesão entre as células epiteliais.^{1,2,14}

As desmogleínas (Dsg), antígenos do *core* desmossômico reconhecidos pelos auto-anticorpos,¹⁴⁻¹⁷ pertencem à superfamília das caderinas, moléculas de adesão cálcio-dependentes.¹ No pênfigo vulgar (PV), os auto-anticorpos são direcionados, principalmente, contra a Dsg1 e a Dsg3, enquanto no pênfigo foliáceo (PF), a Dsg1 constitui o principal determinante antigênico. Em contraste, a desmocolina 1 (Dsc1) e possivelmente a Dsg3 parecem ser os antígenos-alvo relevantes no pênfigo por IgA. No pênfigo paraneoplásico (PNP), os auto-anticorpos reagem a várias proteínas, incluindo a desmoplaquina 1 (DPK 1), o antígeno do penfigóide bolhoso de 230kDa (BP-230), a envoplaquina, a periplaquina, a plectina, a Dsg3 e outras proteínas ainda não identificadas.¹⁸

Os mecanismos de transposição entre os principais tipos de pênfigos, PV e PF, permanecem desconhecidos. Estudos sugerem que a mudança no perfil de produção das subclasses de auto-anticorpos, associada ao direcionamento do auto-anticorpo no reconhecimento dos epítopos, possam estar envolvidos no processo.¹⁹⁻²²

EPITOPE SPREADING INTRAMOLECULAR (INTRAPROTEÍNA)

Pênfigo vulgar

Dermatose bolhosa auto-imune rara e grave, que acomete mucosas e pele.²³⁻²⁴ Os pacientes produzem auto-anticorpos da subclasse IgG4, patogênicos, dirigidos contra a Dsg3 (forma mucosa) ou contra a Dsg1 e 3 (formas cutâneo-mucosas).^{6,23,24} As lesões confinadas às mucosas podem, gradualmente, progredir com acometimento cutâneo. Em pacientes com lesões muco-cutâneas são detectados auto-anticorpos patogênicos que reconhecem um segundo e diferente epítopo na Dsg3 e apresentam reação cruzada com a Dsg1.²³ Portanto, o *epitope spreading* ocorre em pacientes cuja doença progride da forma mucosa para a cutâneo-mucosa, considerando a heterogeneidade da resposta dos anticorpos nesses pacientes.^{6,24}

Pênfigo foliáceo endêmico ou fogo selvagem

Dermatose bolhosa auto-imune endêmica no Brasil e em outros países da América do Sul, que é mediada por auto-anticorpos patogênicos IgG4 con-

tra a Dsg1.²⁵ Do ponto de vista clínico e imunológico, o PFE assemelha-se à forma clássica do PF. Caracteriza-se pela presença de bolhas flácidas na pele e ausência de lesões mucosas. Muitas teorias têm sido propostas para explicar o mecanismo patogênico da doença causado pelos auto-anticorpos. No caso do PFE, o *epitope spreading* intramolecular poderia justificar a presença de auto-anticorpos em indivíduos sadios que vivem em áreas endêmicas e que não desenvolvem a enfermidade.^{26,27} Os indivíduos normais de áreas endêmicas exibem auto-anticorpos que reconhecem porções não patogênicas da Dsg1, o ectodomínio 5 (EC5). A produção de anticorpos antiEC5 seria desencadeada por reação cruzada de antígenos exógenos com homologia de seqüência com o domínio EC5 da Dsg1. Caso os indivíduos apresentem a seqüência de alelos no HLAB1 e recebam estímulo ambiental capaz de deflagrar o reconhecimento das porções patogênicas (EC1 e EC2) da Dsg1, instala-se o PFE²⁷⁻²⁹ (Figura 3). Em indivíduos expostos repetidamente à picada de insetos hematófagos e com predisposição genética ao FS, o *epitope spreading* exacerba a resposta imunológica²⁷⁻²⁹ e aumenta a produção de anticorpos patogênicos da subclasse IgG4 que reconhecem os EC1 e EC2 da Dsg1. A possível explicação para esse fenômeno pode ser atribuída ao mimetismo molecular.³⁰ Assim, o *epitope spreading* dentro do ectodomínio da Dsg1 parece ditar a mudança da fase pré-clínica da doença para a clínica.

EPITOPE SPREADING INTERMOLECULAR (INTERPROTEÍNA)

Conversão do pênfigo vulgar em pênfigo foliáceo

O *epitope spreading* foi relatado em pacientes que, inicialmente, apresentavam PV com manifesta-

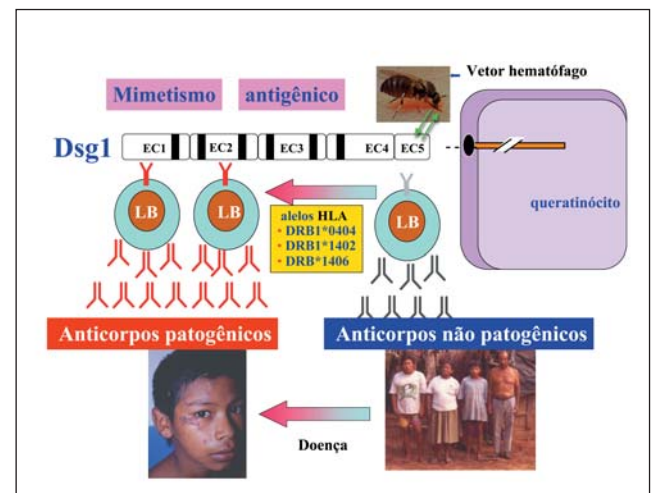


FIGURA 3: Etiopatogenia do fogo selvagem

ções clínicas, histopatológicas e imunopatológicas típicas e auto-anticorpos contra a Dsg3, que na evolução sofreram alteração no fenótipo clínico do PV para o fenótipo do PF, com manifestações clínicas, histopatológicas e imunopatológicas típicas dessa doença, e auto-anticorpos contra a Dsg1.^{8,31,32}

Conversão do pêfingo foliáceo em pêfingo vulgar

A transposição do doente de PF para PV é felizmente evento menos freqüente,³¹⁻³³ uma vez que o PV possui prognóstico mais grave do que o do PF.

Conversão do pêfingo foliáceo em penfigóide bolhoso

No penfigóide bolhoso (PB), os auto-anticorpos são dirigidos contra dois antígenos da zona de membrana basal da junção dermoepidérmica, o BP230 e o BP180.²³ A conversão de uma dermatose bolhosa auto-imune intra-epidérmica em subepidérmica é relatada, mas é rara.^{9,11}

REFERÊNCIAS

- Rivitti EA, Aoki V, Hans-Filho G, Hilario-Vargas J, Diaz LA. Fogo selvagem (endemic pemphigus foliaceus). in: Tying SK, Lupi O, Hengge UR. Tropical dermatology. China: Elsevier Inc; 2006. p. 421-7.
- Sampaio SAP, Rivitti EA. Erupções vésico-bolhosas. In: Sampaio SAP, Rivitti EA. Dermatologia. 3 ed. São Paulo: Artes Médicas; 2007. p.301-30.
- Dmochowski M, Hashimoto T, Garrod DR, Nishikawa T. Desmocollins I and II are recognized by certain sera from patients with various types of pemphigus, particularly Brazilian pemphigus foliaceus. J Invest Dermatol. 1993;100:380-4.
- Joly P, Gilbert D, Thomine E, Zitouni M, Ghohestani R, Delpech A, et al. Identification of a new antibody population directed against a desmosomal plaque antigen in pemphigus vulgaris and pemphigus foliaceus. J Invest Dermatol. 1997;108:469-75.
- Karlhofer FM, Hashimoto T, Slupetzky K, Kiss M, Liu Y, Amagai M, et al. 230-kDa and 190-kDa proteins in addition to desmoglein 1 as immunological targets in a subset of pemphigus foliaceus with a combined cell-surface and basement membrane zone immune staining pattern. Exp Dermatol. 2003;12:646-54.
- Ding X, Aoki V, Mascaro JM Jr, Lopez-Swidorski A, Diaz LA, Fairley JA. Mucosal and mucocutaneous (generalized) pemphigus vulgaris show distinct autoantibody profiles. J Invest Dermatol. 1997;109:592-6.
- Takahashi H, Anzai H, Suzuki Y, Tanikawa A, Amagai M, Nishikawa T. Parallel fluctuation of anti-desmoglein 3 and anti- BP 180 autoantibody titres in a patient of bullous pemphigoid. Clin Exp Dermatol. 2004;29:608-11.
- Iwatsuki K, Takigawa M, Hashimoto T, Yamada M. Can pemphigus vulgaris become pemphigus foliaceus? J Am Acad Dermatol. 1991;25:797-800.

CONCLUSÃO

O fenômeno do *epitope spreading* nas dermatoses auto-imunes justifica a produção de anticorpos contra mais de um determinante antigênico durante a evolução da doença, ou seja, o dano tecidual contínuo causado por anticorpos primários resulta na exposição de proteínas, que provocarão uma resposta exacerbada de anticorpos secundários. Os exemplos descritos ilustram como deve ocorrer o *epitope spreading* na etiopatogenia dos pêfingos e mudanças fenotípicas nas dermatoses bolhosas auto-imunes intra-epiteliais e subepidérmicas.

A caracterização precisa dos determinantes antigênicos nesse grupo de dermatoses faz-se relevante, uma vez que recursos diagnósticos precisos e terapias específicas poderão ser desenvolvidos, visando ao bloqueio da resposta auto-imune através do ataque ao sítio específico de ação do auto-anticorpo. □

- Maeda JY, Moura AKA, Maruta CW, Santi CG, Prisanh PS, Aoki V. Changes in the autoimmune blistering response: a clinical and immunopathological shift from pemphigus foliaceus to bullous pemphigoid. Clin Exp Dermatol. 2006;31:653-5.
- Sami N, Ahmed AR. Dual diagnosis of pemphigus and pemphigoid. Retrospective review of thirty cases in the literature. Dermatology. 2001;202:293-301.
- Peterson JD, Chang AJ, Chan LS. Clinical evidence of a intermolecular epitope spreading in a patient with pemphigus foliaceus converting into bullous pemphigoid. Arch Dermatol. 2007;143:272-4.
- Chan LS, vanderlugt CJ, Hashimoto T, Nishikawa T, Zone JJ, Black MM, et al. Epitope spreading: lessons from autoimmune skin diseases. J Invest Dermatol. 1998;110:103-9.
- Tchernev G, Orfanos CE. Antigen mimicry, epitope spreading and the pathogenesis of pemphigus. Tissue Antigens. 2006;68:280-6.
- Beutner EH, Jordon RE. Demonstration of skin antibodies in sera of pemphigus vulgaris patients by indirect immunofluorescent staining. Proc Soc Exp Biol Med. 1964;117:505-10.
- Rappersberger K, Roos N, Stanley JR. Immunomorphological and biochemical identification of the pemphigus foliaceus autoantigen within desmosomes. J Invest Dermatol. 1992;99:323-30.
- Stanley JR. Cell adhesion molecules as targets of autoantibodies in pemphigus and pemphigoid, bullous diseases due to defective epidermal cell adhesion. Adv Immunol. 1993; 53:291-325.
- de Oliveira JP, Gabbi TVB, Hashimoto T, Aoki V, Santi CG, Maruta CG, et al. Two Brazilian cases of IgA pemphigus. J Dermatol. 2003;30:886-91.

18. Anhalt GJ, Kim SC, Stanley JR, Korman NJ, Jabs DA, Kory M, et al. Paraneoplastic pemphigus: an autoimmune mucocutaneous disease associated with neoplasia. *N Engl J Med.* 1990;323:1729-35.
19. Kawana S, Hashimoto T, Nishikawa T, Nishiyama S. Changes in clinical features, histologic findings, and antigen profiles with development of pemphigus foliaceus from pemphigus vulgaris. *Arch Dermatol.* 1994;130:1534-8.
20. Chang SN, Kim SC, Lee IJ, Seo SJ, Hong CK, Park WH. Transition from pemphigus vulgaris to pemphigus foliaceus. *Br J Dermatol.* 1997;137:303-5.
21. Ishii K, Amagai M, Ohata Y, Shimizu H, Hashimoto T, Ohya K, et al. Development of pemphigus vulgaris in a patient with pemphigus foliaceus: antidesmoglein antibody profile shift confirmed by enzyme-linked immunosorbent assay. *J Am Acad Dermatol.* 2000;42:859-61.
22. Kimoto M, Ohyama M, Hata Y, Amagai M, Nishikawa T. A case of pemphigus foliaceus which occurred after five years of remission from pemphigus vulgaris. *Dermatology.* 2000;203:174-6.
23. Lin MS, Mascaro Jr JM, Liu Z, Espana A, Diaz LA. The desmosome and hemidesmosome in cutaneous autoimmunity. *Clin Exp Immunol.* 1997;107:9-15.
24. Miyagawa S, Amagai M, Iida T, Yamamoto Y, Nishikawa T, Shirai T. Late development of anti-desmoglein 1 antibodies in pemphigus vulgaris: correlation with disease progression. *Br J Dermatol.* 1999;141:1084-7.
25. Rock B, Martins CR, Theofilopoulos AN, Balderas RS, Anhalt GJ, Labib RS, et al. The pathogenic effect of IgG4 autoantibodies in endemic pemphigus foliaceus (fogo selvagem). *N Engl J Med.* 1989;320:1463-9.
26. Warren SJ, Lin MS, Giudice GJ, Hoffman RG, Hans-Filho G, Aoki V, et al. The prevalence of antibodies against desmoglein 1 in endemic pemphigus foliaceus in Brazil. Cooperative Group on Fogo Selvagem Research. *N Engl J Med.* 2000;343:23-30.
27. Li N, Aoki V, Hans-Filho G, Rivitti EA, Diaz LA. The role of intramolecular epitope spreading in the pathogenesis of endemic pemphigus foliaceus (fogo selvagem). *J Exp Med.* 2003;197:1501-10.
28. Aoki V, Millikan RC, Rivitti EA, Hans-Filho G, Eaton DP, Warren SP, et al. Environmental risk factors in endemic pemphigus foliaceus (fogo selvagem). *J Investig Dermatol Symp Proc.* 2004;9:34-40.
29. Empinotti JC, Aoki V, Filgueira A, Sampaio SA, Rivitti EA, Sanches JA Jr, et al. Clinical and serological follow-up studies of endemic pemphigus foliaceus (fogo selvagem) in Western Parana, Brazil (2001-2002). *Br J Dermatol.* 2006;155:446-50.
30. Diaz LA, Arteaga LA, Hilario-Vargas J, Valenzuela JG, Li N, Warren S, et al. Anti-desmoglein-1 antibodies in onchocerciasis, leishmaniasis and Chagas disease suggest a possible etiological link to Fogo selvagem. *J Invest Dermatol.* 2004;123:1045-51.
31. Harman KE, Gratian MJ, Shirlaw PJ, Bhogal BS, Challacombe SJ, Black MM. The transition of pemphigus vulgaris into pemphigus foliaceus: a reflection of changing desmoglein 1 and 3 autoantibody levels in pemphigus vulgaris. *Br J Dermatol.* 2002;146:684-7.
32. Hashimoto T, Konohana A, Nishikawa T. Immunoblot assay as an aid to the diagnoses of unclassified cases of pemphigus. *Arch Dermatol.* 1991;127:843-7.
33. Tóth GG, Pas HH, Jonkman MF. Transition of pemphigus vulgaris into pemphigus foliaceus confirmed by antidesmoglein ELISA profile. *Int J Dermatol.* 2002;41:525-7.

ENDEREÇO PARA CORRESPONDÊNCIA / MAILING ADDRESS:

Valéria Aoki

Depto. Dermatologia da FMUSP

Au. Dr. Enéas de Carvalho Aguiar, 255 - 3^o andar - sala 3016

05403-002 - São Paulo - SP

Tel: (11) 3069-8036

E-mail: valaoki@hotmail.com

Como citar este artigo / *How to cite this article*: Aoki V, Lago F, Yamazaki MH, Santi CG, Maruta CW, The Cooperative Group on Fogo Selvagem Research. Significado do *epitope spreading* na patogênese dos pênfigos vulgar e foliáceo. *An Bras Dermatol.* 2008;83(2):157-61.