

# Análise clínica e estudo anatomopatológico do prepúcio de pacientes submetidos à postectomia\*

## *Clinical analysis and anatomopathologic research on patient prepuces referred to postectomy\**

Marice Emanuela El Achkar<sup>1</sup>  
Alexandre Bortoli Machado<sup>2</sup>

Maurício José Pereira<sup>3</sup>  
José Caldeira Ferreira Bastos<sup>4</sup>

**Resumo:** FUNDAMENTOS E OBJETIVO: Este trabalho tem como objetivo analisar as características histológicas do prepúcio na presença de fimose e a incidência de líquen escleroso (LE) como causa de fimose.

**MÉTODOS:** O estudo prospectivo incluiu 40 pacientes do sexo masculino com idade entre cinco e 14 anos, com diagnóstico de fimose e indicação cirúrgica como tratamento. Os pacientes - distribuídos em dois grupos em relação ao tempo de doença: fimose primária e secundária - foram submetidos à postectomia no Hospital Infantil Joana de Gusmão, e as peças excisadas, examinadas separadamente por três patologistas. De acordo com as características histopatológicas, os pacientes foram distribuídos em três grupos: achado histológico normal de pele, infiltrado liquenóide e LE.

**RESULTADOS:** As intercorrências clínicas mais frequentes relatadas pelos pacientes com fimose foram a balanopostite e a infecção do trato urinário (ITU). A maioria deles, 65%, não apresentou alteração histológica da pele; em 22,5% encontrou-se infiltrado liquenóide; e 12,5% dos casos apresentaram alterações próprias de LE. Predominaram os casos de fimose adquirida, representando 57,5% do total. Todos os casos de LE ocorreram nos pacientes com fimose adquirida. A principal indicação cirúrgica desta casuística foi a falência do tratamento clínico (45%), seguida por balanopostite de repetição (25%), estenose grave do prepúcio (17,5%), ITU de repetição (10%) e doença urinária associada (2,5%).

**CONCLUSÃO:** Neste estudo, os autores concluíram que o LE, como causa de fimose, mostrou a incidência de 12,5%.

**Palavras-chave:** circuncisão; fimose; líquen escleroso.

**Summary:** BACKGROUND AND OBJECTIVE: The objective of this study is to analyze the histologic features of the prepuce with phimosis and the incidence of lichen sclerosus (LS) causing phimosis.

**METHODS:** Our prospective study included 40 male patients from 05 to 14 years of age, with phimosis referred for circumcision. The patients were distributed into two groups: those with primary phimosis and those with secondary phimosis. The patients were operated at Joana de Gusmão Children's Hospital, and the specimens were examined separately by 3 pathologists. In accordance with their histopathologic features, patients were distributed into three groups: normal histologic findings, lichenoid infiltrate and LS.

**RESULTS:** The clinical interurrences most frequently reported by our patients with phimosis were balanopostitis and urinary tract infection (UTI). Most patients (65%) did not present with histologic alterations of the skin; in 22.5% we found lichenoid infiltrate; and 12.5% had alterations typical of LS. Most cases found belonged to the acquired group, representing 57.5% of the patients studied. All LS cases occurred in the acquired group. The main surgical indication in our casuistry was failure of clinical treatment (45%), followed by balanopostitis (25%), narrowing of the prepuce (17.5%), UTI (10%) and associated urinary diseases (2.5%).

**CONCLUSION:** Our study concluded that LS, as the cause of phimosis, showed an incidence of 12.5%.

**Key-words:** circumcision; phimosis; lichen sclerosus et atrophicus.

Recebido em 27.01.2003. / Received in January, 27<sup>th</sup> of 2003.

Aprovado pelo Conselho Consultivo e aceito para publicação em 16.10.2003. / Approved by the Consultive Council and accepted for publication in October, 16<sup>th</sup> of 2003.

\* Trabalho realizado no Hospital Infantil Joana de Gusmão e Instituto Diagnóstico de Anatomia Patológica - IDAP, Florianópolis. / Work done at "Hospital Infantil Joana de Gusmão e Instituto Diagnóstico de Anatomia Patológica - IDAP, Florianópolis".

<sup>1</sup> Residente de Pediatria do Hospital Infantil Joana de Gusmão. / Resident in Pediatrics, Joana de Gusmão Children's Hospital.

<sup>2</sup> Médico Dermatologista, Sócio Efetivo da SBD. / Dermatologist, Senior Member of the SBD.

<sup>3</sup> Cirurgião pediátrico do Hospital Infantil Joana de Gusmão. / Pediatric Surgeon, Joana de Gusmão Children's Hospital.

<sup>4</sup> Médico Patologista do IDAP (Instituto Diagnóstico de Anatomia Patológica). / Pathologist, IDAP.

## INTRODUÇÃO

A separação de prepúcio e glândula inicia-se em torno do sexto mês de gestação e envolve a queratinização do prepúcio e do epitélio da glândula. A queratinização inicia-se em lados opostos, na coroa da glândula e na margem distal do prepúcio, a qual se estende para ambos os lados. Essa queratinização leva à formação do espaço prepucial, separando a pele da glândula.<sup>1</sup>

Ao nascimento, o pênis, como o resto do corpo, é prematuro. No pênis jovem, o desenvolvimento de aderência balanoprepucial, resistência do orifício prepucial para retração, e comprimento maior do prepúcio são normais, consideradas condições fisiológicas.<sup>2</sup>

Em 90% dos meninos não circuncidados, o prepúcio torna-se retrátil em torno dos cinco anos de idade. Depois dessa idade, a impossibilidade de retração do prepúcio é denominada fimose.<sup>4,5</sup>

Recentemente, o tratamento cirúrgico para fimose vem sendo substituído pelo uso de substâncias tópicas. Alguns estudos<sup>6-9</sup> mostraram taxa de cura entre 67 e 95%, com o uso de esteróides tópicos de média e alta potência (clobetasol ou betametasona 0,05%). Nesses estudos, a não-realização da análise anatomopatológica dos prepúcios tratados impede o conhecimento sobre a incidência real da causa de fimose.

Nos casos em que o tratamento tópico não é efetivo e permanece a estenose grave do prepúcio, está indicado o tratamento cirúrgico.<sup>10</sup>

A circuncisão ou postectomia, retirada parcial ou total do prepúcio, era praticada como ritual desde a era pré-cristã.<sup>11</sup>

Existe ainda pouca evidência para afirmar a associação entre circuncisão e uma boa higiene peniana, sendo bastante controversa sua verdadeira eficácia.<sup>3,12</sup>

O motivo do aparecimento do anel fimótico permanece desconhecido, com exceção dos casos consequentes a processos inflamatórios de repetição (balanopostites); trauma local levando ao aparecimento de fissuras e fibrose secundária; e doenças dermatológicas que levam à distrofia prepucial, como o líquen escleroso e atrófico.<sup>13,14</sup>

O líquen escleroso (LE), conhecido também como balanite xerótica obliterante em homens, foi descrito pela primeira vez em 1887, por Hallopeau. Em 1892, Darier formalmente descreveu as características histológicas do LE. Pode afetar todos os grupos etários, com relatos desde crianças de seis meses até idosos, sendo a maioria dos pacientes caucasianos. Atinge, predominantemente, a área do períneo em percentual que varia de 85 a 98% dos casos; ocorre mais em mulheres, na proporção de cinco mulheres para cada homem atingido. Dez, de cada 15% dos casos de LE, ocorrem em crianças, a maioria envolvendo a genitália feminina.<sup>10,15-18</sup>

Em todos estes anos, vários fatores foram relacionados com sua patogênese, como o papiloma vírus humano (HPV) e a *Borrelia burgdorferi*, associação com doen-

## INTRODUCTION

*The separation of the prepuce from the glans penis begins at around the sixth month of gestation and involves the keratinization of the prepuce and epithelium of the glans. The keratinization begins at opposed ends, i.e. the corona glandis (or, crown of the glans) and distal margin of the prepuce, to which it extends from both sides. Keratinization leads to forming the preputial space separating the skin from the glans.<sup>1</sup>*

*At birth, the penis, like the rest of the body, is premature. In the juvenile penis, the development of balanopreputial adherence, resistance of the preputial orifice to retraction, and greater length of the prepuce are normal and considered physiological conditions.<sup>2</sup>*

*In 90% of non circumcised boys, the prepuce becomes retractable at roughly five years of age. From this age onward, impossibility of prepuce retraction is called phimosis.<sup>4,5</sup>*

*Recently, surgical treatment for phimosis was replaced by the use of topical substances. Some studies<sup>6-9</sup> have shown a 67-95% cure rate with the use of medium and high potency topical steroids (0.05% clobetasol or betamethasone). In the latter studies, the fact that anatomopathologic analyses of the treated prepuces were not performed has prevented knowledge from being acquired that could otherwise inform us about the real incidence of the cause of phimosis.*

*In cases where the topical treatment is not effective and severe narrowing of the prepuce persists, surgical treatment is indicated.<sup>10</sup>*

*Circumcision or postectomy, i.e. partial or total removal of the prepuce, has been practiced as a ritual since pre-Christian times.<sup>11</sup>*

*There exists little evidence to assert an association between circumcision and good penis hygiene, and its real effectiveness is very controversial.<sup>3,12</sup>*

*The reason for the appearance of the phimotic ring remains unknown, with the exception of cases consequent to recurrent inflammatory processes (balanoposthitis); local trauma leading to the appearance of fissures and secondary fibrosis; and dermatological disorders leading to preputial dystrophy, such as lichen sclerosis et atrophicus (LS).<sup>13,14</sup>*

*Lichen sclerosis (LS), also known as balanitis xerotica obliterans in men, was first described by Hallopeau in 1887. In 1892, Darier formally described the histologic characteristics of LS. This disorder may affect all age ranges. Reports have ranged from six-month old children to the elderly, with Caucasians making up the majority of patients. LS mainly affects the inguinal area in percentages varying between 85 and 98% of cases. It occurs more in women, in a ratio of five women to every affected male. Ten in every 15% of LS cases occur in children, the majority involving female genitalia.<sup>10,15-18</sup>*

*All ages saw various factors reported with their pathogenesis, like human papilloma virus (HPV) and*

ças auto-imunes (vitiligo, alopecia areata, diabetes mellitus, anemia perniciosa e doença tireoidiana), trauma e fatores genéticos relacionados ao antígeno leucocitário humano (HLA).<sup>15,16</sup>

Alguns estudos<sup>19,20</sup> demonstraram incidência de LE em pacientes pediátricos com fimose, submetidos à postectomia, em torno de 15%. Porém, os dados não são precisos, devido ao fato de que o tecido removido na circuncisão é raramente examinado histologicamente e porque a operação é geralmente curativa, sem recorrência do quadro.<sup>16</sup>

O tratamento definitivo para os casos tardios de LE no prepúcio é a circuncisão. O tratamento com esteróides locais tende a ser efetivo quando o mecanismo inflamatório é ativo e os danos teciduais são reversíveis, incluindo, assim, os quadros histológicos iniciais e intermediários da doença.

## OBJETIVO

Analisar as características histológicas do prepúcio na presença de fimose e a incidência de líquen escleroso como causa de fimose.

## MÉTODO

O presente estudo tem delineamento transversal de característica descritiva, com coleta prospectiva de dados.

## CASUÍSTICA

Este estudo incluiu 40 pacientes pediátricos do sexo masculino com idades entre cinco e 14 anos (média de 9,5 anos), com diagnóstico de fimose e indicação cirúrgica como tratamento. Os pacientes foram distribuídos em dois grupos em relação ao tempo de doença: pacientes com fimose primária (desde o nascimento) e fimose secundária (ou adquirida).<sup>21</sup>

Este estudo obteve parecer favorável do Comitê de Ética em Pesquisa com Seres Humanos da Universidade Federal de Santa Catarina, com o projeto no 086/2001.

## Procedimentos

Por meio de ficha de coleta de dados, os responsáveis forneceram informações referentes ao paciente - nome, idade, procedência - e a sua doença - início do quadro, tratamento prévio e tempo de uso, intercorrências clínicas (balanopostite, infecção do trato urinário (ITU), parafimose) -, bem como se havia ou não história familiar de fimose. Os responsáveis pelos pacientes assinaram o consentimento livre e esclarecido quanto ao estudo que seria realizado.

Todos os pacientes foram submetidos à cirurgia de postectomia total no Hospital Infantil Joana de Gusmão (HIJG). Os critérios de indicação cirúrgica foram: 1) falência do tratamento clínico para fimose, 2) coadjuvante a tratamento de doença urinária associada, 3) estenose cicatricial do prepúcio - diagnosticados pelo cirurgião pediátrico -, 4) causa religiosa, 5) balanite de repetição e 6) ITU de repetição. O procedimento operatório consistiu em ligadura do freio balanoprepucial, ressecção do anel prepucial fibrótico

Borrelia burgdorferi, in association with auto-immune diseases (vitiligo, alopecia areata, diabetes mellitus, pernicious anemia and thyroid disease), trauma and genetic factors related to the human leukocytic antigen (HLA).<sup>15,16</sup>

A few studies<sup>19,20</sup> show the LS incidence in pediatric patients with phimosis and were submitted to postectomy to be roughly 15%. However, the data are not precise due to the fact that the tissue removed by circumcision is rarely examined histologically and that the operation is usually curative, with no relapses of the condition.<sup>16</sup>

The definitive treatment for late-onset LS cases of the prepuce is circumcision. Treatment with local steroids tends to be effective when the inflammatory mechanism is active and tissue damage reversible, thereby including the initial and intermediary histologic conditions of the disease.

## OBJECTIVE

Analyze the histologic characteristics of the prepuce when phimosis is present, as well as the incidence of lichen sclerosis as causing phimosis.

## METHOD

The present study is a cross-sectional descriptive survey with prospective data collection.

## CASUISTRY

This study includes 40 pediatric male patients aged between five and 14 years (median 9.5 years), who were diagnosed with phimosis and had surgical indication as treatment. The patients were distributed into two groups based on disease duration: patients with primary phimosis (since birth) and secondary phimosis (or acquired).<sup>21</sup>

This study obtained a favorable report from the Federal University of Santa Catarina Committee on Ethics in Research Involving Human Beings, project no 086/2001.

## Procedures

By means of the data collection form, the research supervisors provided information referring to the patient-name, age, place of residence-and their disease-onset of the condition, previous treatment and duration, clinical interurrences, (balanoposthitis, urinary tract infection (UTI), paraphimosis)-as well as whether there was a family history of phimosis. The research supervisors had the patients sign the free consent form and explained the study to them that was to be performed.

All patients were subjected to total postectomy at the Joana Gusmão Children's Hospital (HIJG). The criteria for surgical indication were as follows: 1) failure of clinical treatment for phimosis, 2) associated urinary disorders occurring along with the treatment, 3) cicatricial narrowing of the prepuce-diagnosed by pediatric surgery--, 4) religious reasons, 5) recurrent balanitis, and 6) recurrent UTI. The operation procedure consisted of binding the balanopreputial space, resectioning the fibrotic and/or nar-

e/ou estenosado, hemostasia do prepúcio, sutura mucocutânea com fio *catgut* simples 5-0 e reconstituição do sulco balanoprepucial.

As peças excisadas foram conservadas em solução formol 10% e encaminhadas ao laboratório de anatomia patológica (IDAP - Instituto Diagnóstico e Anatomopatológico), sendo todas elas examinadas, separadamente, por três patologistas. No laboratório, as peças foram fixadas em formol 10%, incluídas em bloco de parafina, seccionadas em micrótomos, e preparadas as lâminas em coloração hematoxilina-eosina. A seguir, foram observadas e descritas as características histológicas da epiderme, da junção dermoepidérmica e da derme, sem conhecimento de dados clínicos prévios. De acordo com as características histopatológicas, os pacientes foram distribuídos em três grupos: achado histológico de pele normal, infiltrado liquenóide e LE. Para o diagnóstico histológico de LE, consideraram-se as seguintes alterações patológicas, conforme Lever:<sup>22</sup> (1) hiperqueratose folicular, (2) atrofia da camada de malpighii com degeneração hidrópica das células basais, (3) pronunciado edema e homogeneização do colágeno da derme superior, e (4) presença de infiltrado inflamatório na derme.<sup>22</sup>

#### Análise estatística

Os dados foram digitados utilizando o programa Microsoft Excel®, versão 97.

Empregou-se a descrição simples e específica como forma de estatística, com os correspondentes percentis adjacentes. Foram descritas as prevalências de todos os fatores de interesse, e os dados foram apresentados em tabelas e gráficos.

#### RESULTADOS

Todos os pacientes procederam do Estado de Santa Catarina, sendo 37 da mesorregião da Grande Florianópolis, dois da mesorregião sul-catarinense, e um do Vale do Itajaí (Figura 1).

Quarenta pacientes com idades entre cinco e 14 anos, portadores de fimose, participaram do estudo. Todos tiveram indicação de tratamento cirúrgico após avaliação de um cirurgião pediátrico. Nenhum paciente foi diagnosticado clinicamente com LE. A distribuição por faixa etária<sup>23</sup> está demonstrada no gráfico 1.

Quanto ao tempo de aparecimento da fimose, encontraram-se 17 (42,5%) pacientes com fimose primária (congenita) e 23 (57,5%) com fimose adquirida (Tabela 1).

As intercorrências clínicas mais frequentes nos pacientes com diagnóstico de fimose foram: balanopostite (30%) e infecção do trato urinário (10%). Não houve nenhum relato de parafimose.

Quanto à história familiar de fimose, dos 40 pacientes, 20 (50%) confirmaram história (Tabela 2).

Em relação aos achados histopatológicos, os resultados são apresentados na tabela 1. Houve concordância plena em todos os laudos anatomopatológicos emitidos pelos patologistas. O grupo I, sem alterações histológicas da pele, foi compos-

rowed preputial ring, hemostasis of the prepuce, performing a mucocutaneous suture with a simple 5-0 catgut wire and reconstituting the balanopreputial groove.

The excised pieces were conserved in a 10% formol solution and sent to the pathologic anatomy laboratory (IDAP - Anatomopathologic and Diagnostic Institute). Each piece was examined separately by three pathologists. In the laboratory, the pieces were fixed in 10% formol, embedded in paraffin blocks, sectioned with a microtome, and prepared as slides stained in Hematoxylin-eosin. Then, the histologic characteristics of the epidermis, dermoepidermal junction and dermis were observed and described without prior knowledge of the clinical data. In accordance with the histopathologic characteristics, the patients were distributed into three groups: normal histologic findings, lichenoid infiltrate and LS. For the histologic diagnosis of LS, the following pathological alterations were considered, in accordance with Lever:<sup>22</sup> (1) follicular hyperkeratosis, (2) atrophy of the stratum malpighii with hydropic degeneration of the basal cells, (3) pronounced edema and homogenization of the collagen in the upper dermis, and (4) presence of an inflammatory infiltrate in the dermis.<sup>22</sup>

#### Statistical analysis

The data were typeset by using Microsoft Excel® 97. Simple and specific descriptions were used as the statistical approach, with corresponding adjacent percentages.

The prevalence of all factors of interest was described. Data were presented in tables and charts.

#### RESULTS

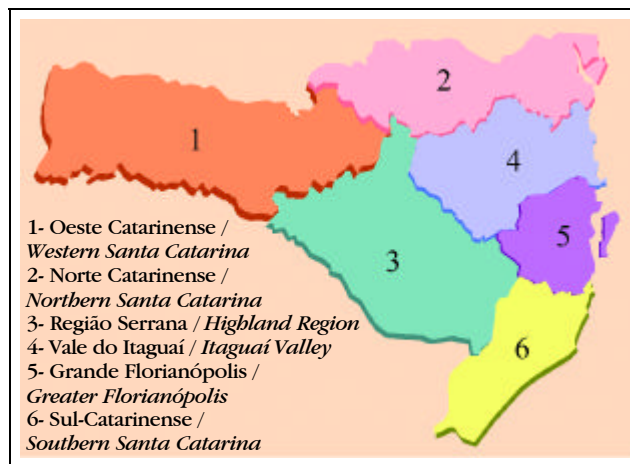
All patients come from Santa Catarina state: 37 from the middle region of Greater Florianópolis, two from the middle South-Catarinense region and one from the Vale do Itajaí (Figure 1).

Forty patients with phimosis aged five to 14 years, participated in the study. All were indicated for surgical treatment after being assessed by a pediatric surgeon. None of the patients was clinically diagnosed with LS. The distribution according to age groups<sup>23</sup> is featured in graph 1.

As for the time of phimosis onset, 17 (42.5%) patients with primary (congenital) phimosis and 23 (57.5%) with acquired phimosis were found (Table 1).

The most frequent clinical intercurrents in patients with diagnosed phimosis were: balanoposthitis (30%) and urinary tract infection (10%). There were no reports of paraphimosis. As for family history, among the 40 patients, 20 (50%) confirmed the history (Table 2). In relation to histopathologic findings, the results are presented in table 1. They agreed fully with all of the anatomopathologic expert reports issued by pathologists. Group I, with no histologic alterations of the skin, consisted of 26 patients (65%); group II, lichenoid infiltrate, included nine patients

Figura 1: Mesorregiões catarinenses  
 Figure 1: Middle catarinense regions



Fonte: site do IBGE. / Source: IBGE website.

to por 26 pacientes (65%); o grupo II, infiltrado liquenóide, incluiu nove pacientes (22,5%); e o grupo III, LE, cinco pacientes (12,5%).

Quanto ao uso de corticosteroíde tópico prévio, 28 (70%) pacientes utilizaram por período que variou de 15 dias a quatro anos (Gráfico 2).

Os resultados da correlação de história familiar de fimose com os achados anatomopatológicos estão na tabela 2.

Os critérios cirúrgicos relacionados dentro de cada faixa etária estão na tabela 3.

(22.5%); and group III, LS, five patients (12.5%).

As for prior topical corticosteroid use, 28 (70%) patients used it for a period varying from 15 days to four years (Graph 2).

The results correlating family history of phimosis with the anatomopathologic findings are exhibited in table 2.

The surgical criteria with respect to each age group are presented in table 3.

**DISCUSSÃO**

Foram estudados 40 pacientes submetidos à postectomia no Hospital Infantil Joana de Gusmão (HIJG), no período de maio de 2001 a junho de 2002.

Os pacientes, em sua maioria (92%), procederam da região da Grande Florianópolis.

Os pacientes submetidos à postectomia tinham o diagnóstico prévio de fimose. Considerando os critérios de Bloom<sup>4</sup> e Piro<sup>3</sup>, que caracterizam fimose a impossibilidade de retração do prepúcio a partir dos cinco anos, acreditando ser essa alteração uma condição normal até os quatro anos de vida, a casuística variou de cinco a 14 anos. Desses pacientes, a maior frequência de postectomias foi aos sete anos (17,5%), que concorda com o maior índice de fimose na faixa etária de seis a sete anos, encontrado na literatura.<sup>8</sup>

Em relação ao tipo de fimose, os pacientes foram distribuídos em primários ou congênitos (n=17; 42,5%) e secundários ou adquiridos (n=23; 57,5%). Entre as causas de fimose adquirida, a literatura cita o LE. Analisando esse padrão, os pacientes aqui analisados com fimose primária tiveram 76% de histologia normal e 24% de infiltrado liquenóide; não se encontrou LE nas fimoses primárias. Nos casos de fimoses secundárias: 56% normais, 22% com infiltrado liquenóide e 22% com LE;

**DISCUSSION**

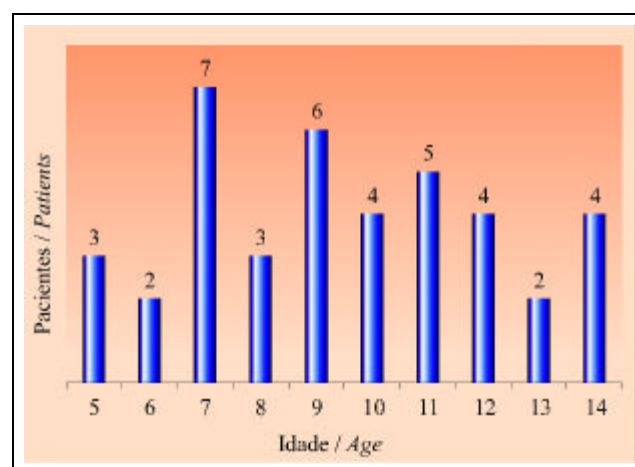
Forty patients were studied and submitted to postectomy at the Joana de Gusmão Children's Hospital (HIJG) between May 2001 and June 2002.

The majority of patients (92%) came from the Greater Florianopolis region.

The patients who were submitted to postectomy had previously diagnosed phimosis. Given Bloom<sup>4</sup> and Piro<sup>3</sup> criteria, referring to phimosis as the impossibility of prepuce retraction from the age of five onward, thereby believing this alteration to be normal up to the age of four, the casuistry spreads from ages five to 14 years. Among these patients, the highest frequency of postectomies was in the seventh year (17.5%). This agrees with the higher rate of phimosis in the six-to-seven year-old age range found in the literature.<sup>8</sup>

With respect to phimosis type, the patients were distributed into primary or congenital (n=17; 42.5%) and secondary or acquired (n=23; 57.5%) types. Among the causes of acquired phimosis, the literature cites LS. Upon considering this pattern closer, the patients analyzed here with primary phimosis had 76% normal histology and 24% of lichenoid infiltrate; no LS was found in the primary phimosis group. In the cases of secondary phimosis: 56% were normal, 22% with

Gráfico 1: Número de pacientes estudados em cada faixa etária. / Graph 1: Number of patients from each age group studied.



Fonte: HIJG 2001/2002 / Source: HIJG 2001/2002.

Tabela 1: Fimose primária e adquirida e os achados anatomopatológicos.  
 Table 1: Primary and acquired phimosis and anatomopathologic findings.

Alterações anatomopatológicas <i>Anatomopathologic alterations</i>	FIMOSE / PHIMOSIS					
	Total		Congênita / Congenital		Adquirida / Acquired	
	N.	%	N.	%	N.	%
Normal	26	65	13	32.5	13	32.5
Infiltrado Liquenóide / <i>Lichenoid infiltrate</i>	9	22.5	4	10	5	12.5
LE / LS	5	12.5	0	0	5	12.5
Total	40	100	17	42.5	23	57.5

Fonte: HIJG e IDAP, 2001/2002. / Source: HIJG and IDAP, 2001/2002.

compreendendo todos os casos de LE. Esses resultados estão de acordo com o trabalho de Meuli *et al.*, em que 90% dos pacientes com LE apresentavam fimose adquirida.<sup>20</sup>

As intercorrências clínicas que os pacientes com fimose podem apresentar são: balanopostite, ITU e parafimose.<sup>1,24,25</sup>

Em relação às intercorrências clínicas, foram encontradas neste trabalho como mais freqüentes a balanopostite (30%) e a ITU (10%). Não foi encontrado nenhum caso de parafimose nesses pacientes. Esses dados assemelham-se aos da literatura.<sup>26</sup>

Quando analisada a história familiar, encontrou-se o LE relatado em mães e filhas, irmãs, e em gêmeos mono e dizigóticos. O complexo HLA parece comandar a susceptibilidade para essa doença inflamatória, mas os estudos ainda são conflitantes, com alguns autores encontrando forte associação, e outros nenhuma.<sup>15,16,17</sup> Nos casos de LE encontrados neste estudo, 50% relataram história familiar positiva, contra 50% de história negativa.

A maioria destes pacientes (65%) apresentou histologia normal da pele.<sup>27,28,29</sup> Clemmensen<sup>30</sup> encontrou 46,2%, e Chalmers,<sup>19</sup> 76% de histologia sem alteração em pacientes pediátricos com fimose, sendo a maioria de seus casos.

Na análise da causa de fimose, estudos prévios têm mostrado incidências de LE como causa de fimose em meninos. Chalmers *et al.*<sup>19</sup> encontraram a incidência de 14%; Kristiansen *et al.*, de 15%,<sup>26</sup> e Meuli *et al.*<sup>20</sup> demonstraram LE em 10% dos casos. Nas 40 peças referentes a

*lichenoid infiltrate, and 22% with LS; which included all of the LS cases. These results stood in agreement with the work of Meuli et al. in which 90% of patients with LS demonstrated acquired phimosis.*<sup>20</sup>

*The clinical interurrences that patients with phimosis may present are: balanoposthitis, UTI and paraphimosis.*

*In relation to clinical interurrences, the cases most frequently found in this study were balanoposthitis (30%) and UTI (10%). There were no cases found of paraphimosis in these patients. These data resemble those in the literature.*<sup>26</sup>

*When analyzing family history, LS was found to be reported in mothers and daughters, sisters and even in mono- and dizygotic twins. The HLA complex appeared to control susceptibility to these inflammatory diseases. Still, conflicting studies do exist, with some authors finding a strong association, and others none at all.*<sup>15,16,17</sup> *In the LS cases found in this study, 50% reported a positive family history, against 50% with a negative history.*

*The majority of these patients (65%) showed normal histology of skin.*<sup>27,28,29</sup> *Clemmensen*<sup>30</sup> *found 46.5%, and Chalmers,*<sup>19</sup> *76% of histology without alteration in pediatric patients with phimosis, who made up the majority of his cases.*

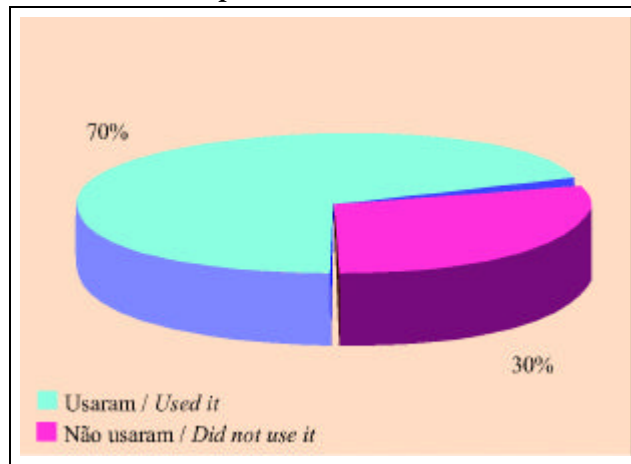
*In analyzing what causes phimosis, prior studies have shown the incidence of LS as causing phimosis in children. Chalmers et al.*<sup>19</sup> *found an incidence rate of 14%; Kristiansen et al., 15%,*<sup>26</sup> *and Meuli et al.*<sup>20</sup> *demonstrated LS in 10% of cases. In 40 pieces relating to this study and examined histologically, a 12.5% incidence of LS was found, which agrees*

Tabela 2: História familiar positiva ou negativa e os achados anatomopatológicos.  
 Table 2: Positive or negative family history and anatomopathologic findings.

Alterações anatomopatológicas <i>Anatomopathologic alterations</i>	HISTÓRIA FAMILIAR / FAMILY HISTORY					
	Total		Positiva / Positive		Negativa / Negative	
	N.	%	N.	%	N.	%
Normal	26	65	15	37.5	12	30
Infiltrado Liquenóide / <i>Lichenoid infiltrate</i>	9	22.5	3	7.5	5	12.5
LE / LS	5	12.5	2	5	3	7.5
Total	40	100	20	50	20	50

Fonte: HIJG e IDAP, 2001/2002. / Source: HIJG and IDAP, 2001/2002.

Gráfico 2: Distribuição dos pacientes quanto ao uso ou não-uso prévio de corticosteróide.  
 Graph 2: Distribution of patients regarding whether there was previous corticosteroid use.



Fonte: HIJG 2001/2002 / Source: HIJG 2001/2002.

este estudo e examinadas histologicamente, encontrou-se a incidência de 12,5% de LE, concordando com a literatura pesquisada. Entretanto, a análise da significância estatística desse resultado necessita ser avaliada com maior número de casos, para justificar a verdadeira incidência de LE neste meio. Associado a isso, na prática clínica o LE é pouco diagnosticado por não ter, na maioria dos casos, características próprias da doença, além da fimose. Acrescente-se o fato de sua incidência ser incerta, por não haver rotina na análise anatomopatológica dos prepúcios excisados dos casos de fimose.<sup>20</sup>

Outra alteração anatomopatológica verificada foi o infiltrado liquenóide, encontrado em 18% dos pacientes. Ackerman<sup>27</sup> inclui essa alteração como um dos achados histopatológicos iniciais de LE. Assim, por estar o infiltrado liquenóide possivelmente associado à fisiopatogenia do LE, não se pode descartar a possibilidade de esses casos pertencerem a um processo evolutivo patológico, cujo resultado final é o LE. Tal possibilidade elevaria, consideravelmente, a incidência de fimose por LE.

Em relação ao tratamento da fimose, a literatura aponta 80% de eficácia do uso de corticosteróide tópico na

with the research literature. Nonetheless, the analysis of statistical significance in these results has to be evaluated with a higher number of cases in order to justify the real incidence of LS in this medium. Further to this point, in clinical practice LS has been diagnosed little due especially to the lack of specific characteristics of the disease in most cases, apart from phimosis, that is. We should like to add the fact that its incidence is uncertain, due to the lack of routine in the anatomopathologic analysis of the excised prepuces in the phimosis cases.<sup>20</sup>

Another anatomopathologic alteration that could be verified was lichenoid infiltrate, found in 18% of patients. Ackerman<sup>27</sup> includes this alteration as one of the initial histopathologic findings of LS. Therefore, as the lichenoid infiltrate is possibly associated with LS, one cannot exclude the possibility that these cases belong to an evolutive pathological process whose final result is LS. Such a possibility would considerably increase the incidence of phimosis as caused by LS.

With respect to treating phimosis, the literature points to 80% effectiveness with topical corticosteroid use in phimosis.<sup>6,29</sup> Likewise, some authors have shown that

Tabela 3: Indicações cirúrgicas dentro de cada faixa etária. / Table 3: Surgical indications within each age group.

Pacientes / Patients	Total		Falência do tratamento clínico / Failure of clinical treatment		Estenose do prepúcio / Narrowing of the prepuce		Balanopostite de repetição / Recurrent balanopostitis		ITU de repetição / Recurrent UTI		Doença urinária associada / Associated Urinary Diseases		Religião / Religion	
	N.	%	N.	%	N.	%	N.	%	N.	%	N.	%	N.	%
Pré-escolares / Pre-schoolers	5	12.5	3	7.5	0	0	2	5	0	0	0	0	0	0
Escolares / School-age	16	40	6	15	2	5	4	10	2	5	1	2.5	0	0
Adolescentes / Adolescents	19	47.5	9	22.5	5	12.5	4	10	2	5	0	0	0	0
Total	40	100	18	45	7	17.5	10	25	4	10	1	2.5	0	0

Fonte: HIJG, 2001/2002. / Source: HIJG, 2001/2002.

fimose.<sup>6,29</sup> Da mesma forma, alguns autores têm mostrado que os corticosteróides tópicos têm ação no LE em estágios inicial e intermediário; nos estágios avançados da doença, a circuncisão é o tratamento de escolha.<sup>10,24</sup> O tratamento prévio com corticosteróide tópico foi utilizado por 70% dos pacientes aqui analisados. Os casos de LE representaram 14% dos casos de falência do tratamento. Todavia, tal dado não é preciso, uma vez que alguns pacientes realizaram o tratamento apenas por alguns dias.

A falência do tratamento clínico com corticoterapia foi a principal indicação cirúrgica nesta casuística, com 45% dos casos. Essa diferença da literatura, que mostra uma eficácia de 80%, não pode ser valorizada, pelo fato de os autores não terem acompanhado esse tratamento prévio, impossibilitando-os de saber se foi realizado de forma correta, com o objetivo de obter dados para comparação com os da literatura. As demais indicações cirúrgicas foram: a balanopostite de repetição, com 25% das indicações; o quadro clínico de estenose (grave) do prepúcio, com 17,5% de incidência; a ITU de repetição, 10%; e as doenças urinárias associadas, 2,5%. A doença urinária encontrada foi um caso de litíase do trato urinário baixo.

Não houve complicações decorrentes do tratamento realizado, independentemente do diagnóstico de LE ou não, confirmando a postectomia como tratamento definitivo para essa condição.<sup>31</sup>

## CONCLUSÃO

1. As características histológicas da fimose são variadas, não apresentando padrão único.
2. Configuram-se entre os achados histopatológicos a ausência de alterações, o padrão liquenóide e alterações próprias de LE.
3. Os achados histopatológicos são, na maioria dos casos, inexpressivos, sem alterações significativas.
4. Os padrões liquenóides encontrados em alguns casos, se considerados manifestações iniciais de LE, aumentam significativamente a incidência de LE como causa de fimose.
5. O líquen escleroso, como causa de fimose em crianças, mostrou a incidência de 12,5% na amostra estudada. □

*topical corticosteroids are active on treating LS at the initial and intermediary stages; at more advanced stages of the disease, circumcision is the chosen treatment.<sup>10,24</sup> The aforementioned treatment with topical corticosteroids was utilized with 70% of patients analyzed in this paper. LS cases represent 14% of the cases whose treatment failed. Nonetheless, such data are hardly the most precise given that some patients undergo treatment only for a few days.*

*Failure of clinical treatment with corticotherapy was the main indication for surgery in this casuistry, with 45% of cases. This difference with the literature, which shows 80% effectiveness, cannot be valorized due to the fact that the authors did not follow up this prior treatment. The latter situation thereby makes it impossible to figure out whether the procedure was performed correctly, namely, with the objective of obtaining data in order to comparing them with the literature. The other surgical indications were: recurrent balanoposthitis, with 25% of indications; the clinical condition of (severe) narrowing of the prepuce, with 17.5% incidence; recurrent UTI, 10%; and associated urinary diseases, 2.5%. The urinary disease found in the latter instance was a case of lithiasis of the lower urinary tract.*

*There were no complications resulting from the treatment performed, independently of the diagnosis of LS, which confirms postectomy as the definitive treatment for this condition.<sup>31</sup>*

## CONCLUSION

1. The histologic characteristics of phimosis are varied. They do not show a single pattern.
2. Among the histopathologic findings, the absence of alterations, lichenoid pattern and specific alterations of LS were featured.
3. In most cases, the histopathologic findings are inexpressive, i.e. without showing any significant alterations.
4. If the lichenoid patterns encountered in some cases were considered to be initial manifestations of LS, this would significantly increase LS incidence as a cause of phimosis.
5. Lichen sclerosis as a cause of phimosis in children showed an incidence of 12.5% in the sample studied. □



**REFERÊNCIAS/ REFERENCES**

1. Walsh, C. Phimosis. In: Campbell's Urology. 7th ed. WB Saunders Company; 1998:1584, 3331-3333.
2. Berdeu D, Sauze L, Ha-vinh P, Blum-boisgard C. Cost-effectiveness analysis of treatments for phimosis: a comparison of surgical and medicinal approaches and their economic effect. *BJU Int* 2001;87:239-44.
3. Lannon CM, Bailey AGD, Fleischman AR, Kaplan GW, Shoemaker CT, Swanson JT *et al.* Circumcision policy statement. *Pediatrics* 1999;103:686-693.
4. Bloom DA, Wan J, Key DW. Disorders of the male external genitalia and inguinal canal. In: Kelalis PP, King LR, Belman AB. Eds. *Clinical Pediatric Urology*. 3rd ed. Philadelphia. WB Saunders; 1992. p. 2.825-64.
5. Piró C. Fimosis. In: Garat JM, Gosálbez R. Eds. *Urología pediátrica*. Barcelona. Salvat Ed.; 1987. p. 366-8.
6. Wright JE. The treatment of childhood phimosis with topical steroid. *Aus N Zel J Surg* 1994;64:327-8.
7. Andras K, Agoston C, Laszlo P, Peter N, Miklos M, Laszlo K. The response of balanitis xerotica obliterans to local steroid application compared with placebo in children. *J Urol* 2001;165:219-220.
8. Jorgensen ET, Svensson A. The treatment of phimosis in boys, with a potent topical steroid (clobetasol propionate 0,05%) cream. *Acta Derm Venereol* 1993;73:55-6.
9. Yanagisama N, Baba K, Yamagoe M, Iwamoto T. Conservative treatment of childhood phimosis with topical conjugated equine estrogen ointment. *Int J Urol* 2000;7:1-3.
10. Dahlman-Ghozlan K, Hedblad MA, Krogh GV. Penile lichen sclerosus et atrophicus treated with clobetasol dipropionate 0.05% cream: a retrospective clinical and histopathologic study. *J Am Acad Dermatol* 1999;40:451-457.
11. Pereira MJL. Fimose: há controvérsias. *Pediatrics Dia a Dia* 1999;8-25.
12. Schoen EJ, Wiswell TE, Moses S. New policy on circumcision - cause for concern. *Pediatrics* 2000;105:803-6.
13. Aynaud O, Piron D, Casanova JM. Incidence of prepuce lichen sclerosus in adults: histologic study of circumcision specimens. *J Am Acad Dermatol* 1999;41:923-926.
14. Rickwood AMK, Hemalatha V, Batcup G, Spitz L. Phimosis in boys. *Br J Urol* 1980;52:147-50.
15. Meffert JJ, Davis BM, Grimwood RE. *J Am Acad Dermatol* 1995;32:393-416.
16. Powell JJ, Wojnarowska F. Lichen sclerosus. *Lancet* 1999; 353:1777-1783.
17. Krafchik BR. Lichen sclerosus in children. *Cur Probl Dermatol* 2000;12:165-7.
18. Shelley WB, Shelley ED, Grunewald MA, Anders TJ, Ramnath A. Long-term antibiotic therapy for balanitis xerotica obliterans. *J Am Acad Dermatol* 1999;40:69-72.
19. Chalmers RJG, Burton PA, Bennett RF, Goring CC, Smith PJB. Lichen sclerosus et atrophicus: a common and distinctive cause of phimosis in boys. *Arch Dermatol* 1984;120:1025-1027.
20. Meuli M, Briner J, Hanimann B, Sacher P. Lichen sclerosus et atrophicus causing phimosis in boys: a prospective study with 5-year follow up after complete circumcision. *J Urol* 1994;152:987-989.
21. Nelson WE, Behrman RE, Kliegman RM, Avin AM. Fimose. In: *Nelson Tratado de Pediatria*. 15th ed. Guanabara Koogan; 1997. p.1787.
22. Elder D, Elenitsas R, Jaworsky C, Johnson BJ. Lichen sclerosus et atrophicus. In: *Lever's histopathology of the skin*. 8th ed. Lippincott-Raven; 1997. p. 280-3.
23. Marcondes E. Delimitação dos grupos etários. In: *Pediatria básica*. 8th ed. Sarvier;1994. p. 48.
24. Waugh MA. Sexually transmitted diseases. *Dermatol Clin* 1998;16:184-9.
25. English JC, Laws RA, Keough GC, Wilde JL, Foley JP, Elston DM. Dermatoses of the glans penis and prepuce. *J Am Acad Dermatol* 1997;37:1-24.
26. Kristiansen VB, Sorensen C, Kryger AI, Nielsen JB, Mejdahl S. Sclerotic and atrophic lichen of the genitals in boys. *Ugeskr Laeg* 1989;151:1111.
27. Ackerman AB. Lichen sclerosus et atrophicus. In: *Histologic diagnosis of inflammatory skin diseases*. 2nd ed. Williams & Wilkins; 1997. p. 708-10.
28. Kiss A, Csontai A, Pirot L, Nyirady P, Merksz M, Kiraly L. The response of balanitis xerotica obliterans to local steroid application compared with placebo children. *J Urol* 2001;165:219-20.
29. Webster TM, Leonard MP. Topical steroid therapy for phimosis. *Cam J Urol* 2002;9(2):1492-5.
30. Clemmensen OJ, Krogh J, Michael P. The histologic spectrum from patients with phimosis. *Am J Dermatopatol* 1988;10:104-8.
31. Thomas RHM, Ridley CM, Black MM. Clinical features and therapy of lichen sclerosus et atrophicus affecting males. *Clin Exper Dermatol* 1987;12:126-8.
32. Choe JM. Phimosis, adult circumcision and buried penis. *Emedicine Jour* 2001;2.
33. Shankar KR, Rickwood AMK. The incidence of phimosis in boys. *BJU Intern* 1999;89:101-2.

---

ENDEREÇO PARA CORRESPONDÊNCIA: / MAILING ADDRESS:

**Marice Emanuela El Achkar**  
**R. Prof. Luis Bezerra da Trindade, n. 106 - Apto 101**  
**88015-160 Florianópolis SC**  
**Tel/Fax: (48) 222-9987 / 223-5784**  
**E-mail: marice2000@ig.com.br**