

# Acidentes por Lepidópteros (larvas e adultos de mariposas): estudo dos aspectos epidemiológicos, clínicos e terapêuticos\*

## *Accidents caused by lepidopterans (moth larvae and adult): study on the epidemiological, clinical and therapeutic aspects\**

Alberto Eduardo Cox Cardoso<sup>1</sup>

Vidal Haddad Junior<sup>2</sup>

**Resumo:** Os autores apresentam e discutem aspectos dos acidentes causados por larvas de lepidópteros (mariposas), enfatizando as manifestações dermatológicas e a dor intensa que caracterizam estes agravos. Além disso, são apresentadas larvas de mariposas que causam manifestações extracutâneas, tais como severos distúrbios de coagulação e artropatias anquilosantes, e ainda dermatites provocadas por insetos adultos. Os principais grupos de lepidópteros causadores de acidentes em humanos são demonstrados, e as medidas terapêuticas atualizadas são discutidas. O lepidopterismo e o erucismo são acidentes comuns, e é importante que o dermatologista saiba reconhecer e tratar esse tipo de envenenamento.

Palavras-chave: Animais venenosos; Envenenamento; Lepidópteros; Mariposa; Mordeduras e picadas de insetos

**Abstract:** The authors present and discuss some aspects of injuries caused by larvae of Lepidoptera (moths), emphasizing the skin manifestations and intense pain that characterize these conditions. Moreover, they present moth larvae that cause extracutaneous manifestations, such as severe coagulation disorders and ankylosing arthropathies, and dermatitis related to adult insects. The main groups of Lepidoptera that cause injuries in humans are presented as well as current therapeutic alternatives. Lepidopterism and erucism are common accidents and it is important that dermatologists be aware and able to recognize and treat this kind of poisoning.

Keywords: Venomous animals; Envenomation; Lepidoptera; Moths; Insect bites and stings

### INTRODUÇÃO

Os acidentes causados por lepidópteros (borboletas e mariposas) constituem assunto pouco estudado na literatura brasileira, embora sejam comuns e gerem quadros clínicos diversos. A importância do estudo dos lepidópteros do ponto de vista médico decorre das lesões cutâneas causadas por dois mecanismos: o contato com cerdas irritantes de algumas lagartas e, mais raramente, a ação de cerdas corporais de exemplares adultos.<sup>1-11</sup>

A maioria dos lepidópteros não é prejudicial ao homem. As borboletas e mariposas têm papel funda-

mental na polinização das flores. As lagartas, que são as larvas, podem por sua vez causar danos em lavouras para se alimentar, mas fertilizam o solo com as fezes, e algumas são importantes comercialmente, como o bicho-da-seda (*Bombix mori*).

A ordem Lepidoptera compreende duas subordens: Rhopalocera, que apresenta exemplares adultos que voam durante o dia e são denominados borboletas, e Heterócera, que tem atividade noturna e cujos exemplares são chamados de mariposas. No Brasil existem aproximadamente 50.000 espécies de

Recebido em 25.07.2005.

Aprovado pelo Conselho Editorial e aceito para publicação em 30.10.2005.

\* Trabalho realizado nos serviços de Dermatologia do Hospital Universitário Professor Alberto Antunes, Universidade Federal de Alagoas - (AL), Brasil e do Hospital Universitário da Faculdade de Medicina de Botucatu, Universidade Estadual Paulista - São Paulo (SP), Brasil.

<sup>1</sup> Professor Adjunto IV do Centro de Ciências da Saúde da Universidade Federal de Alagoas (UFAL), Professor Titular da Escola de Ciências Médicas de Alagoas (UNCISAL) - (AL), Brasil.

<sup>2</sup> Professor Assistente Doutor da Faculdade de Medicina de Botucatu - Universidade Estadual Paulista (Unesp) - São Paulo (SP), Brasil.

lepidópteros. Em seu desenvolvimento passam pelas fases de ovo, larva ou lagarta, pupa ou crisálida e adulto (imago), ou seja, apresentam evolução completa ou holometabólica.<sup>2,5,9</sup>

## HISTÓRICO

Desde a Grécia antiga já existem relatos de lesões dermatológicas após contato com lagartas irritantes. No império romano, Plínio, o Velho e Galeno também escreveram sobre a propriedade irritante dos lepidópteros.<sup>1,2</sup> No continente americano, o primeiro relato deve-se ao padre José de Anchieta em suas "Cartas de São Vicente" (1569), em que o jesuíta relata algumas manifestações e costumes dos índios brasileiros de friccionar taturanas no pênis para provocar edema e facilitar o ato sexual.<sup>7</sup>

Marcgrave e Piso, os pais da História Natural no Brasil, registraram casos de acidentes por lagartas no Nordeste, em 1658.<sup>7</sup> Em 1918, na Guiana Francesa, Leger e Mouzels<sup>1,2</sup> descreveram os primeiros casos de dermatite por cerdas de mariposas de gênero *Hylesia* e tiveram seus estudos continuados por Boyé, em 1932.<sup>13</sup> No Brasil, o primeiro surto foi descrito por Gusmão et al. (1960)<sup>14</sup> no atual Estado do Amapá. Martins e Machado, nos anos 40, chamaram a atenção para acidentes provocados pela pararama, lagarta que causa artrite destrutiva na mão dos trabalhadores dos seringais da Amazônia.<sup>1,10,11</sup>

## ASPECTOS CLÍNICOS

### Lepidopterismo

A palavra lepidóptero, do grego *lepis*, *idos* e *ptera*, significa asa escamosa. Os acidentes desencadeados pelo contato com as formas adultas aladas de mariposas são denominados lepidopterismo. Na literatura anglo-saxônica, o termo também é utilizado para os acidentes causados pelo contato com larvas. As dermatoses provocadas pelo contato com os exemplares alados são mais raras, sendo escassa a literatura a respeito.<sup>5,8,10,11</sup>

Em vários países das Américas do Sul e Central foram descritos acidentes provocados pelo contato com as cerdas existentes no abdômen das fêmeas de certas espécies pertencentes ao gênero *Hylesia* da família Hemileucidae.<sup>15-19</sup> Essas mariposas provocam surtos epidêmicos em áreas rurais em meses quentes e chuvosos, quando costumam circular e se debater contra focos de luz. Apenas as fêmeas da mariposa produzem o quadro (Figura 1).

Episódios semelhantes foram descritos na África central, provocados por espécies do gênero *Anaphae*. Existe controvérsia a respeito do fato de as espículas abdominais conterem veneno em seu interior. O simples fato da penetração das cerdas parece ser capaz de provocar reações inflamatórias intensas,



FIGURA 1: Exemplar fêmea de *Hylesia* sp, a mariposa responsável por acidentes em humanos

papulosas e pruriginosas, semelhantes às observadas em acidentes por cerdas de aranhas caranguejeiras (Figura 2). Essas cerdas se destacam com facilidade das mariposas e flutuam em "nuvens" nos ambientes em que elas estão presentes, geralmente acampamentos ou casas de veraneio, podendo até depositar-se em roupas e provocar acidentes.<sup>10,11,18,19</sup>

## ERUCISMO

Trata-se de acidente mais grave, mais comum e está associado principalmente a três famílias de mariposas: Megalopygidae, Saturnidae e Arctiidae (eruca = larva). Os gêneros mais importantes da família Megalopygidae são *Podalia* e *Megalopyge* (Figura 3). A família Saturnidae engloba lagartas portadoras de cerdas menos abundantes do que as da família

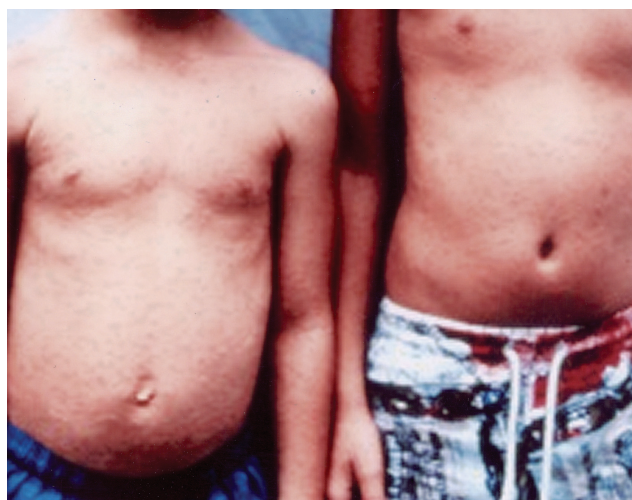

FIGURA 2: Dois pacientes com erupção pápulo-eritemato-pruriginosa após pernoitarem em ambiente rural onde existiam mariposas do gênero *Hylesia*.



Megalopygidae, cujo aspecto lembra pequenos pinheiros, fator característico e decisivo para a identificação da família. Os gêneros importantes são: *Automeris* (Figura 4), *Dirphbia* e *Lonomia*.

De acordo com um levantamento realizado no Hospital Vital Brasil (Instituto Butantã), em São Paulo, no período compreendido entre 1975 e 1979, ocorreram 568 casos de acidentes por contato com lagartas, e esse tipo de acidente, embora subnotificado, é sem dúvida o acidente por animal peçonhento mais comum no país. Em 52 acidentes foi possível identificar o agente causador: família Megalopygidae: 14; *Megalopyge* sp: 11, *Megalopyge albicollis*: nove; *Megalopyge lanata*: oito, *Podalia* sp: três; *Automeris* sp (família Saturniidae): dois; *Automeris aurantica*: um; *Automeris illustres*: um; *Dirphbia multicolor*: dois; família Papilionidae: um.<sup>11</sup> Os acidentes são mais comuns em crianças.<sup>11</sup>

As cerdas que existem nas lagartas funcionam como um mecanismo biológico de defesa contra predadores naturais; com os seres humanos os contatos são acidentais ou por motivos profissionais. O formato dos pêlos ou cerdas permite o reconhecimento das duas principais famílias de mariposas envolvidas com acidentes: a família Megalopygidae apresenta cerdas finas e abundantes em todo o corpo enquanto a família Saturniidae apresenta menos cerdas, que têm o formato de pequenos pinheiros (Figuras 3, 4 e 5).

As propriedades urticantes ocorrem pela presença de pêlos ocos em cujo interior se encontra líquido urticante secretado por células situadas na base do mesmo, denominadas células tricógenas. Quando a cerda penetra a pele e se quebra, o líquido exerce sua ação irritante.<sup>1,2,10,11</sup>




FIGURA 3: Acima: Lagarta de mariposa do gênero *Megalopyge* (família Megalopygidae). Abaixo: acidente precoce. Notar o eritema e edema discreto, incompatíveis com a dor intensa que a vítima sentia

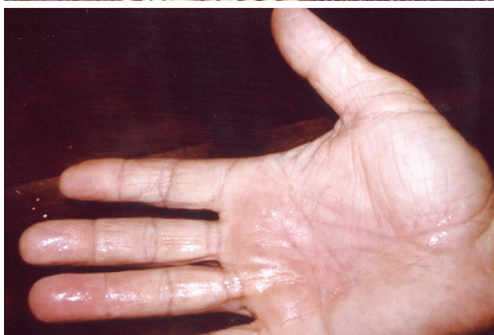

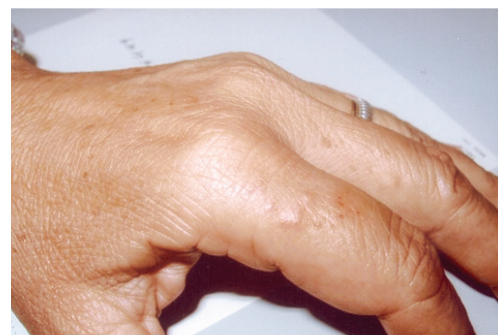FIGURA 4: Lagarta de mariposa do gênero *Automeris* (família Saturniidae). Notar as espículas corpóreas em forma de pequenos pinheiros

Em geral, as toxinas de todas as espécies são constituídas de proteínas termolábeis. Algumas espécies possuem enzimas proteolíticas, e outras ativam o plasminogênio e têm atividade semelhante à da tripsina e quimiotripsina.<sup>11</sup> Valle et al.<sup>20</sup> demonstraram a presença de histamina na secreção de alguns gêneros: *Dirphbia* e, em quantidades mínimas, *Megalopyge*. Recentes trabalhos com várias espécies de *Euproctis* dos Estados Unidos, Europa e Ásia demonstraram uma serina estearase semelhante à caliceína nas cerdas. Esses compostos ativariam a seqüência das ciniinas.<sup>3</sup> Por esses achados verifica-se que não há uma toxina única.

Os acidentes se manifestam por dor intensa imediata, eritema, edema, vesículas, bolhas, erosões,




FIGURA 5: Detalhe das espículas de formato arbóreo de uma lagarta da família Saturniidae. Abaixo: Acidente na mão de uma paciente que apresentou pápulas eritematosas e necrose cutânea superficial discreta





petéquias, necrose superficial cutânea, ulcerações e linfangite (Figuras 3, 5 e 6). O comprometimento ocular pode levar a conjuntivites, ceratites e iridoclitites.<sup>1,2,10,11</sup> A presença de sensibilização pode causar rinite e asma. Em raras ocasiões os contatos podem resultar em problemas mais sérios, como arritmias, dor torácica, dispnéia, distúrbios hemorrágicos, neuropatias periféricas, choque, paralisia de membros e convulsões.<sup>10,11</sup> Os principais sinais e sintomas em 90% dos envenenamentos são dor intensa e edema e eritema locais, que não são proporcionais à dor observada.

Os aspectos histopatológicos da dermatite induzida ou natural consistem em espongiose, degeneração hidrópica, edema da derme superior e infiltrado linfoplasmocitário<sup>3,21</sup> (Figura 7).

### SÍNDROMES HEMORRÁGICAS POR CONTATO COM LAGARTAS

Registra-se no Brasil ocorrência de acidentes hemorrágicos graves pelo contato com lagartas do gênero *Lonomia* que parasitam seringueiras (*Hevea brasiliensis*). As espécies peçonhentas são a *Lonomia achelous*, que parasita os seringais do Amapá e da Ilha de Marajó, e a *Lonomia obliqua* encontrada parasitando árvores frutíferas como o pessegueiro, o abacateiro e a ameixeira nos estados do Rio Grande do Sul, Santa Catarina e Paraná,<sup>10,11</sup> mas presente em toda a Região Sudeste (Figura 8). Os trabalhadores rurais são as principais vítimas desse agravo. Nos estados citados, a lagarta é responsável por acidentes seriados, mas em qualquer estado das regiões Sudeste e Sul é possível acontecerem acidentes isolados.

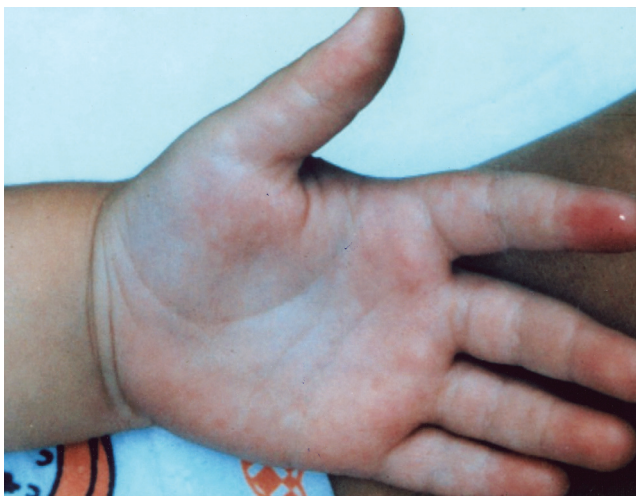

FIGURA 6: Acidente precoce na mão de uma criança que manipulou a lagarta da imagem anterior. O eritema é nítido, mas há pouco edema, e o quadro era extremamente doloroso

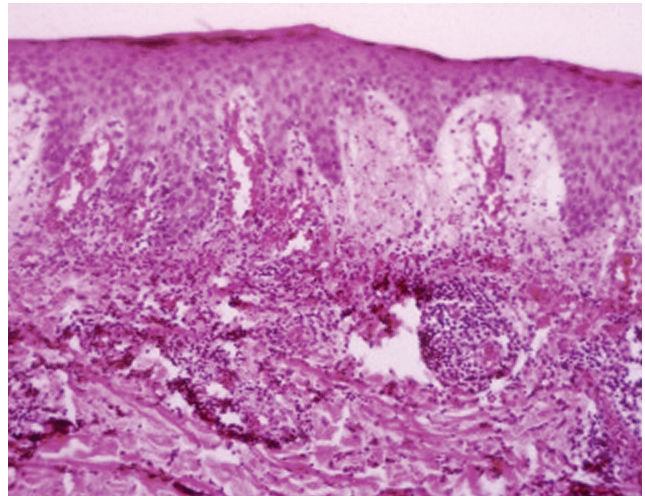


FIGURA 7: Exame histopatológico de área cutânea após contato com lagarta. Existe intenso edema na derme, de aspecto urticariforme e infiltrado mononuclear local

O gênero *Lonomia* foi identificado como responsável por acidentes hemorrágicos na década de 1960, na Venezuela. A partir de 1989, no entanto, os acidentes por *Lonomia obliqua* assumiram proporções epidêmicas no oeste de Santa Catarina, norte do Rio Grande do Sul, principalmente nas regiões próximas às cidades de Chapecó e Passo Fundo, respectivamente. Tem ocorrido aumento do número de casos, até nos estados do Paraná e de São Paulo.<sup>22-26</sup>

As áreas de ocorrência da lagarta possuem clima temperado com temperatura média anual de 17,5°C. Provavelmente o desmatamento e alterações ecológicas têm contribuído para o aumento do número de acidentes.

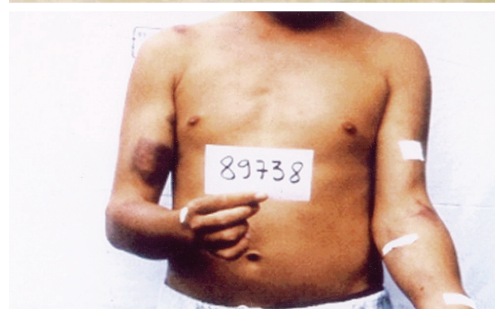

FIGURA 8: Lagarta do gênero *Lonomia* (*Lonomia obliqua*), responsável por quadros hemorrágicos graves em seres humanos. Abaixo: paciente com equimoses importantes após contato com colônia de lagartas

Ainda não se esclareceu totalmente a fisiopatologia do envenenamento por *Lomomia*. Dependendo da composição química da toxina, que parece variar em função da idade das larvas, pode ocorrer fibrinólise primária ou secundária, e a gravidade do quadro varia em função da intensidade do contato. Podem ocorrer desde equimoses até hemorragias intensas, choque e insuficiência renal aguda (Figura 8). O óbito pode ocorrer por sangramento intracerebral. Nesses pacientes, a hemostasia encontra-se alterada. O veneno da *Lonomia achelous* causa intensa ação fibrinolítica e quadro semelhante ao da coagulação intravascular disseminada, que provocaria níveis muito baixos de fibrinogênio, plasminogênio e outros fatores de coagulação. Nos estudos *in vitro* com a peçonha da *L. obliqua*, verifica-se ação procoagulante, dose-dependente e potencializada pelo cálcio, que iniciaria a formação de trombina por ativação de fatores da coagulação. Há também ativação do sistema complemento, e, além da ação dessas substâncias, a participação de mediadores inflamatórios justificaria as alterações que ocorrem no envenenamento humano.<sup>22-26</sup>

Em 29 casos observados no Norte do Brasil, no período de 1978 a 1982, a letalidade chegou a mais de 38%, e nos 60 casos estudados no Sul, entre 1989 e 1991, quatro foram fatais.

### PARARAMOSE

Pararama é o nome vulgar de uma lagarta urticante encontrada nos seringais artificiais do Pará, estágio larvar da mariposa *Premolis semirufa*. O contato acidental com as pequenas cerdas das lagartas ou com as dos casulos provoca reação inflamatória crônica nas articulações interfalangeanas que conduzem a uma anquilose.<sup>27-30</sup> O quadro mórbido afeta principalmente seringueiros, catalogando-se como doença profissional.

Segundo Dias,<sup>27-30</sup> em Belterra, 72,7% dos acidentes observados foram na mão direita, 51,7% atingiram o dedo médio, e 62% localizaram-se na terceira articulação. Nas observações de Rodrigues, 73,60% afetaram a mão direita com 43,31% localizados no dedo médio. A explicação para esse quadro está no fato de que os seringueiros, ao recolherem o látex coagulado nas cuias, passam os dedos para facilitar a colheita e entram em contato com as cerdas deixadas pelas lagartas.<sup>9</sup> O contato com as larvas da pararama também desendadeia eritema, edema e prurido no local atingido, com remissão dos sintomas em horas ou dias.<sup>29</sup>

No estudo histopatológico de uma biópsia de tecido periarticular e sinovial de lesão crônica, observam-se densa fibrose e hialinização.<sup>29</sup> Dias e Azevedo<sup>29</sup> estudaram a lagarta e nela observaram cerdas de vários tamanhos, que classificaram como grandes, médias e pequenas. Realizando experiências com camundongos, esses autores verificaram que nas lesões biopsiadas após 24 e 48 horas havia edema com infiltração leucocitária aguda e a presença das cerdas. Nas lesões tardias, porém, havia infiltração histiocitária, células gigantes e granulomas envolvendo as cerdas com fibrose variável. Foram detectadas lesões dérmicas, periarticulares e sinoviais.

### TRATAMENTO

O tratamento para os quadros de lepidopterismo e erucismo é sintomático, existindo orientação terapêutica variável na literatura médica. Os acidentes por *Hylesia* podem causar quadro eritematopuloso muito pruriginoso e devem ser controlados com anti-histamínicos por via oral e corticosteróides tópicos. Em casos extremos, pode ser necessário utilizar corticosteróides sistêmicos para controle do quadro.<sup>11</sup> Nos acidentes provocados por lagartas, segundo Rosen,<sup>3</sup> o uso de anti-histamínicos é desapontador, sendo que este sugere o uso de acetona de triancinolona por via intramuscular e corticosteróides tópicos de alta potência. Cardoso<sup>4,5</sup> recomenda bloqueio troncular com anestésico local (4ml de lidocaína para adultos), corticosteróides tópicos e compressas com água fria. Na pararamose é primordial o uso de corticosteróides por via sistêmica. É provável que o uso intra-articular de corticosteróides seja benéfico. Nos acidentes hemorrágicos, o tratamento deverá ser feito com soro antilonômico desenvolvido e produzido pelo Instituto Butantã. Haddad Jr<sup>11</sup> tem utilizado dipirona intramuscular para controle da dor e aplicação tópica da associação de lidocaína 2,5mg com prilocaína 2,5mg. O efeito começa em 30 minutos e permanece por algumas horas.<sup>10,11</sup> Caso a dor retorne, até três novas aplicações podem ser feitas até o controle do quadro. □

### AGRADECIMENTOS

Ao Doutor João Luiz Costa Cardoso, pelos dados enviados e cessão de imagens.

## REFERÊNCIAS

1. Fonseca F. Acidentes por lagartas. In: Animais peçonhentos. São Paulo: Instituto Butantã; 1950. p. 284-96.
2. Alexander J O. Arthropods and Human Skin. Berlin: Springer Verlag-Heidelberg; 1984. p. 177-97.
3. Rosen T. Caterpillar Dermatitis. *Dermatol Clin.* 1990; 8: 245-52.
4. Cardoso JLC. Erucismo. In: Schvartsman S. Plantas venenosas e Animais Peçonhentos. São Paulo: Editora Sarvier; 1990. p. 237-8.
5. Cardoso JLC. Lepidopterismo. In: Schvartsman S. Plantas venenosas e animais peçonhentos. São Paulo: Sarvier; 1990. p. 236.
6. Moraes RHP. Lepidópteros de importância médica. In: Schvartsman S. Plantas venenosas e animais peçonhentos. São Paulo: Sarvier; 1990. p. 233-6.
7. Rotberg A. Taturanas e mariposas. Folha de São Paulo. [Acesso em: 27 jan 1990].
8. Rotberg A. Erucismo e lepidopterismo. [resumo] In: Anais. 13º Curso de Dermatopatologia Tropical. - Recife; 1991.
9. Carrera M. Insetos de interesse médico e veterinário. Curitiba: Editora da Universidade do Paraná; 1991. p. 228.
10. Brasil. Ministério da Saúde. Manual de Diagnóstico e Tratamento de Acidentes por animais peçonhentos. Brasília: Ministério da Saúde, Fundação Nacional da Saúde; 1997. p. 75-85.
11. Haddad Jr V, Cardoso JLC. Erucismo e Lepidopterismo. In: Cardoso JLC, Wen FH, França FOS, Malaque CMS, Haddad Jr V. Animais peçonhentos no Brasil: biologia, clínica e terapêutica dos acidentes. São Paulo: Sarvier; 2003. p 220-3.
12. Leger M, Mouzels P. Dermatose pruriginosee déterminée par des papillons Sartunides du genre *Hylesia*. *Bull Soc Pathol Exot Filiales.* 1918; 11: 104-7.
13. Boyé R. La Papillonite Guyanese. *Bull Soc Pathol Exot Filiales.* 1932; 25: 1099-107.
14. Gusmão HH, Foratini OP, Rotberg A. Dermatite provocada por lepidóptero do gênero *Hylesia*. *Rev Inst Med Trop São Paulo.* 1961; 3: 114-20.
15. Jorg ME. Nota prévia sobre el principio ativo urticante de *Hylesia Nigricans* (Lepidoptera, Hemileueidae) y las dermatitis provocadas por el mismo. *Reun Soc Argent Patol.* 1933; 8: 482-95.
16. Tisseuil J. Contribution à l'étude de la papillonite guyanaise. *Bull Soc Pathol Exot Filiales.* 1935; 28: 719-721.
17. Jorg ME. Dermatoses Lepidopterianas (segunda nota). *Rev Soc Argent Patol Reg.* 1939; 9: 1617-35.
18. Cardoso JLC, Borges Filho TS, Carneiro ECG, Moraes HP. Surto de dermatite por *Hylesia paulex* no litoral do Estado de São Paulo, Bertioga, verão 1990. *Mem Inst Butantan.* 1990; 52 (supl): 82.
19. Glasser CM, Cardoso JLC, Carréri-Bruno GC, Domingos MF, Moraes RHP, Ciaravolo RMC. Surtos epidêmicos de dermatite causada por mariposas do gênero *Hylesia* (Lepidoptera: Hemilucinae) no Estado de São Paulo, Brasil. *Rev Saúde Pública.* 1993; 27: 217-20.
20. Valle JR, Picarelli ZP, Prado JL. Histamine Content and pharmacological properties of crude extrats from setae of urticating caterpillar. *Arch Int Pharmacody Terer.* 1954; 98: 324-44.
21. Goldman L, Sawyer F, Levine A, Goldman J, Goldman S, Spinanger J. Investigative studies of skin irritations from caterpillars. *J Invest Dermatol.* 1980; 5: 261-6.
22. Fraiha H, Costa D, Leão RNQ, Ballarini A. Acidentes hemorrágicos por larvas de *Lonomia*. In: Schvartsman S. Plantas venenosas e animais peçonhentos. São Paulo: Sarvier; 1990. p. 241-4.
23. Arocha-Pinãngo CL, Layrisse M. Fibrinolysis produced by contact with a caterpillar. *Lancet.* 1969;1:810-2.
24. Donato JL, Moreno RA, Hyslop S, Duarte A, Antunes E, Le Bonniec BF, et al. *Lonomia obliqua* caterpillar spicules trigger human blood coagulation via activation of factor X and phrotrombin. *Thromb Haemost.* 1998; 79: 539-42.
25. Rocha-Campos ACM. Caracterização biológica e imunológica do extrato de cerdas de *Lonomia obliqua* e produção do soro policlonal específico para uso humano. [tese]. São Paulo: Universidade de São Paulo; 1999.
26. Zanin M. Avaliação dos parâmetros de coagulação e fibrinólise no plasma de pacientes acidentados por contato com lagartas da espécie *Lonomia obliqua*. [tese]. São Paulo: Universidade Federal de São Paulo; 2002.
27. Dias LB. Pararama. In: Instituto Evandro Chagas: 50 anos de contribuição às ciências Biológicas e à Medicina Tropical. Belém: Globo; 1986. p. 799-809.
28. Dias LB. Acidentes por Pararama: Paramose. In: Schvartsman S. Plantas venenosas e animais peçonhentos. São Paulo: Sarvier; 1990. p. 238-41.
29. Dias LB, Azevedo MC. Pararama. In: Veronesi R e cols. Doenças infecciosas e parasitárias. Rio de Janeiro: Guanabara Koogan; 1991. p. 988-9.
30. Dias LB, Azevedo MC. Pararama, a disease caused by moth larvae: experimental findings. *Pathol Bull.* 1973; 7:9-14.

## ENDEREÇO PARA CORRESPONDÊNCIA:

Alberto Eduardo Cox Cardoso

Rua Moreira e Silva, 469

57021-500 Maceió AL

Telefone: (82) 3223-4802

Fax: (82) 3325-4524

E-mail: albertoecardoso@hotmail.com

baddadjr@fmb.unesp.br



## Questões e resultados das questões

1. As lagartas de mariposas estão envolvidas com acidentes em humanos. Por que nome esses acidentes são conhecidos?
  - a) lepidopterismo
  - b) pederismo
  - c) erucismo
  - d) foneutrismo
2. Os acidentes causados por *Hylesia* se manifestam por:
  - a) necroses cutâneas severas
  - b) edema e eritema intensos em forma de placas urticariformes
  - c) quadro bolhoso generalizado
  - d) pápulas pruriginosas em áreas expostas
3. As cerdas peçonhentas das lagartas da família Saturniidae são:
  - a) finas e em pequeno número
  - b) arboriformes e abundantes
  - c) arboriformes e em pequeno número
  - d) finas e abundantes
4. As células produtoras de peçonha das lagartas são denominadas:
  - a) tricógenas
  - b) secretoras
  - c) excretoras
  - d) tricófitas
5. O principal sintoma acompanhante do erucismo é:
  - a) prurido intenso
  - b) mialgia generalizada
  - c) dor intensa local
  - d) cefaléia severa
6. O exame dermatológico de um paciente acidentado por lagarta mostra:
  - a) eritema e edema intensos e de grande extensão
  - b) necrose cutânea profunda
  - c) bolhas de distribuição zosteriforme
  - d) sinais inflamatórios discretos, não compatíveis com o quadro alérgico
7. O exame histopatológico de um acidente recente causado por lagarta se assemelha a:
  - a) urticária
  - b) pênfigo foliáceo
  - c) lúpus eritematoso discóide
  - d) eritema multiforme
8. O contato com lagartas geralmente se manifesta por dor intensa. Se um paciente relatar esse fato ocorrido há cerca de um dia e estiver apresentando equimoses disseminadas, sua suspeita será de:
  - a) acidente por *Hylesia*
  - b) acidente por *Lonomia*
  - c) acidente botrópico e contato com lagarta simultâneos
  - d) pararamose
9. Em que estado brasileiro não ocorrem síndromes hemorrágicas associados a acidentes por *Lonomia*?
  - a) São Paulo
  - b) Minas Gerais
  - c) Santa Catarina
  - d) os acidentes podem ocorrer em todos os estados do Sudeste e Sul
10. Qual dos acidentes abaixo não tem relação com enfermidades profissionais?
  - a) síndrome hemorrágica por *Lonomia*
  - b) pararamose
  - c) dermatite papulosa por *Hylesia*
  - d) nda
11. A principal causa de óbito nos envenenamentos por *Lonomia* é:
  - a) insuficiência renal
  - b) edema agudo pulmonar
  - c) arritmia cardíaca grave
  - d) sangramento intracerebral
12. A lagarta responsável pela pararamose é:
  - a) *Podalia* sp
  - b) *Lonomia obliqua*
  - c) *Automeris* sp
  - d) *Premolis semirufa*
13. Em que região anatômica a pararamose ocorre com mais frequência?
  - a) mãos
  - b) pés
  - c) face
  - d) tórax anterior
14. As alterações histopatológicas na derme e articulações causadas pelas cerdas da pararama são:
  - a) espongiose e necrose fibrinóide
  - b) granulomas e fibrose
  - c) necrose de queratinócitos
  - d) acantólise
15. Os acidentes por lagartas das famílias Saturniidae e Megalopygidae (com exceção da *Lonomia*) são mais comuns em:
  - a) trabalhadores rurais

- b) trabalhadores urbanos
- c) crianças
- d) paramédicos

16. A dor é o principal sintoma do erucismo. A conduta para controlá-la é:

- a) uso imediato de soro antiveneno
- b) uso de anti-histamínicos por via oral
- c) anestesia geral
- d) anestesia local troncular

17. Os anti-histamínicos são úteis no tratamento do acidente por:

- a) *Lonomia*
- b) *Hylesia*
- c) Pararama
- d) *Megalopyge*

18. Os corticosteróides por via sistêmica são indicação absoluta em:

- a) síndromes hemorrágicas por *Lonomia*
- b) quadros papulosos e pruriginosos causados por *Hylesia*
- c) artropatias e dermatites por cerdas de pararama
- d) dor intensa causada por Saturnidae

19. O soro antiveneno só é produzido para tratamento dos acidentes causados por:

- a) pararama
- b) lagartas da família Megalopygidae
- c) *Lonomia*
- d) *Hylesia sp*

20. O bloqueio troncular geralmente controla a dor dos acidentes por lagartas. Se a dor retornar, a conduta é:

- a) repetir o bloqueio troncular até três vezes
- b) infiltração de corticosteróides
- c) imersão da extremidade comprometida em água quente por 30 minutos
- d) uso de banhos de vinagre a cada quatro horas, para inativação do veneno.

#### GABARITO

Processos linfoproliferativos da pele. Parte 1:  
Linfomas cutâneos de células B  
2005;80(5):461-71.

- |       |       |
|-------|-------|
| 1. C  | 11. A |
| 2. C  | 12. A |
| 3. D  | 13. D |
| 4. A  | 14. B |
| 5. D  | 15. C |
| 6. B  | 16. B |
| 7. A  | 17. A |
| 8. C  | 18. B |
| 9. D  | 19. D |
| 10. C | 20. B |