

# Expressão das citoceratinas em dermatoses infecto-parasitárias associadas à hiperplasia epidérmica\*

## *Expression of the cytokeratins in infectious and parasitic skin diseases associated with epidermal hyperplasia\**

Maria Christina Marques Nogueira-Castañon<sup>1</sup>Tullia Cuzzi Maya<sup>2</sup>René Garrido Neves<sup>3</sup>

**Resumo:** FUNDAMENTOS: As citoceratinas (C) são as proteínas estruturais mais importantes das células epiteliais e exibem a maior heterogeneidade dentre todas as proteínas dos filamentos intermediários. Seu estudo através de imunomarcacão possibilita a análise estrutural do citoesqueleto em vários afecções neoplásicas e inflamatórias.

OBJETIVOS: Verificar o padrão imuno-histoquímico da expressão das citoceratinas na epiderme de doenças infecto-parasitárias associadas à hiperplasia escamosa.

MÉTODOS: Cortes histológicos obtidos de tecidos pré-fixados e incluídos em parafina à partir de lesões de cromomicose, paracoccidioidomicose, leishmaniose e condiloma acuminado foram marcados com os anticorpos DEK10, LL025, LL002 e AE1 pela técnica de imunoperoxidase (avidina-biotina).

RESULTADOS: A análise de áreas com intensidade variável de hiperplasia epidérmica presentes nos fragmentos mostrou exclusivamente e/ou predominantemente nas quatro doenças: ausência de expressão da C10 nas áreas de hiperplasia intensa e retardo da expressão nas áreas de hiperplasia moderada e/ou ausente; padrão suprabasal de marcação para a C16 independentemente do grau de hiperplasia como também, liberação de epitopos suprabasais para os marcadores LL002 (C14) e AE1 (C10,14,16,19).

CONCLUSÕES: As modificações indicam que, independentemente da natureza do agente etiológico e do grau de hiperplasia presente, ocorrem alterações na diferenciação e proliferação do ceratinócito.

Descritores: epiderme; hiperplasia; queratina.

**Abstract:** BACKGROUND: Cytokeratins (K) are the major structural proteins of epithelial cells and they display the greatest heterogeneity of all intermediate filament proteins. The study of many isolated cytokeratins by immunomarcation enables the structural verification of the cytoskeleton in many neoplastic and inflammatory diseases.

OBJECTIVE: To verify the immunohistochemical pattern of cytokeratin expression in infectious and parasitic diseases associated with squamous hyperplasia.

METHODS: Histological sections obtained from formalin-fixed and paraffin-embedded tissue from chromomycosis, paracoccidioidomycosis, leishmaniasis and condylomata acuminata lesions were marked with the DEK10, LL025, LL002 and AE1 antibodies by the immunoperoxidase technique (avidin-biotin).

RESULTS: Different degrees of epidermal hyperplasia were observed predominantly or exclusively in the following four diseases: absence of immunoreactivity to DE-K10 in areas of intense epidermal hyperplasia and delayed K10 immunohistochemical staining in areas of moderate to discreet/absent hyperplasia; superbasal expression pattern for K16, regardless of the degree of hyperplasia as well as superbasal epitops discharging for LL002 (C14) and AE1 (C10, 14, 16, 19).

CONCLUSIONS: The modifications indicate that regardless of the nature of the etiologic agent and degree of hyperplasia, changes in keratinocyte differentiation and proliferation may occur.

Key-words: epidermis; hyperplasia; keratin.

Recebido em 07.07.2004. / Received on July 07, 2004.

Aprovado pelo Conselho Consultivo e aceito para publicação em 27.08.2004. / Approved by the Consultive Council and accepted for publication on August 27, 2004.

\* Trabalho realizado no Curso de Pós-Graduação em Dermatologia, HUCCF/Universidade Federal do Rio de Janeiro, RJ. / Study carried out at the Post-Graduate Department in Dermatology, HUCCF/Federal University of Rio de Janeiro, RJ.

<sup>1</sup> Professora Adjunta - Departamento de Morfologia, UFJF, MG. / Adjunct Professor - Department of Morphology, UFJF, MG).

<sup>2</sup> Professora Adjunta, Departamento de Patologia, UFRJ, RJ / Adjunct Professor, Department of Pathology, UFRJ, RJ.

<sup>3</sup> Professor Titular, UFRJ, RJ / Titular Professor, UFRJ, RJ.

## INTRODUÇÃO

As citoceratinas (C) são proteínas presentes em todas as células epiteliais. Sua associação conduz à formação de um arcabouço de filamentos intermediários que constitui o principal componente do citoesqueleto epitelial.<sup>1</sup> Classificadas como tipo I (ácida) ou tipo II (neutro-básica), são geralmente co-expressas em pares, em que os filamentos de queratina são heteropolímeros de quantidades equimolares de uma proteína ácida (tipo I) e uma básica (tipo II).<sup>2,3</sup>

A produção pertinente de anticorpos monoclonais anticitoceratinas vem crescendo, e sua caracterização bioquímica e o estudo de padrões de revelação imuno-histoquímica em tecidos humanos normais sugerem que elas representem uma significativa contribuição para aplicação em patologia diagnóstica e no campo da investigação.<sup>4,7</sup>

Na epiderme humana normal os ceratinócitos seguem um padrão de maturação durante sua migração da camada basal até a camada córnea, o qual é acompanhado por mudanças na síntese das citoceratinas. Assim, encontramos as citoqueratinas 5 e 14 no compartimento basal e as citoqueratinas 1 e 10 no compartimento suprabasal, constituindo um padrão característico do epitélio escamoso ceratinizante.<sup>8,9,10</sup>

Em muitas doenças cutâneas o padrão de expressão da citoceratinas na epiderme está alterado. Naquelas caracterizadas por hiperproliferação epidérmica, como, por exemplo, a psoríase, alguns tumores epidérmicos, assim como úlceras cutâneas em fase de cicatrização, o padrão de diferenciação do ceratinócito está interrompido e/ou substituído por um padrão modificado alternativo.<sup>11</sup> As alterações incluem o aparecimento precoce de certos marcadores de diferenciação terminal, retardo na síntese de outros e a expressão de citoceratinas que não são encontradas na epiderme sadia, como, por exemplo, a C6 e C16.<sup>12-15</sup>

No presente estudo, a expressão de citoceratinas individuais foi investigada na epiderme de dermatoses infecto-parasitárias que freqüentemente se associam a alterações morfológicas epiteliais hiperplásiantes (como a leishmaniose tegumentar americana, a paracoccidioidomicose, a cromomicose e o condiloma acuminado), com o objetivo de buscar subsídios para o melhor entendimento da diferenciação e maturação epidérmica nessas doenças.

## MATERIAL E MÉTODOS

Realizou-se um estudo retrospectivo de fragmentos de lesões cutâneas de leishmaniose, paracoccidioidomicose, cromomicose e condiloma acuminado (10 casos de cada doença) prefixados em formol a 10%, embebidos e emblocados em parafina. Cortes histológicos de quatro micra de espessura foram colocados em lâminas filmadas com 3-aminopropyltriethoxy-silano (segundo orientações do fabricante, Sigma A-3648), desparafinizados em xilol, re-hidratados em soluções de álcool, e água. A inibição da peroxidase endógena foi feita com banhos sucessivos de solução de peróxido de hidrogênio. Inicialmente o material foi incubado

## INTRODUCTION

*Cytokeratins (K) are proteins present in all epithelial cells. Their association leads to the formation of an arc of intermediary filaments making up the main component of the epithelial cytoskeleton.<sup>1</sup> Classified as either type I (acid) or type II (neutro-basic), they are often co-expressed in pairs, in which the keratin filaments are heteropolymers with equimolar quantities of an acid (type I) and base (type II) protein.<sup>2,3</sup>*

*The pertinent production of monoclonal anticytokeratin antibodies has grown. Their biochemical characterization and the study of immunohistochemical revelation patterns in normal human tissues suggest they represent a significant contribution in their application to diagnostic pathology and the overall investigation field.<sup>4,7</sup>*

*In the normal human epidermis, keratinocytes follow a maturation pattern during their migration from the basal to the corneal layer. This is accompanied with changes to the synthesis of cytokeratins. Accordingly, the authors of the present study found cytokeratins 5 and 14 in the basal compartment and cytokeratins 1 and 10 in the superbasal compartment. This distribution constitutes a characteristic pattern of keratinizing squamous epithelium.<sup>8,9,10</sup>*

*In several cutaneous diseases, the cytokeratin expression pattern in the epidermis is altered. In those characterized by epidermal hyperproliferation, as for example psoriasis, a few epidermal tumors as well as cutaneous ulcers in the healing phase, the keratinocyte differentiation pattern is interrupted and/or substituted by an alternate modified pattern.<sup>11</sup> Alterations include the premature appearance of certain terminal differentiation markers, delays in the synthesis of others and the expression of cytokeratins that are not found in the healthy epidermis, like for example K6 and K16.<sup>12-15</sup>*

*In the present study, the expression of individual cytokeratins was investigated in the epidermis of infectious and parasitic dermatoses that are often associated with hyperplastic epithelial morphological alterations (like American tegumentary leishmaniasis, paracoccidioidomycosis, cromomycosis, and condylomata acuminata). The objective is to seek subsidies in order to better understand epidermal differentiation and maturation in these diseases.*

## MATERIAL AND METHODS

*The present paper is a retrospective study of formalin-fixed (10%) and paraffin-embedded cutaneous lesion fragments of leishmaniasis, paracoccidioidomycosis, cromomycosis and condylomata acuminata (10 cases of each disease). Four-micra thick histological sections were placed in laminated slides with 3-aminopropyltriethoxysilane (according to the manufacturer's, Sigma A-3648's, guidelines). They were deparaffinized in xilol, re-hydrated in alcohol solutions and in water. The inhibition of endogenous peroxidase was made in successive baths of hydrogen peroxide solutions. At first, the material was incubated with*

do com soro normal de cavalo para os anticorpos monoclonais AE1, LL002 e DEK-10, e albumina bovina para o anticorpo monoclonal LL025, com o objetivo de diminuir, por bloqueio, as ligações inespecíficas, evitando, assim, a presença de coloração de fundo durante a revelação. Os anticorpos primários utilizados, todos monoclonais, suas especificidades, diluições, tempo e temperatura de incubação, necessidade ou não de pré-tratamento, fontes comerciais e referências bibliográficas, são apresentados no quadro 1.

Para os anticorpos AE1, LL002 e LL025, procedeu-se à recuperação antigênica mediante incubação em solução de tampão citrato (Merk 244 e 6586) e aquecimento em forno de microondas (Shap RH-4A33 operando na frequência de 2,45GHZ, no nível máximo de energia, aproximadamente 750W) por dois ciclos de cinco minutos para os marcadores AE1 e LL002 e seis minutos para o marcador LL025. A seguir o material foi incubado com anticorpo biotinilado (Vectastain ABC kit-mouse IGg-1), uma gota de solução/estoque em 10ml de Dako TBS, durante 30 minutos, a 37°C em câmara úmida, e com complexo avidina-biotina conjugado à peroxidase (Vectastain ABC kit) por 30 minutos, em câmara úmida. O produto da reação foi revelado com DAB (diamino-benzidina), e os cortes foram contracolorados com hematoxilina de Harris, desidratados e montados em meio sintético. A diluição dos anticorpos primário e secundário foi feita em tampão Tris-HCl 0,05M pH 7,6 em BSA (albumina sérica bovina, Sigma Immunochemical A2153) a 5% com azida sódica 0,015M. Como controles positivos para os anticorpos DEK10, AE1, LL002, foram utilizados cortes histológicos de pele normal da região axilar. Para o anticorpo monoclonal LL025, foram utilizados cortes histológicos de carcinoma basocelular, como recomendado pelo fabricante comercial, e introduziram-se outras doenças cutâneas sabidamente relacionadas com hiperproliferação celular,

normal horse serum for monoclonal antibodies AE1, LL002 and DEK-10, and bovine albumin for monoclonal antibody LL025. The aim was to reduce the non-specific links by blockage, thereby avoiding the presence of background coloring during photographic development. The primary antibodies used, which were all monoclonal, their specificities, dilutions, incubation time and temperature, whether requiring pre-treatment or not, their commercial sources and bibliographic references, are all presented in chart 1.

For antibodies AE1, LL002 e LL025, the authors proceeded to an antigenic recuperation by means of incubation in a citrate buffer solution (Merk 244 and 6586), heated in a microwave oven (Shap RH-4A33 operating at a frequency of 2.45 GHZ, at the maximum energy level of roughly 750 W) for two five-minute cycles for markers AE1 and LL002, and six minutes for marker LL025.

The material was then incubated with biotinylated antibody (Vectastain ABC kit-mouse IGg-1), a drop of solution/stock in 10 ml of Dako TBS for 30 minutes at 37°C in a humid chamber, and with an avidin-biotin complex conjugated with peroxidase (Vectastain ABC kit) for 30 minutes, in a humid chamber. The product of the reaction was revealed with DAB (diamine-benzene), and the sections counterstained with Harris hematoxylin, then dehydrated and mounted in a synthetic medium. The dilution of primary and secondary antibodies was done in a Tris-HCl 0.05M pH 7.6 in BSA buffer (bovine albumin serum, Sigma Immunochemical A2153) at 5% with sodic acid 0.015M. As positive controls for antibodies DEK10, AE1 and LL002, histological sections of normal skin from the axillary region were utilized. For the monoclonal antibody LL025, histological sections of basal cell carcinoma were used, as recommended by the commercial manufacturer, and other cutaneous diseases were introduced. They were known to be related to cellular proliferation, such as psoriasis,

Quadro 1: Anticorpos monoclonais empregados / *Chart 1: Monoclonal antibodies used*

C / K	Clone <i>Clone</i>	Classe Ig <i>Class ig</i>	Fonte <i>Source</i>	Tratamento Prévio / Prior <i>treatment</i>	Diluição <i>Dilution</i>	Tempo de Incubação <i>Incubation time</i>	Temperatura de Incubação <i>Incubation temperature</i>	Referências Bibliográficas <i>Bibliographic references</i>
10	DE-K10	IgG1	DAKO	–	1:100	12 horas / <i>hours</i>	4° A/to 6°	18
10, 14, 16,19	AE1	IgG1	Biogenex	Tripsina <i>Trypsin</i>	1:40	12 horas / <i>hours</i>	4° A/to 6°	19
14	LL002	IgG3	Biogenex	Tampão Citrato + Microondas <i>Citrate Buffer</i> + <i>Microwaves</i>	1:40	12 horas / <i>hours</i>	4° A/to 6°	20
16	LL025	IgM	Novo Castra <i>New castra</i>	Tampão Citrato + Microondas <i>Citrate Buffer</i> + <i>Microwaves</i>	1:20	12 horas / <i>hours</i>	4° A/to 6°	16, 17

**Quadro 2: Padrões de expressão das citoceratinas na cromomicose, paracoccidioidomicose, leishmaniose e condiloma acuminado / Chart 2: Patterns of expression of cytokeratins in cromomycosis, paracoccidioidomycosis, leishmaniasis and condylomata acuminata**

	DE-K10 (C10)			LL025 (C16)			LL004 (C14)			AE1(C10,14,16,19)		
Epiderme normal <i>Normal Epidermis</i>	sb + b -			negativa / <i>negative</i>			b + (parabasal eventualmente +) b+ (eventually parabasal +)			b + sb -		
	H ↓	H ↔	H ↑	H ↓	H ↔	H ↑	H ↓	H ↔	H ↑	H ↓	H ↔	H ↑
Cromo-micose <i>Cromo-mycosis</i>	sb+	sb <sup>R+</sup>	-	sb+	sb <sup>++</sup>	sb <sup>++</sup>	b+	b+	b <sup>++</sup>	b+s	b+/-	b+/-sb+
							sb <sup>++</sup>	sb <sup>++</sup>	sb <sup>++</sup>	b+	sb+	
Paracoccidioidomicose <i>Paracoccidioidomycosis</i>	sb <sup>R++</sup>	sb <sup>R+</sup>	-	sb <sup>++</sup>	sb <sup>++</sup>	sb <sup>++</sup>	b+	b+	b+	b-	b+/-	b+sb+
							sb+	sb+	sb+	sb+	sb+	
Leishmaniose <i>Leishmaniasis</i>	sb <sup>R++</sup>	sb <sup>R+</sup>	-	sb+	sb <sup>++</sup>	sb <sup>++</sup>	b <sup>++</sup>	b <sup>++</sup>	b <sup>++</sup>	b-	b+/-	b+/-sb+
							sb <sup>++</sup>	sb <sup>++</sup>	sb <sup>++</sup>	sb+	sb+	
Condiloma acuminado <i>Condylomata acuminata</i>	sb <sup>++</sup>	sb <sup>R++</sup>	sb <sup>R+/++</sup>	-	sb+	sb <sup>++</sup>	b+	b+	b+	b+	b+	b-sb+
							sb+	sb+	sb <sup>++</sup>			

H ↓: hiperplasia discreta / *discreet hyperplasia*  
 H ↔: hiperplasia moderada / *moderate hyperplasia*  
 H ↑: hiperplasia intensa / *intense hyperplasia*  
 sb+: compartimento suprabasal positivo / *positive superbasal compartment*  
 b+ : compartimento basal positivo / *positive basal compartment*  
 sbR+: suprabasal positiva com retardo da expressão / *sbR+: positive superbasal with delayed expression*

como a psoríase, líquen plano e ceratoacantoma, as quais mostram forte expressão da C16, conforme as consultas referenciadas.<sup>16,17</sup> A omissão do anticorpo primário foi utilizada como controle negativo da reação.

**RESULTADOS**

Os 40 casos analisados apresentaram variações da espessura epidérmica ao longo do fragmento examinado, sendo registrados: hiperplasia intensa (pseudoepteliomatosa); hiperplasia moderada (regular); hiperplasia discreta ou ausente (epiderme com espessura habitual); hiperplasia intensa associada à hiperplasia moderada; hiperplasia discreta ou ausente associada à hiperplasia moderada; hiperplasia discreta ou ausente associada à hiperplasia moderada e intensa.

Com a utilização de controle negativo e controle positivo, observou-se coloração acastanhada no citoplasma de células epiteliais. O padrão de marcação nessa amostra (quando positivo) foi também citoplasmático com todos os anticorpos utilizados. Os resultados obtidos estão referidos no quadro 2.

Nas amostras de cromomicose, paracoccidioidomicose e leishmaniose a expressão da C10 foi negativa nas áreas de hiperplasia intensa. Porém, nos locais de hiperplasia moderada, houve predomínio de positividade suprabasal associado a retardo da expressão (Figura 1) e, padrão de epiderme normal nas áreas de hiperplasia discreta ou ausente. A C16 foi abrangentemente positiva na epiderme de toda a amostra, independente do grau de hiperplasia (Figura 2). A C14 apresentou, independente

*lichen planus and keratoacanthoma. The latter showed a strong expression of K16, in accordance with the referenced consultations.<sup>16,17</sup> An omission of the primary antibody was utilized as a negative control for the reaction.*

**RESULTS**

The 40 analyzed cases showed variations in epidermal thickness throughout the examined fragment. The following variations were recorded: intense (pseudoepteliomatous) hyperplasia; moderate (regular) hyperplasia; discreet or absent hyperplasia (epidermis with usual thickness); intense hyperplasia associated with moderate hyperplasia; discreet or absent hyperplasia in association with moderate hyperplasia; discreet or absent hyperplasia associated with moderate and intense hyperplasia.

With the use of negative and positive controls, a brown stain could be observed in the cytoplasm of the epithelial cells. The marking pattern in this sample (when positive) was also cytoplasmatic with all of the antibodies utilized. The results obtained are indicated in chart 2.

In the cromomycosis, paracoccidioidomycosis and leishmaniasis samples, K10 expression was negative in areas of intense hyperplasia. However, at the sites of moderate hyperplasia, there was a predominance of superbasal positivity associated with the delayed expression (Figure 1) and a normal epidermis pattern in the areas of discreet or absent hyperplasia. K16 was overwhelmingly positive for the epidermis in the whole sample, regardless of the degree of hyperplasia (Figure 2). Similarly, K14 sho-

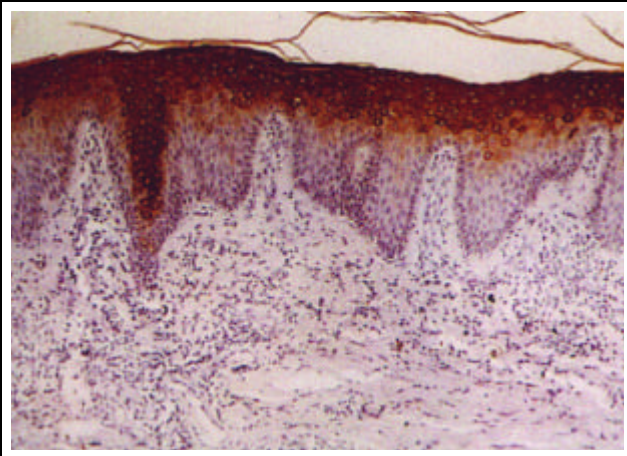


Figura 1: Cromomicose. Retardo na expressão da C10 em área de hiperplasia moderada (100x) / *Figure 1: Cromomycosis. Delayed expression of K10 in area of moderate hyperplasia (x100)*

do grau de hiperplasia, expressão intensa e uniforme em toda a espessura epidérmica (Figuras 3, 4, 5 e 6). O anticorpo monoclonal AE1, que na epiderme normal imunoreage seletivamente com epítomos das células basais, apresentou um padrão suprabasal em todos os casos, independente do grau de hiperplasia (Figura 7). Contudo, ocorreram variações de positividade e intensidade da reação no compartimento basal, dependendo do grau de hiperplasia presente.

No condiloma acuminado a C10 foi predominantemente positiva nas áreas de hiperplasia intensa e moderada, porém, com retardo na expressão e variações de intensidade da reação. Em áreas de hiperplasia discreta ou ausente o padrão foi de epiderme normal. A C16 mostrou predomínio de positividade nas áreas de hiperplasia intensa e moderada, porém, nesta última, ocorreu intensidade mais fraca da reação. Já nas áreas de hiperplasia discreta ou ausente, foi negativa. A C14 mostrou intensa positividade de toda a espessura epidérmica nas áreas de

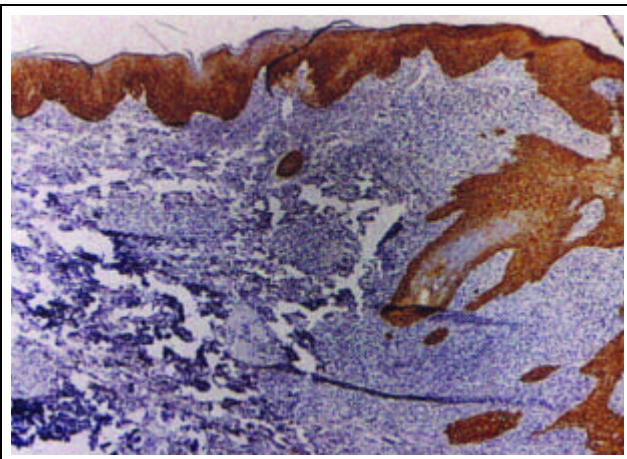


Figura 3: Paracoccidioidomicose. Positividade basal e parabasal em área de hiperplasia intensa (C14 - 100x)  
*Figure 3: Paracoccidioidomycosis. Basal and parabasal positivity in area of intense hyperplasia (K14 - x100)*

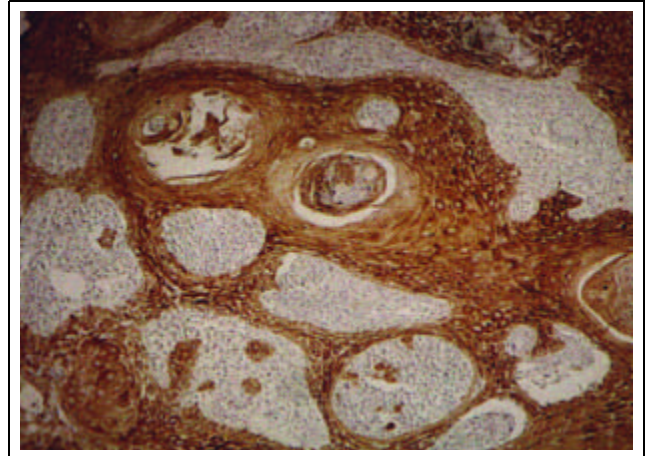


Figura 2: Leishmaniose. Positividade epidérmica em área de hiperplasia intensa e moderada (C16 - 400x)  
*Figure 2: Leishmaniasis. Epidermal positivity in area of intense and moderate hyperplasia (K16 - x400)*

wed intense and uniform expression over the whole epidermal thickness, regardless of the degree of hyperplasia (Figures 3, 4, 5 and 6). Monoclonal antibody AE1, which immunoreacts selectively with the epitops of the basal cells in the normal epidermis, showed a superbasal pattern in all cases, regardless of the degree of hyperplasia (Figure 7). However, variations in positivity and intensity of the reaction in the basal compartment did occur. The latter depended on the degree of hyperplasia present.

In the condylomata acuminata, K10 was predominantly positive in the areas of intense and moderate hyperplasia. However, there was a delayed expression and variations in reaction intensity. In areas of discreet or absent hyperplasia, the pattern was akin to a normal epidermis. K16 showed a predominance of positivity in the areas of intense and moderate hyperplasia. Yet the latter saw a weaker reaction intensity. Indeed, in the areas of discreet or absent hyperplasia, it was negative. K14 showed intense positivity over the entire epidermal

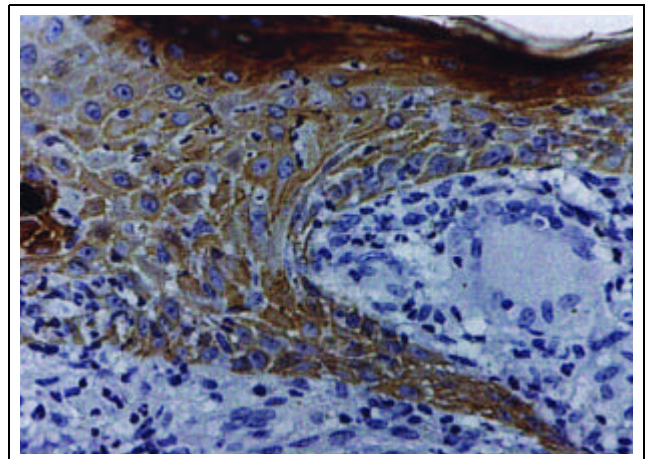
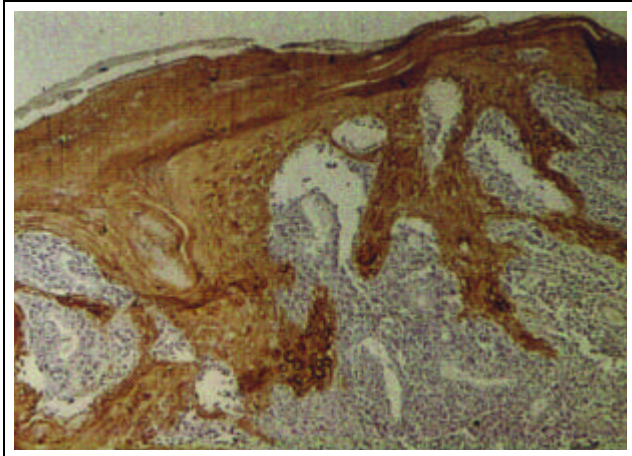
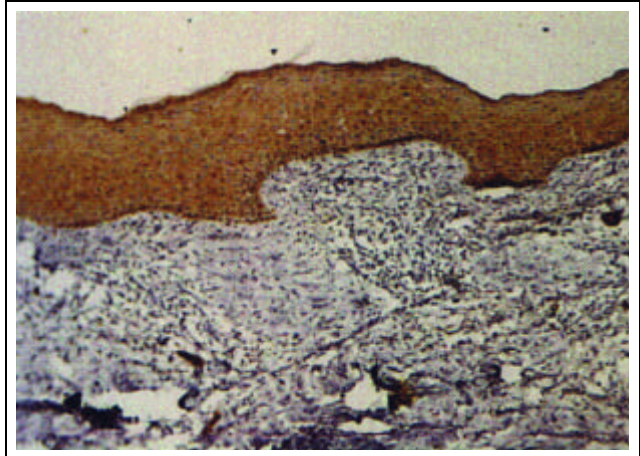


Figura 4: Paracoccidioidomicose. Padrão de marcação citoplasmática em área de hiperplasia intensa (C14 - 400x)  
*Figure 4: Paracoccidioidomycosis. Cytoplasmic expression pattern in area of intense hyperplasia (K14 - x400)*



Figuras 5: Leishmaniose. Anticorpo LL002. Positividade basal em área de hiperplasia intensa e discreta (C14 - 100x)  
Figures 5: Leishmaniasis. Antibody LL002. Basal positivity in area of intense and discreet hyperplasia. (K14 - x100)



Figuras 6: Cromomicose. Anticorpo LL002. Positividade basal e suprabasal em área de hiperplasia discreta (C14 - 100x)  
Figures 6: Cromomycosis. Antibody LL002. Basal and superbasal positivity in area of discreet hyperplasia (K14 - x100)

hiperplasia intensa (Figura 8), o mesmo ocorrendo nas áreas de hiperplasia moderada, porém com intensidade mais fraca. O anticorpo AE1 apresentou imunoreatividade predominantemente positiva e intensa em toda a espessura epidérmica nas áreas de hiperplasia intensa e padrão de epiderme normal nas áreas de hiperplasia moderada e discreta ou ausente.

**DISCUSSÃO**

Os resultados demonstraram uma clara evidência de mudanças na expressão das citoceratinas com os anticorpos monoclonais empregados em todas as doenças examinadas, como também uma relação entre a expressão das citoceratinas e os variados graus de hiperplasia epidérmica presentes.

A ocorrência de modificações epidérmicas na expressão da C10, que é considerada um dos marcadores moleculares de diferenciação terminal de ceratinócito,<sup>12</sup>

thickness in areas of intense hyperplasia (Figure 8). This also occurred in areas of moderate hyperplasia, though with weaker intensity. The AE1 antibody showed immunoreactivity to be predominantly positive and intense all over the epidermal thickness in the areas of intense hyperplasia. Likewise, the epidermis pattern in areas of moderate, discreet or absent hyperplasia was normal.

**DISCUSSION**

The results demonstrated a clear sign of changes in cytokeratin expression with the monoclonal antibodies used in all examined diseases. There was also a relation between the expression of cytokeratins and the various degrees of epidermal hyperplasia present.

The occurrence of epidermal modifications in the expression of K10, which is considered to be one of the molecular markers for terminal differentiation of keratinocytes,<sup>12</sup>

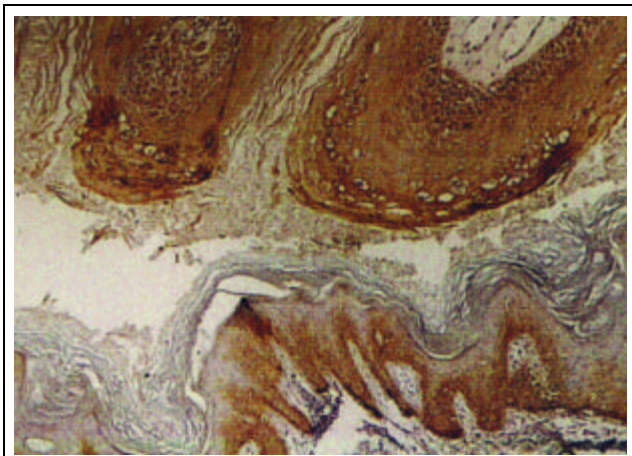


Figura 7: Leishmaniose. Positividade basal e suprabasal em área de hiperplasia discreta (AE1 - 100x)  
Figure 7: Leishmaniasis. Basal and superbasal positivity in area of discreet hyperplasia (AE1 - x100)

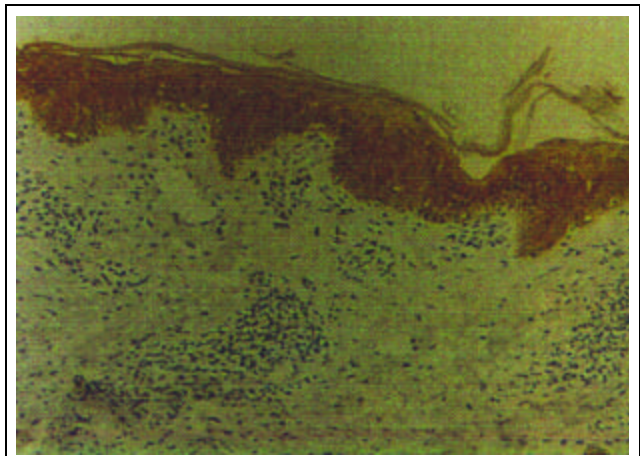


Figura 8: Condiloma acuminado. Positividade pan-epidérmica em área de hiperplasia intensa e positividade basal e parabasal em pele perilesional (C14 - 400x) / Figure 8: Condylomata acuminata. Pan-epidermal positivity in area of intense hyperplasia and basal and parabasal positivity in perilesional skin (K14 - x400)

indica e reforça evidências anteriores de que tais modificações representam a presença de alterações na ceratinização, mesmo em fases iniciais da lesão, quando ainda não existe uma exuberante hiperplasia epitelial.<sup>19,20</sup>

O anticorpo monoclonal LL025 monoespecífico para a C16, intimamente relacionada ao estado de hiperproliferação do keratinócito,<sup>12</sup> um antígeno ausente na epiderme interfoliolar normal, apresentou abrangente positividade em toda a amostra, independente do grau de hiperplasia observado, e até mesmo em áreas de epiderme de espessura normal.

É descrito que em doenças cutâneas hiperproliferativas e após traumatismos experimentais um aumento na expressão da C16 antecipa a proliferação epidérmica, seguido por uma diminuição da expressão da C10.<sup>21,22</sup> Isso também foi demonstrado neste estudo nas áreas de epiderme praticamente normal ou pelo menos dentro dos limites da normalidade, como também em áreas de hiperplasia discreta. Portanto, a expressão da C16 sustenta e reforça o ponto de vista de que o keratinócito responde a um suposto estímulo com um padrão alternativo de diferenciação. Porém, não parece uma alteração doença-específica, porque mudanças idênticas são induzidas nos keratinócitos normais quando migração e mitose se fazem necessárias.<sup>23</sup>

Os resultados deste estudo demonstram explicitamente que, mesmo antes da evidência morfológica de hiperplasia epitelial, já se observam alterações dos filamentos intermediários de citoceratinas. Esses achados estão em pleno acordo com a literatura, ou seja, a expressão da C16 não é uma consequência da hiperproliferação, mas indica que a mesma foi desencadeada ou já está estabelecida.<sup>22,23</sup>

O anticorpo monoclonal LL002, que imunorreage com a C14, não revelou, em nenhum caso, o padrão de marcação restrita (células basais positivas e parabasais eventualmente positivas) observado na epiderme normal.<sup>24</sup> Todos os casos mostraram marcação intensa e uniforme de toda a espessura da epiderme independente do grau de hiperplasia, o que também é descrito em estados de hiperproliferação durante a regeneração epidérmica, ou seja, positividade pan-epidérmica.<sup>24</sup>

Esse fato, em associação com a positividade da C16 e a ausência ou retardo da C10, reforça a proposta de que a C14 e a C16 parecem ser outros polipeptídeos de citoceratina que substituem a C10 na camada suprabasal da epiderme em regeneração. Supõe-se que essas mudanças sejam um reflexo da imaturidade e falta de diferenciação da epiderme durante a fase proliferativa da cicatrização de úlceras, podendo os achados estar relacionados com a proliferação e imaturidade da epiderme neoformada, uma vez que as C13 e C18 (normais nas células suprabasais da epiderme fetal) também se apresentam positivas.<sup>21</sup>

O anticorpo monoclonal AE1 exibiu também um padrão de marcação diferente do observado no material controle, com reação citoplasmática positiva e intensa no compartimento suprabasal de todos os casos, independentemente do grau de hiperplasia. Contudo, observaram-se,

*indicates and reinforces previously held evidence regarding which such modifications represent the presence of alterations in the keratinization, even in the initial lesion phases when an exuberant epithelial hyperplasia does not yet exist.<sup>19,20</sup>*

*Monoclonal antibody LL025, monospecific for K16, is intimately related to the hyperproliferation state of the keratinocyte,<sup>12</sup> which is an antigen absent in the normal interfollicular epidermis. It showed overwhelming positivity in the whole sample, regardless of the degree of hyperplasia observed, and even in the areas of the epidermis that had normal thickness.*

*In hyperproliferative diseases and after experimental traumatism, increased K16 expression has been described as anticipating epidermal proliferation, followed by a drop in K10 expression.<sup>21,22</sup> This was also demonstrated in the present study in the areas of the epidermis that are practically normal or at least within the limits of normality, as well as in discreet hyperplasia areas. Nonetheless, K16 expression backs up and reinforces the point of view that the keratinocyte responds to a supposed stimulus with an alternate pattern of differentiation. However, a disease-specific alteration does not appear because identical changes are induced in the normal keratinocytes when migration and mitosis prove necessary.<sup>23</sup>*

*The results of this study show explicitly that, even prior to epithelial morphological evidence, alterations may already be observed in the intermediary filaments of cytokeratins. These findings fully agree with the literature. That is, the K16 expression is not a consequence of hyperproliferation, but indicates that the latter had been triggered or had already appeared.<sup>22,23</sup>*

*There was no case in which monoclonal LL002 antibody, which immunoreacts with K14, revealed the pattern of restricted marking (positive basal and eventually positive parabasal cells) observed with the normal epidermis.<sup>24</sup> All of the cases showed intense and uniform marking over the whole thickness of the epidermis regardless of the degree of hyperplasia. This has also been described in states of hyperproliferation during epidermal regeneration, that is, pan-epidermal positivity.<sup>24</sup>*

*This fact, in association with the positivity of K16 and the absence or delay of K10, reinforces the proposal that K14 and K16 appear to be other cytokeratin polypeptides that substitute the K10 in the superbasal layer of the regenerating epidermis. These changes are assumed to be a reflection of the newly formed epidermis's immaturity insofar as K13 and K18 (normal in superbasal cells of the fetal epidermis) also present as positive.<sup>21</sup>*

*Monoclonal antibody AE1 also exhibited a different expression pattern to the one observed in the material control, with a positive cytoplasmic and intense reaction in the superbasal compartment of all cases, regardless of the degree of hyperplasia. However, variations in reaction positivity and intensity were observed in the basal layer,*

na camada basal, variações na positividade e intensidade da reação dependendo do grau de hiperplasia presente.

Esses resultados demonstram que não só os ceratinócitos basais na epiderme comprometida, mas também os suprabasais, expressam um padrão de diferenciação alterado para o anticorpo monoclonal AE1.

Estudos anteriores focalizando a imunoreatividade do marcador molecular AE1 em diversas doenças, mediante técnicas de imunofluorescência e peroxidase-antiperoxidase em secções histológicas congeladas de pele humana normal e anormal, demonstraram que na pele normal e na ictiose vulgar, doença epidérmica não proliferativa, esse anticorpo reagiu com as células basais epidérmicas. Padrões de imunoreatividade muito diferentes foram observados em várias outras doenças epidérmicas, como psoríase, verruga vulgar, ceratose seborréica, ceratose actínica, assim como em certas neoplasias epidérmicas, como o carcinoma basocelular e epidermóide, além da doença de Bowen, as quais apresentaram positividade suprabasal para esse anticorpo com certas variações de intensidade da reação.<sup>25,26</sup>

Embora as bases bioquímicas para o entendimento desses padrões de reatividade ainda careçam de uma elucidação, os resultados aqui apresentados demonstram evidências de que a expressão das citoceratinas pode ser afetada por vários estados evolutivos de doença.

## CONCLUSÕES

A expressão alterada das citoceratinas epidérmicas em doenças inflamatórias de natureza infecto-parasitária como a cromomicose, paracoccidiodomicose, leishmaniose e o condiloma acuminado refletem a ocorrência de modificações na diferenciação e proliferação dos ceratinócitos, independentemente da natureza do estímulo (fungo, protozoário ou vírus).

A positividade encontrada para a C16, um marcador de ceratinócito hiperproliferante, associada ao retardo na expressão da C10, um marcador de diferenciação terminal do ceratinócito, é indicadora de que houve uma mudança no perfil de expressão das citoceratinas epidérmicas, o qual foi substituído por um padrão de hiperproliferação celular tanto nas áreas morfológicamente definidas como hiperplásicas como também naquelas sem evidência morfológica de aumento da atividade mitótica. Existe, portanto, uma reciprocidade entre marcadores de ceratinização terminal e marcadores de hiperproliferação. Quando a C16 é positiva, geralmente ocorre retardo na expressão da C10, isto é, há uma mudança de expressão dos ceratinócitos suprabasais, os quais deixam de encenar o padrão imunocitológico de citoceratinas associadas com a diferenciação terminal (C1, C10) e uma substituição por citoceratinas relacionadas com a hiperproliferação celular (C6, C16).

Mesmo na ausência de hiperplasia, ou seja, epiderme com espessura normal seja área perilesional ou epiderme suprajacente ao processo inflamatório, ocorreram alterações do padrão de expressão das citoceratinas, principal-

dependendo do grau de hiperplasia presente.

*These results demonstrated that not only do the basal keratinocytes in the affected epidermis express a differentiation pattern altered by monoclonal antibody AE1, but so do the suprabasal ones.*

*Earlier studies focusing on the immunoreactivity of the molecular AE1 marker in various diseases, by means of immunofluorescence and peroxidase-antiperoxidase techniques in frozen histological sections of normal and abnormal human skin, demonstrated that on normal skin and on vulgar ichthyosis, i.e. a non proliferative epidermal disease, this antibody reacted with the epidermal basal cells. Very different immunoreactivity patterns were observed in various other epidermal diseases, like psoriasis, verruca vulgaris, seborrheic keratosis, actinic keratosis, as well as in certain epidermal neoplasias, like basocellular and epidermoid carcinoma, in addition to Bowen's disease, which showed suprabasal positivity for this antibody with some variations in reaction intensity.<sup>25,26</sup>*

*While the biochemical bases for understanding these reactivity patterns are still in need of elucidation, the results presented herein show evidence that the expression of cytokeratins may perhaps be affected by various evolving states of the disease.*

## CONCLUSIONS

*The altered expression of epidermal cytokeratins in inflammatory diseases of an infectious and parasitic nature, such as chromomycosis, paracoccidiodomycosis, leishmaniasis and condylomata acuminata, reflect the occurrence of modifications in the differentiation and proliferation of keratinocytes, regardless of the nature of the stimulus (fungus, protozoa or virus).*

*The positivity found for K16, a marker of hyperproliferating keratinocytes, associated with the delayed expression of K10, a terminal differentiation marker of the keratinocyte, is an indicator that points to a change in the expressive profile of the epidermal cytokeratins. This was substituted by a pattern of cellular hyperproliferation in areas morphologically defined as hyperplasia as well as those with no morphological evidence of increased mitotic activity. However, there is reciprocity between the terminal keratinization markers and hyperproliferation markers. When K16 is positive, there is usually a delay in K10 expression, that is, there is a change in the expression of suprabasal keratinocytes. The latter failed to exhibit the immunocytological pattern of cytokeratins in association with terminal differentiation (K1, K10) and a substitution by cytokeratins related to cellular hyperproliferation (K6, K16).*

*Even in the absence of hyperplasia, that is, an epidermis with normal thickness whether it is a perilesional area or an epidermis superjacent to the inflammatory process, there were alterations in the expression pattern of cytokeratins, mainly K16 and K10. This predicts a more precocious*



mente as C16 e C10, predizendo um padrão de hiperproliferação mais precoce do que as alterações morfológicas futuras, quer dizer, essas alterações seriam mais a “causa” do que a “consequência” do estado de hiperproliferação.

A mudança no padrão de expressão das citoceratinas é um indicador imunocitológico de que algum fator indutivo, provavelmente presente no tecido conjuntivo dérmico e/ou no infiltrado inflamatório desencadeado pelo parasita, primariamente atua no nível do citoesqueleto, o que secundariamente irá se manifestar com o aspecto de hiperproliferação celular (hiperplasia). □

#### REFERÊNCIAS / REFERENCES

- Steinert PM, Roop DR. Molecular and celular biology of intermediate filaments. *Annu Rev Biochem.* 1988;57:593-625.
- Moll R, Franke WW, Achiller DL, Geiger B, Krepler R. The catalog of human epidermis cytokeratins: patterns of expression in normal epithelia, tumors and cultered cells. *Cell.* 1982;31:11-24.
- Moll I. Cytokeratine: marker epithelialer differenzierung. *Hautarzt.* 1993;44:491-500.
- Bartek J, Vojtesek B, Staskova Z. A series of 14 new monoclonal antibodies to keratins characterization and value in diagnostic histopathology *J Pathol.* 1991;164:215-24.
- Ishida-Yamamoto A, Takahashi H, Lizuka H. Lessons from disorders of epidermal differentiation-associated Keratins. *Histopathol.* 2002;17:331-8.
- Kurzen H, Esposito L, Langbein L, Hartshuh W. Cytokeratins as markers of are neoplasm with follicular differentiation: an immunohistochemical study of trichoblastoma and basal carcinoma. *Am J Dermatopathol.* 2001;23:501-9.
- Su LD, Lowe L, Bradford CR, Yahanda AI, Johnson TM, Sondak VK. Immunostaning for cytokeratin 20 improves detection of micrometastasis Merkel cell carcinoma in sentinel lymphnodes. *J Am Acad Dermatol.* 2002;46:661-6.
- Fuchs E, Green H. Changes in keratin gene expression during terminal differentiation of the keratinocyte. *Cell.* 1980;19:1033-1042.
- Quinlan R.A, Schiller DL, Hatzfeld M, Achstatter T, Moll R, Jorrano JL, Magin TM *et al.* Pattern of expression and organization of cytokeratine intermediate filaments. *Ann NY Acad Sci.* 1985;455:282-306.
- Sun T-T, Tseng SCG, Huang AJW, Cooper D, Shermer A, Linch MH *et al.* Monoclonal antibody studies of mammalian epithelial keratins: a review. *Ann NY Acad Aci.* 1985;455:307-29.
- Schermer A, Jester JV, Hardy C. Transient synthesis of K6 and K16 keratins in regenerating rabbit corneal epithelium: Keratins markers for an alternative pathway of keratinocyte differentiation. *Differentiation.* 1989;42:103-10.
- Weiss RA, Eichener R, Sun T-T. Monoclonal antibody analysis of keratin expression in epidermal diseases: A 48- and 56-Kdalton keratin as molecular markers for hyperproliferative keratinocytes. *J Cell Biol.* 1984;98:1397-1406.
- Stoler A, Kopan R, Duvic M, Fuchs E. Use of mono-specific antisera and cRNA probes to localize the major changes in keratin expression during normal and abnormal epidermal differentiation. *J Cell Biol.* 1988;107: 427-46.
- Fuchs E. Epidermal differentiation: The bare essentials. *J Cell Biol.* 1990;111:2807-14.
- Hattori N, Komine M, Yano K *et al.* Interferon, a strong supressor of cell proliferation, induces upregulation of K6, one of the inflamatory and proliferation-associated keratins. *J Invest Dermatol.* 2002;119:403-10.
- Markey AC, Lane EB, Macdonald DM, Leigh IM. Keratin expression in basal carcinomas. *Br J Dermatol.* 1992;126:154-60.
- Wetzels RHW, Kuijpers HJH, Lane EB. Basal cell-specific and hyperproliferation related keratins in human breast cancer. *Am J Pathol.* 1991;138:751.
- Ivanyi D, Ansink A, Groeneveld E, Hageman PHHC, Mool WJ, Heintz APM. New Monoclonal antibodies recognizing epidermal differentiation-associated keratins in formalin-fixed, paraffin-embedded tissue: Keratin 10 expression in carcinoma of the vulva. *J Pathol.* 1989;159:7-12.
- Woodcock-Mitchell J, Eichner R, Nelson WG, Sun T-T. Immunolocalization of keratin polypeptides in human epidermis using monoclonal antibodies. *J Cell Biol.* 1982;95:580-88.
- Purkis PE, Steel JB, Mackenzie IC, Nathwath WB, Leigh IM, Lane EB. Antibody markers of basal cells in complet epithelia. *J cell Sci.* 1990;97:39-50.
- Kallioinen M, Koivukangas V, Javirnen M, Oikarinen A. Expression of cytokeratins in regenerating human epidermis. *Br J Dermatol.* 1995;133:830-835.
- De Mare S, De Jong EGJM, Van De Korkhof PCM. DNA contend and Ks8.12 binding of the psoriatic lesion during treatment with the vitamin D3 analogue MC903 and betamethasone. *Br J Dermatol.* 1990;123:291-5.
- Leigh IM, Navsaria H, Purkis PE, Mckay LA. (K16 and K17) as markers of keratinocyte hyperproliferation in psoriasis *in vivo* and *in vitro*. *Br J Dermatol.* 1995;133:501-11.
- Thewes M, Stadler R, Korge B, Mischke D. Normal psoriatic epidermis expression of hyperproliferation-associated keratins. *Arch Dermatol Res.* 1991;283:465-71.
- Weiss RA, Guillet GYA, Freedberg IM, Farmer ER, Small EA, Weiss MM *et al.* The use of monoclonal antibody to keratin in human epidermal disease: alterations in immunohistochemical staining pattern. *J Invest Dermatol.* 1983;81:224-30.
- Accioly-Filho JW. Expressão das citoqueratinas em lesões Pré-malignas e malignas dos ceratinócitos. Tese. UFRJ: Rio de Janeiro, 1995.

ENDEREÇO PARA CORRESPONDÊNCIA: / MAILING ADDRESS:  
**Maria Christina Marques Nogueira-Castañon**  
**Rua Florival Cherem Cruzeiro 300 - Serro Azul**  
**36036-390 Juiz de Fora MG**  
**Telefone: (32) 3235-6650**  
**E-mail: castañon@terra.com.br**