

RESUMO

Baseado em longa experiência clínica, o autor faz uma análise crítica da terminologia e conceituação das perdas sangüneas uterinas irregulares. Destaca a freqüente confusão acadêmica entre os termos sangramento uterino disfuncional e sangramento uterino anormal, o que gera discussões acerca do diagnóstico e tratamento destas patologias. Procura racionalizar e simplificar a investigação clínica, enfatizando os recursos disponíveis em qualquer serviço ou consultório. Para tal, procura responder basicamente a duas questões: 1) O sangramento é de causa orgânica ou endócrina? 2) Se for de causa endócrina, é ovulatório ou anovulatório? Da mesma forma, limita o tratamento a dois ou três esquemas simples e eficazes, que funcionam também como diagnóstico diferencial ou tratamento de prova, pois, se um esquema racional, baseado no conhecimento da fisiopatologia do processo, não corrigir o sangramento, ele certamente não terá uma causa endócrina. Este fato nos obrigará a aprofundar a nossa propedêutica para identificar a causa orgânica. (**Arq Bras Endocrinol Metab 2001;45/4:375-382**)

Unitermos: Sangramento uterino disfuncional; Menorragia; Polimenorria; Oligomenorria

ABSTRACT

Based on a long clinical experience, the author makes a critical analysis of the terminology and concept of irregular uterine bleeding. He highlights the frequent academic confusion concerning the terms dysfunctional uterine bleeding and abnormal uterine bleeding, which raises questions on the diagnosis and treatment of these pathologies. The author tries to rationalize and to simplify the clinical investigation emphasizing the common procedures available in any office. For such aim, we should answer two basic questions: Is the bleeding originated from an organic or endocrine cause? If endocrine, is it ovulatory or anovulatory? By the same token, the treatment is limited to two or three simple and efficient schemes that work also as a differential diagnostic tool. If a rational hormonal scheme, based on the knowledge of the physiopathology of the process, doesn't stop the bleeding, it certainly is not from an endocrine cause. This fact will force us to improve our investigation to identify the specific organic cause. (**Arq Bras Endocrinol Metab 2001;45/4:375-382**)

Keywords: Dysfunctional uterine bleeding; Menorrhagia; Polymenorrhea; Oligomenorrhea

Lucas V. Machado

*Serviço de Ginecologia,
Faculdade de Ciências Médicas de
Minas Gerais, Belo Horizonte, MG.*

*Recebido em 22/02/01
Aceito em 01/03/01*

SANGRAMENTO UTERINO DISFUNCIONAL refere-se a um sangramento uterino anormal, cuja origem se deve, exclusivamente, a um estímulo hormonal inadequado sobre o endométrio.

Entretanto, o termo é freqüentemente usado como sinônimo de sangramento uterino anormal e o que vemos na prática clínica é um grande número de sangramentos uterinos anormais provocados por lesões orgânicas, genitais ou extragenitais, sendo erroneamente rotulados e tratados como disfuncionais (obviamente sem sucesso). Até mesmo em eventos médicos esta confusão se perpetua, pois são inúmeras as mesas redondas e simpósios com o título específico “Hemorragia ou sangramento uterino disfuncional” onde os tópicos e os expositores se perdem em métodos de diagnósticos por imagens e tratamentos modernos de miomas, pólipos, adenomiose, etc. Ora, sangramento uterino disfuncional já é um diagnóstico fechado e cabe apenas discutir o tipo da disfunção, as condutas e modalidades de tratamento.

O termo sangramento uterino anormal é abrangente, multi-etiológico. Dentre as causas, inclui-se a disfunção hormonal. Quando falamos em sangramento disfuncional, pressupõe-se que todas as outras causas já foram excluídas. O grande desafio clínico é exatamente chegar ao diagnóstico preciso de sangramento uterino disfuncional, pois o tratamento será, em princípio, exclusivamente hormonal e sem possibilidade de fracasso. Se falhar, com certeza não será disfuncional. Neste caso, teremos que melhorar a nossa propedêutica, para identificar a real causa orgânica. Este é o primeiro e fundamental axioma: “*Sangramento disfuncional corrige-se com hormônios. Se não corrigir, não é disfuncional, é orgânico*”.

Conceito

Sangramento uterino disfuncional ou endócrino é um distúrbio freqüente que pode ocorrer em qualquer época do período reprodutivo da mulher, mas concentra-se principalmente em seus extremos, ou seja, logo após a menarca e no período perimenopausa. É definido como um sangramento uterino irregular, sem nenhuma causa orgânica (genital ou extragenital) demonstrável. É, pois, um diagnóstico de exclusão, feito após cuidadosa eliminação das causas orgânicas de sangramento uterino representadas pela gravidez e suas complicações, patologias uterinas e pélvicas benignas e malignas, e problemas extragenitais, como distúrbios da coagulação, doenças sistêmicas, endocrinopatias extra-ovarianas, ou uso de medicamentos que interferem com a ação hormonal ou com os mecanismos de coagulação. O diagnóstico etiológico é por-

tanto um desafio ao senso crítico do médico, à sua perspicácia na observação e interpretação dos sinais e sintomas, e à sua capacidade de saber utilizar os meios propedêuticos adequados para a comprovação ou exclusão das possíveis patologias. Quanto mais minuciosa e apurada for a propedêutica, mais causas orgânicas iremos encontrar, especialmente nas pacientes acima de 35 anos, fazendo com que um aparente sangramento disfuncional seja então identificado como orgânico.

Aproximadamente 20% das pacientes com sangramento disfuncional são adolescentes e 50% concentram-se na faixa dos 40 a 50 anos.

Para conceituar um sangramento uterino anormal é necessário primeiro estabelecer o que se considera um sangramento menstrual normal. O fluxo menstrual médio dura de 3 a 8 dias, com uma perda sangüínea de 30 a 80ml. O ciclo médio varia entre 24 e 34 dias (não se preocupem se outros autores referirem um ou dois dias a mais ou a menos, é questão puramente semântica, sem nenhuma importância clínica). Portanto, sangramento uterino anormal é aquele que apresenta uma alteração em um ou mais destes três parâmetros, ou seja, um sangramento excessivo em duração, freqüência ou quantidade. Com relação a este último parâmetro, não existe uma maneira prática e objetiva capaz de medir a quantidade de sangue eliminado, porém, se o sangue menstrual forma coágulos, provavelmente a perda é maior que o normal e quanto mais coágulos maior a perda. A dosagem da hemoglobina confirmará o excesso, se estiver baixa.

Existe também uma terminologia universal, utilizada para descrever um sangramento uterino anormal, à qual devemos nos habituar e respeitar, afim de não cometermos impropriedades tais como a tão usada “hipermenorragia”, pois menorragia já é o suficiente, hiper é pleonasma:

Hipermenorréia – Refere-se a sangramento prolongado, acima de 8 dias, ou quantidade excessiva, maior que 80ml, ou à associação de ambos. O volume excessivo é também denominado menorragia;

Hipomenorréia – Caracteriza um fluxo de duração menor que 3 dias, ou quantidade inferior a 30ml, ou à associação dos dois quadros;

Polimenorréia – Caracteriza um ciclo cuja freqüência é inferior a 24 dias;

Oligomenorréia – Refere-se a ciclos que ocorrem a intervalos acima de 35 dias;

Metrorragia – É o sangramento uterino que ocorre fora do período menstrual;

Menometrorragia – É o sangramento que ocorre durante o período menstrual e fora dele. É típico dos

miomas subserosos ou pólipos endometriais. Começa como uma hipermenorréia ou menorragia e com o evoluir, transforma-se em menometrorragia.

Etiologia

O sangramento uterino disfuncional é representado por duas situações distintas. Aquele que ocorre em pacientes que estão ovulando e o que ocorre nas pacientes que não estão ovulando.

Sangramento disfuncional ovulatório

Cerca de 15% das pacientes com sangramento uterino disfuncional apresentam ciclos ovulatórios. São descritos os seguintes tipos de sangramento:

Sangramento da ovulação. Ocorre com mais frequência no fim da vida reprodutiva. É geralmente escasso e coincide com o período ovulatório, que pode ser identificado pela secreção mucosa, clara, abundante e filante que se apresenta rajada de sangue e eventualmente associada à dor da ovulação (Mittelschmerz). O sangramento pode durar de um a três dias e é possivelmente secundário à formação de pequenos trombos nos vasos endometriais conseqüentes à elevação plasmática dos níveis de estrogênios, mas pode também ser devida ao sangramento da rotura folicular por ocasião da ovulação, que é captado pelo óstio tubário. Pacientes em uso de anticoagulantes estão mais sujeitas a este tipo de sangramento, podendo às vezes chegar até à formação de hemoperitônio;

Polimenorréia. Refere-se a ciclo ovulatório com menos de 24 dias de intervalo e é geralmente devida a um encurtamento da fase folicular, embora possa também ocorrer uma diminuição da fase lútea ou de ambas. A temperatura basal identificará com precisão estas alterações;

Descamação irregular. É caracterizada por sangramento prolongado e abundante com intervalos regulares. A biópsia do endométrio praticada pelo menos 5 dias após o início do sangramento mostrará um aspecto de endométrio misto, onde identificam-se histologicamente áreas de secreção avançada, reepitelização endometrial incompleta e proliferação inicial. Este quadro sugere uma regressão retardada do corpo lúteo, fazendo com que ainda persistam áreas sob a ação da progesterona do ciclo anterior juntamente com áreas de proliferação estrogênica do ciclo atual;

Sangramento pré-menstrual. Caracterizado por perda escassa de sangue, geralmente escuro, tipo borra de café, que antecede de alguns dias o sangramento menstrual. Também mais freqüente no fim da vida reprodutiva (acima dos 35 anos) e associada a uma deficiente produção de progesterona. Deve nos alertar

também para a possibilidade de uma endometriose;

Hipermenorréia ou menorragia. Frequentemente devida a causas orgânicas como miomas, pólipos, adenomiose e distúrbios da coagulação que cursam paralelo com ciclos ovulatórios. Merece portanto atenção especial, pois é praticamente um diagnóstico por exclusão. A congestão uterina crônica provocada por uma retroversão uterina ou disfunção orgásmica (síndrome de Taylor) podem também provocar um sangramento escuro e prolongado;

Persistência do corpo lúteo (Síndrome de Halban). Não recorre de maneira cíclica. É episódio esporádico e o diagnóstico geralmente não é feito, porque não se pensa nesta possibilidade. É confundida freqüentemente com gravidez ectópica, o que já levou várias pacientes a cirurgia de urgência, pois ocorre um atraso menstrual, seguido de perdas irregulares, dor no baixo ventre e presença de massa anexial representada por um corpo lúteo hemorrágico. Com estes achados, há que se pensar naturalmente em ectópica. Se o diagnóstico correto for confirmado pela ultra-sonografia e bHCG (afastando a gravidez), a evolução espontânea seguirá sem maiores problemas.

Sangramento disfuncional anovulatório

É uma das manifestações clínicas da anovulação crônica, qualquer que seja a sua etiologia, e representa 80% dos casos de hemorragias disfuncionais. O sangramento pode ser leve ou intenso, constante ou intermitente, geralmente não associado a sintomas de tensão pré-menstrual, retenção hídrica ou dismenorréia, embora algumas vezes a paciente relate cólicas devido à passagem de coágulos pelo canal cervical.

Fisiopatologia

Ciclos anovulatórios podem ocorrer em qualquer época do menácme, mas é particularmente freqüente nos extremos da vida reprodutiva, seja logo após a menarca ou no período pré-menopausa. Na puberdade, a anovulação se deve a uma imaturidade do eixo Córtex-Hipotálamo-Hipófise-Ovário (C-H-H-O), ainda incapaz de levar um folículo ao estágio maduro e desencadear o pico ovulatório de LH. Nesta época é comum encontrarmos os ovários policísticos (óbvio, se existe uma população folicular adequada e a presença de FSH, os folículos crescerão até um diâmetro aproximado de 6 a 8 milímetros, acumulando abaixo da superfície, dando-lhe o aspecto policístico). No menácme, a anovulação crônica é conseqüência geralmente de um mecanismo de *feedback* inapropriado, cujo resultado levará invariavelmente aos ovários policísticos. No período climatérico, a anovulação se

deve à falência funcional dos ovários, quando ainda produzem estrogênios mas não mais ovulam e conseqüentemente não produzem progesterona. Também os ovários poderão estar policísticos, desde que exista ainda uma população folicular suficiente, porem, não é a regra.

O sangramento ocorre superficialmente, na camada compacta, e representa uma perda por deprivação estrogênica (hemorragia de privação) ou por níveis estrogênicos incapazes de manter um estímulo endometrial constante e adequado (*break through bleeding*, ou hemorragia de escape), portanto, diferente da descamação ordenada da camada funcional do endométrio que ocorre na menstruação de ciclos ovulatórios (figura 1).

A estimulação contínua dos estrogênios induzirá uma progressão da resposta endometrial que transitará de proliferado a uma hiperplasia em suas diversas formas (simples ou complexa, típica ou atípica), podendo chegar eventualmente ao adenocarcinoma. Na ausência das ações limitantes da progesterona sobre a proliferação induzida pelos estrogênios e da descamação ordenada da camada funcional, o endométrio continuará crescendo, sem o concomitante suporte estrutural. Há um aumento da vascularização e das glândulas que se apresentam coladas umas às outras, sem o devido arcabouço do estroma de sustentação e sua malha reticular. Este tecido torna-se

frágil e sofre soluções de continuidade na superfície, por onde se exterioriza o sangramento. Os mecanismos vasculares de controle da menstruação normal acham-se ausentes e o sangramento não é um fenômeno universal, atingindo segmentos isolados da mucosa. Também não ocorrem os fenômenos de vasoconstricção ritmados, nem aumento da tortuosidade das artérias espiraladas pela redução do edema intersticial. O sangramento é interrompido somente pela ação proliferativa cicatricial dos estrogênios endógenos ou exógenos. Nestes casos não há descamação e subseqüente renovação do endométrio. Haverá somente proliferação e aumento contínuo da espessura da mucosa intercaladas por perdas sangüíneas irregulares.

Diagnóstico

O primeiro e mais difícil passo será afastar causas orgânicas. Feito isto, o segundo passo será separar estas pacientes em dois grupos: as que estão ovulando (sangramento disfuncional ovulatório) e as que não estão ovulando (sangramento disfuncional anovulatório). Isto se faz simplesmente pela anamnese associada a qualquer método que comprove a presença ou ausência da ovulação (temperatura basal, dosagem da progesterona, colpocitologia funcional, cristalização do muco cervical, ultra-sonografia etc). A temperatura basal é simples, eficiente, não custa nada e é o suficiente, além de fornecer informações adicionais.

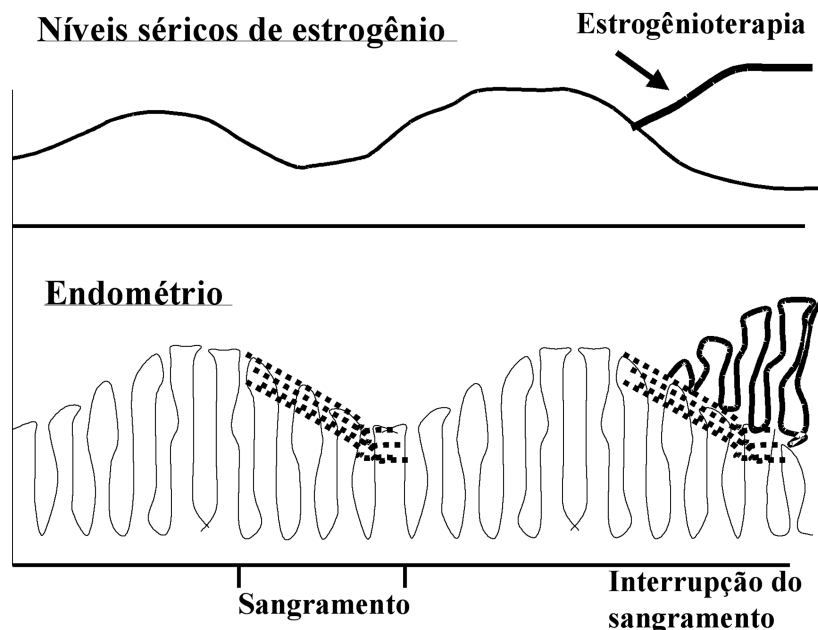


Figura 1. Representação diagramática dos níveis de estrogênio e endométrio no sangramento uterino disfuncional. Quando há uma queda nos níveis de estrogênio, ocorre um sangramento superficial do endométrio, sem caracterizar uma descamação da camada funcional. Ao administrar estrogênio terapêuticamente, haverá uma interrupção temporária do sangramento, acompanhado de um aumento da espessura do endométrio.

Na puberdade, o sangramento uterino anormal é geralmente disfuncional (endócrino), tornando-se progressivamente mais relacionado com doenças orgânicas, à medida que se aproxima da menopausa. O diagnóstico é portanto mais fácil na adolescência, tornando-se mais difícil e complexo na idade madura, onde será feito por exclusão das causas orgânicas.

A simples visão da paciente ao entrar no consultório poderá nos alertar para eventual distúrbio endócrino tipo obesidade, magreza excessiva, hirsutismo, hipotireoidismo ou Cushing, que poderiam interferir no eixo C-H-H-O levando à anovulação. A história menstrual informará geralmente uma menarca na época habitual e ciclos subseqüentes irregulares no período e duração, o que, por si só, fala da possibilidade de ciclos anovulatórios, pois a ocorrência é comum nesta faixa etária e traduz tão somente a fase de amadurecimento do eixo hipotálamo-hipofisário. A maioria das perdas sangüíneas não são severas e as adolescentes podem ser seguidas sem uma intervenção ativa até que se estabeleçam os ciclos ovulatórios. Entretanto, se o sangramento for prolongado ou severo, deveremos afastar um distúrbio da coagulação. Estes distúrbios são encontrados em cerca de 20% das jovens que são hospitalizadas devido a sangramento uterino abundante. Defeitos da coagulação estão presentes em cerca de 30% daquelas que necessitam transfusão de sangue. A menarca é, para muitas adolescentes, a primeira oportunidade que elas terão de testar seus mecanismos de coagulação, por isso, patologias como doença de Von Willebrand, deficiência de protrombina, púrpura trombocitopênica idiopática, ou distúrbios que levam a deficiência ou disfunção plaquetária, como leucemias e hiperesplenismo, só serão suspeitadas ou diagnosticadas neste período.

Devemos indagar sobre o uso de medicamentos que podem interferir na menstruação, especialmente hormônios e drogas tipo sulpirida, metoclopramida, tranqüilizantes e outras que atuam no sistema nervoso central, modificando a ação dos neurotransmissores responsáveis pela liberação ou inibição dos hormônios hipotalâmicos que regulam a atividade hipofisária. Se a paciente tem vida sexual ativa, indagar se faz uso de dispositivo intra-uterino.

Um quadro muito comum, especialmente no Brasil, campeão mundial de cesarianas, é o que chamo de pseudo-divertículo da cicatriz uterina (1). É tão frequente em pacientes com mais de uma cesariana anterior, que atualmente dispense a comprovação por métodos de imagem, bastando tão somente a história clínica, que é invariavelmente a mesma: perda sangüínea escassa, escura, que se prolonga por 5 a 8

dias após a menstruação normal. É geralmente interpretada como sangramento disfuncional. Pela repetição da cirurgia ou mesmo em cirurgia única, ocorre uma cicatrização viciosa da histerorrafia, formando uma espécie de vala acessória transversa na altura do segmento inferior. Durante o fluxo menstrual, ela reterá uma quantidade de sangue que será lentamente eliminado após o término da regra, já parcialmente metabolizado, apresentando um aspecto de borra de café. Por tratar-se de sangue acumulado na bolsa do divertículo da cicatriz, portanto uma causa anatômica, qualquer forma de tratamento hormonal será totalmente ineficaz. Sua identificação é facilmente constatada pela histerosalpingografia e pela hidro-sonografia, ou suspeitada pela ultra-sonografia. A comprovação ou simples explicação do quadro será o suficiente para tranqüilizar a paciente, dispensando qualquer outra intervenção, que no caso, resolveria apenas por uma histerectomia, já que não faz sentido submeter esta paciente a uma plástica da cicatriz uterina.

A biópsia do endométrio, praticada durante o sangramento (fora deste período não terá nenhum valor, a não ser afastar ou confirmar um câncer do endométrio), nos mostrará com precisão se o ciclo é ovulatório ou anovulatório, se o endométrio foi adequada ou inadequadamente estimulado pela progesterona, se há hiperplasia e de que tipo e fundamentalmente, nas pacientes acima de 35 anos, se existe um adenocarcinoma do endométrio. Mas lembre-se, estas informações só serão confiáveis se a paciente não tiver feito uso anteriormente de nenhum medicamento hormonal pois, neste caso, a biópsia mostrará simplesmente a ação deste hormônio sobre o endométrio e não o diagnóstico etiológico funcional.

A histeroscopia, embora represente um ótimo método de investigação invasivo da cavidade endometrial, não é indispensável na avaliação do sangramento uterino anormal (2). O diagnóstico é essencialmente clínico, pois sangramento disfuncional corrige somente com hormônioterapia. Se não corrigir, certamente não é disfuncional, logo, de causa orgânica. Vamos então melhorar a nossa propedêutica. Aqui, a histeroscopia poderia ser utilizada, porém, não oferece vantagens sobre a hidro-histero-sonografia (3). Percebamos que estamos falando de sangramento por causa orgânica e não funcional ou disfuncional. A figura 2 ilustra bem esta situação onde, além do pólipio, foi detectado um mioma intramural. A ultra-sonografia simples não identificou o pólipio e a histeroscopia não teria identificado o mioma.

Por ser mais simples, melhor tolerado, mais barato e disponível em qualquer centro que tenha um

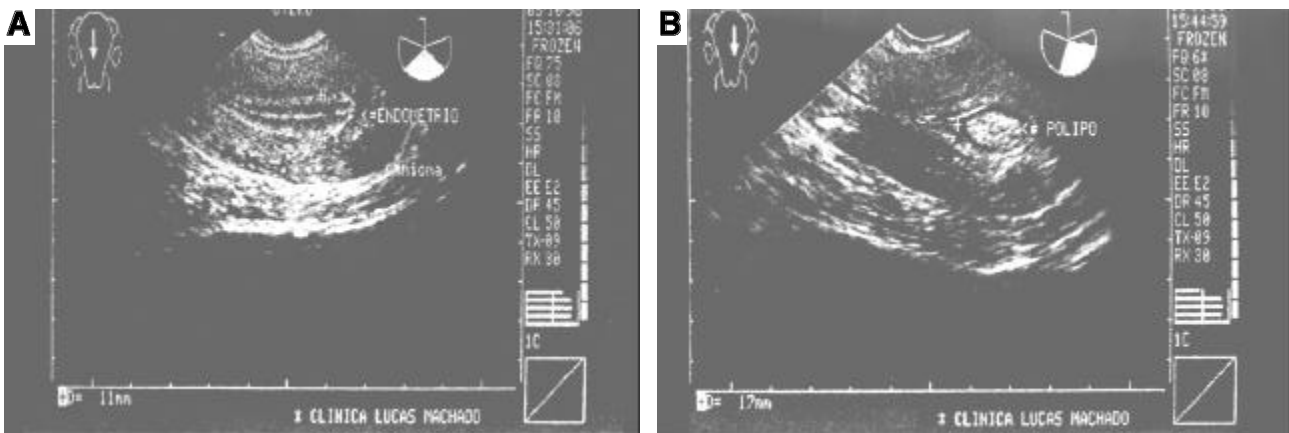


Figura 2. Paciente com sangramento uterino anormal, sob reposição hormonal. A: Ultra-sonografia mostrando apenas um mioma intramural. B: Hidro-histero-sonografia revela com absoluta nitidez um póliipo endometrial e o mioma. A ultra-sonografia simples não identificou o póliipo e a histeroscopia não revelaria o mioma.

aparelho de ultra-som, dou preferência a este método propedêutico, reservando a histeroscopia para o tratamento dos casos de pólipos, miomas submucosos ou ablação do endométrio, onde tem sua indicação príncipe.

Tratamento do sangramento uterino disfuncional ovulatório

Por serem variáveis biológicas do ciclo menstrual normal, sem maiores conseqüências clínicas, elas necessitam apenas esclarecimento. Neste sentido, podemos solicitar que a paciente faça o registro da sua curva de temperatura basal durante um ciclo completo. A sua interpretação junto com a paciente ajudará a entender sua fisiologia, ao mesmo tempo que comprova e reforça as explicações do médico. Se, entretanto, os ciclos forem muito curtos, a ponto de incomodar a paciente, ou a perda sangüínea for abundante ou prolongada, justifica-se um tratamento hormonal. Nestas eventualidades, uma simples complementação com um progestogênio na segunda metade do ciclo, um esquema cíclico de estrogênio e progestogênio, ou um anti-concepcional oral resolverão o problema.

Tratamento do sangramento uterino disfuncional anovulatório

Na puberdade

Antes de prescrever qualquer medicação, devemos ter em mente a fisiopatologia do processo. Isto já nos indica que, afastada uma coagulopatia, estaremos provavelmente diante de um quadro de sangramento disfuncional anovulatório. Como tal, o sangramento raramente é intenso, a ponto de exigir uma solução urgente, portanto o melhor tratamento é nenhum tratamento,

apenas esclarecimento e observação. Esta conduta é reforçada pelo fato do sangramento disfuncional da adolescente ser uma patologia geralmente auto-limitada, pois à medida que o eixo C-H-H-O amadurece, instalam-se os ciclos ovulatórios que corrigem espontaneamente o sangramento irregular. Nos casos de sangramento prolongado, com uma perda sangüínea maior, haverá obviamente a necessidade de tratamento e aqui, mais uma vez, devemos recorrer à fisiopatologia. Se a paciente está sangrando é porque existe produção estrogênica adequada, caso contrário ela não sangraria, estaria em amenorréia. Portanto, em princípio, este hormônio não deve ser empregado. O que a paciente não está produzindo é a progesterona e esta, sim, é a medicação racional. Sua ação fisiológica é obtida na dose de 300mg diários de progesterona pura por via oral durante 10 dias, ou qualquer progestogênio oral em doses correspondentes (5 a 10mg de medroxiprogesterona, 1 a 5mg de noretisterona, 5mg de nomegestrol). A ação progestacional interromperá imediatamente o efeito proliferativo do estrogênio sobre o endométrio, transformando-o em endométrio secretor. Por outro lado, o progestogênio não promove a cicatrização (epitelização) do endométrio e, conseqüentemente, a interrupção do sangramento. Este fato deverá ser comunicado à paciente, pois ela provavelmente continuará perdendo sangue durante o uso da medicação. Após 10 dias de tratamento a medicação é suspensa e 3 a 4 dias depois ocorrerá uma descamação fisiológica da camada funcional do endométrio, correspondendo a uma menstruação verdadeira (este processo é conhecido como curetagem farmacológica). Portanto, a paciente poderá continuar sangrando durante os dias em que estiver tomando o medicamento, mais 3 a 4 dias correspondentes ao período de privação hormonal, mais os dias da mens-

truação propriamente dita. Nova série de 10 dias do progesteracional será repetida, começando no 15º dia contado a partir do início da menstruação. Afim de facilitar o cálculo para a paciente, pedimos-lhe para iniciar a segunda série 18 dias após o término da primeira série (3 a 4 dias correspondendo ao período que levaria para iniciar a menstruação, mais os 14 dias da fase proliferativa) (figura 3). Após 3 a 4 séries, a medicação é suspensa e a paciente observada durante os próximos ciclos. Caso ocorram novos atrasos menstruais, indicando que os ciclos ovulatórios ainda não se estabeleceram, nova série profilática do progesterogênio deverá ser instituída.

Se o quadro hemorrágico for de grande intensidade, a ponto de levar a adolescente a uma anemia profunda, a interrupção imediata do sangramento é imperiosa e nesta situação especial, o emprego dos estrogênios estará indicado, seja isoladamente ou preferentemente associado ao progesterogênio. Voltemos mais uma vez à fisiopatologia (figura 1). O sangramento ocorre quando os níveis flutuantes dos estrogênios caem abaixo de um certo nadir e interrompe quando os níveis se elevam. Se elevarmos os níveis de estrogênios farmacologicamente, obteremos uma rápida reepitelização do endométrio e conseqüente interrupção do sangramento, mas ao mesmo tempo, estaremos provocando um maior crescimento da espessura do endométrio, que fatalmente irá descamar cessado o estímulo hormonal, provocando um sangramento ainda maior.

O estrogênio por via endovenosa não é mais eficiente do que por via oral. Quatro comprimidos ao dia de 1,25 ou 2,5mg de estrogênios conjugados (5 a 10mg/dia) são suficientes para interromper a hemorragia dentro de 48 horas. Se tal não ocorrer devemos suspeitar de uma causa orgânica não diagnosticada. Uma vez obtida a hemostasia, o tratamento combinado com o progesteracional deverá ser instituído, a fim de trans-

formar o endométrio proliferado ou hiperplásico em secretor, possibilitando uma descamação fisiológica após a interrupção da medicação. O progesterogênio poderá ser acrescentado ao estrogênio durante 10 dias ou o estrogênio poderá ser substituído por uma associação de estrogênio-progesterogênio ou uma pílula anticoncepcional combinada, com doses de 30 a 50mg de etinil-estradiol (a dose tem que ser elevada para poder exercer o efeito farmacológico desejado), 3 vezes ao dia, durante 10 dias. Três a quatro dias após o término da medicação ocorrerá a menstruação. A partir daí, somente o progesteracional oral deverá ser administrado por mais três ou quatro séries, a partir do 15º dia do ciclo, a menos que a paciente tenha atividade sexual e prefira fazer uso da pílula como medida anticoncepcional (figura 3). Casos de sangramento moderado respondem bem aos preparados seqüenciais, onde os onze primeiros comprimidos contém um estrogênio (2mg de valerato de estradiol) e os dez seguintes, uma associação do estrogênio mais um progesterogênio (0,25mg de levonorgestrel). Após a primeira série deverão ser substituídos pelo esquema do progesterogênio durante 10 dias, a partir do 15º dia do ciclo.

A não observância da fisiopatologia do quadro e do tratamento baseado nestes princípios tem levado grande número de pacientes ao meu consultório, onde o sangramento inicialmente disfuncional se transforma em iatrogênico pela salada hormonal a que são submetidas. Curioso é que a história é sempre a mesma: começa com Estrogênios Conjugados por via endovenosa ou injeção de Acetato de Noretisterona associada a Etilnil-estradiol, que suspendem em 48 horas o sangramento. Depois de 4 a 7 dias a paciente volta a sangrar, o que é lógico, pois trata-se respectivamente do sangramento por privação ou da menstruação, mas aos olhos da paciente e principalmente da sua mãe, é o retorno do problema. O médico, se não raciocinar de acordo com a fisiopatologia do quadro, ao ser contactado pela paciente relatando o ocorrido, assustado, prescreve outra injeção dos mesmos medicamentos, às vezes em dose dupla e novamente o quadro se repetirá, até que a paciente procure outro colega.

A única medicação complementar indispensável é o ferro, que corrigirá a anemia presente. Drogas como agentes antifibrinolíticos, derivados do Ergot, ou outros hormônios não alteram significativamente a resposta aos esquemas anteriormente sugeridos. Nos casos de sangramento excessivo, o emprego dos anti-inflamatórios não esteróide, especialmente os inibidores da prostaglandina sintetase, reduzem sensivelmente a perda sangüínea, equiparando-se aos progesterogênios.

**SANGRAMENTO UTERINO DISFUNCIONAL:
CONDUTA BÁSICA**

Esquema com progesterogênio: (○)



Esquema com estrogênio + progesterogênio: (●)

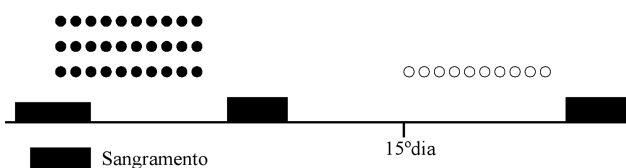


Figura 3. Tratamento do sangramento uterino disfuncional.

A curetagem uterina, que é medida obrigatória nas pacientes na perimenopausa, por ser terapêutica e ao mesmo tempo diagnóstica, não tem lugar na paciente adolescente. O diagnóstico correto e a terapêutica racional baseada nos conhecimentos da fisiopatologia evitarão este procedimento. O risco de câncer nesta faixa etária é desprezível.

No menacme

Na idade reprodutiva, o tratamento é basicamente o mesmo. Lembremos apenas que a ausência da ovulação neste período, como na adolescência, levará fatalmente ao aparecimento dos ovários policísticos, pois eles são simplesmente a expressão morfológica de um estado anovulatório crônico, assim como a hiperplasia do endométrio.

O objetivo do tratamento poderá visar também o hirsutismo, a obesidade, o hiperinsulinismo ou a infertilidade. Uma vez controlado o sangramento através dos esquemas referidos, as medidas específicas para cada uma destas situações deverão ser adotadas.

No climatério

O tratamento inicial continua sendo o mesmo, porém, o estudo histológico prévio do endométrio, obtido através de biópsia ou curetagem é indispensável, a menos que a ultra-sonografia endovaginal revele uma espessura endometrial inferior a 5mm, o que nestes casos não é comum, já que quase sempre estaremos diante de um endométrio proliferado ou hiperplásico, devido à ação não oposta dos estrogênios. Baseado nos conhecimentos da dinâmica hormonal do climatério, o progestogênio deverá continuar ciclicamente, até que surjam sintomas de deficiência estrogênica quando, então, este hormônio será acrescido.

A preocupação primária nesta faixa etária é afastar a possibilidade de um câncer do endométrio. Uma crítica e um alerta entretanto devem ser feitos em relação à curetagem uterina. Diz-se com frequência que ela é ao mesmo tempo diagnóstica e terapêutica. Diagnóstica, certamente. Irá nos dizer se o endométrio é atrófico, secretor, proliferado, hiperplásico simples ou complexo, com atipia ou sem atipia ou ainda identificar um adenocarcinoma e o seu tipo histológico. Terapêutica porém, somente naquele momento, quando interromperá o sangramento pela raspagem da camada funcional. É fundamental termos em mente que o mesmo processo que levou o endométrio à hiperplasia (presença contínua de estrogênio sem a oposição do progestogênio) persistirá atuando e, se não tomarmos uma providência, o quadro hemorrágico fatalmente retornará. É óbvio. De uma paciente com sangramento disfuncional anovulatório na

transição menopausal, não é de se esperar o retorno das ovulações, portanto, é absolutamente indispensável que continue a tomar o progestogênio ciclicamente até que ocorra a menopausa, quando então poderemos acrescentar o estrogênio, dando início à reposição hormonal. Esta medida prevenirá o adenocarcinoma do endométrio, como também evitará uma histerectomia desnecessária. É freqüentemente dito a estas pacientes: - "Minha filha, nós já fizemos uma curetagem e o sangramento voltou. Isto é um mau sinal. O jeito agora é partirmos para a histerectomia, senão isto evoluirá para um câncer!"

Mas, e se não responder ao tratamento hormonal e continuar sangrando?

Certamente não será um sangramento disfuncional. Teremos que rever a propedêutica. Se ainda assim nada encontrarmos, não restará outra alternativa senão a histerectomia ou, quem sabe, a ablação do endométrio por cirurgia histeroscópica. A minha preferência ainda é a histerectomia, por não deixar nenhuma chance de sangramento por outras causas, inclusive uma pequena área de um adenocarcinoma que eventualmente não tenha sido identificado pela curetagem. Alias, nesta eventualidade, por tratar-se de uma causa orgânica, não responderá ao tratamento hormonal e fatalmente voltará a sangrar, dando-nos uma segunda chance de acertar o diagnóstico. A racionalidade desta conduta, mais uma vez, baseia-se no fato de que o sangramento disfuncional corrige obrigatoriamente com a hormônioterapia. Este é um dos poucos raciocínios matemáticos aplicáveis em medicina. Se isto não ocorrer, é porque não é disfuncional. Existe com certeza uma causa orgânica, que se a propedêutica utilizada não conseguiu detectá-la, o histopatologista certamente o fará e na imensa maioria das vezes encontrará uma adenomiose.

REFERÊNCIAS

1. Machado LV. Hemorragia uterina disfuncional. In: Machado LV, ed. *Endocrinologia Ginecológica*. Rio de Janeiro: MEDSI, 2000.
2. Weber AM, Belinson JL, Bradley LD, Piedmonte MR. Vaginal ultrasonography versus endometrial biopsy in women with postmenopausal bleeding. *Am J Obstet Gynecol* 1997;177:924-9.
4. Widrich T, Bradley LD, Mitchinson AR, Collins RL. Comparison of saline infusion sonography with office hysteroscopy for the evaluation of the endometrium. *Am J Obstet Gynecol* 1996;174:1327-34.

Endereço para correspondência:

Lucas V. Machado
Rua Maranhão 1567/1401
30.150-331 Belo Horizonte, MG
e-mail: lucasm@mk.com.br