

Escleredema de Buschke associado ao diabetes melito tipo 2: relato de caso e revisão da literatura

Scleredema of Buschke associated with *diabetes mellitus* type 2: case report and review of the literature

Sandra Lopes Mattos e Dinato¹, Gustavo Loffi da Costa¹,
Mauro Cesar Dinato¹, Ângelo Sementilli¹, Ney Romiti¹

¹ Fundação Lusiada, Centro Universitário Lusiada (Unilus), Santos, SP, Brasil

SUMÁRIO

Escleredema de Buschke (EB) é doença rara de tecido conjuntivo, caracterizada por endurecimento não depressível da pele. De etiologia desconhecida, pode estar associada com infecções bacterianas ou virais, alterações hematológicas e diabetes melito (DM). Em metade dos casos publicados de EB, há associação com DM. As características mais comuns nesses pacientes são: adultos do sexo masculino, DM de longa duração, mal controle metabólico e presença de complicações específicas do DM. O exame histopatológico revela aumento da espessura da derme, com fibras de colágeno alargadas e separadas por espaços não corados, os quais correspondem a depósitos de mucopolissacarídeos. Consequências clínicas incluem: diminuição da motilidade dos ombros e comprometimento da função respiratória. Diversos tratamentos são propostos na literatura, porém com resultados inconstantes. Relata-se caso de EB em paciente diabético tipo 2. Arq Bras Endocrinol Metab. 2010;54(9):852-5

SUMMARY

Scleredema of Buschke (SB) is a rare disorder of connective tissue, characterized by hardening of the skin. Of unknown etiology, it may be associated with viral or bacterial infections, hematological alterations and *diabetes mellitus* (DM). In half of the reported cases of SB, there is association with DM. The most common characteristics among these patients are: being male adults, having long-term DM, bad metabolic control and presence of specific complications of DM. The histopathological examination shows dermal thickening, with widened collagen fibers separated by non-colored spots, which correspond to mucopolysaccharides deposits. The clinical consequences are: decrease in motility of the shoulders and an impairment of respiratory function. Several treatments are suggested in the literature, but with inconstant results. A case of SB is reported in a type 2 diabetes patient. Arq Bras Endocrinol Metab. 2010;54(9):852-5

Correspondência para:

Sandra Lopes Mattos e Dinato
Rua Osvaldo Cruz, 451
11045-101 – Santos, SP, Brasil
sandradinato@yahoo.com.br

Recebido em 15/Dez/2009
Aceito em 21/Out/2010

INTRODUÇÃO

O escleredema de Buschke (EB) pertence ao grupo das mucinoses, doença rara do tecido conjuntivo, caracterizada por endurecimento simétrico da pele, de início insidioso, com predileção pelas regiões superiores do tronco posterior, pescoço e ombros, sendo descritas também manifestações extracutâneas da afecção. De etiologia desconhecida, pode estar associado com infecções bacterianas ou virais, alterações hematológicas e diabetes melito (DM) (1). Destaca-se que em 50% dos casos publicados de EB há associação com DM (2).

O objetivo deste estudo é o relato de um caso de EB em paciente diabético tipo 2 de longa data, já com complicações secundárias à evolução da doença.

RELATO DO CASO

Homem branco, 54 anos, procurou o Serviço de Dermatologia do Hospital Guilherme Álvaro por prurido na região inguinocrural, sendo diagnosticada *Tinea cruris*. Ao exame dermatológico geral, foi notada intensa infiltração difusa de coloração eritemato-violácea locali-

zada na região cervical e torácica superior. Interrogado, referiu aumento progressivo dessa alteração, surgida há 8 anos, evoluindo com dificuldade em mobilização do pescoço e membros superiores (Figura 1), sem diagnóstico clínico ou tratamento prévio. Foi realizada biópsia da lesão (Figuras 2 e 3).

Há 20 anos foi diagnosticado DM tipo 2 (DM2), em tratamento com insulina e, desde o diagnóstico, a doença se apresentou de difícil controle. Negava tabagismo e possuía características físicas de obesidade central. Há quatro anos apresentou perda total da visão, conseqüente à retinopatia diabética. Há 1 mês foi submetido à cirurgia de revascularização miocárdica por doença coronariana crônica. Em razão dessa intercorrência, não foi indicada nenhuma terapêutica do ponto de vista dermatológico para a manifestação descrita, tendo apenas sido tratada a micose superficial, motivo principal de sua consulta. O paciente foi encaminhado para a Endocrinologia deste hospital, que confirmou mau controle glicêmico da doença metabólica, por meio de inúmeros exames de glicemia e hemoglobina glicada, sendo orientado a realizar rígido tratamento para o DM2. Em todas avaliações clínicas do paciente, não foi evidenciada nenhuma disfunção respiratória significativa.

Exames histopatológicos

Hematoxilina-eosina: a derme encontra-se espessada por aumento de tecido colágeno. As fibras colágenas estão dissociadas por deposição de material amorfo (Figura 2).

Alcian blue: presença de mucina em áreas focais localizadas entre as fibras colágenas da derme (Figura 3).

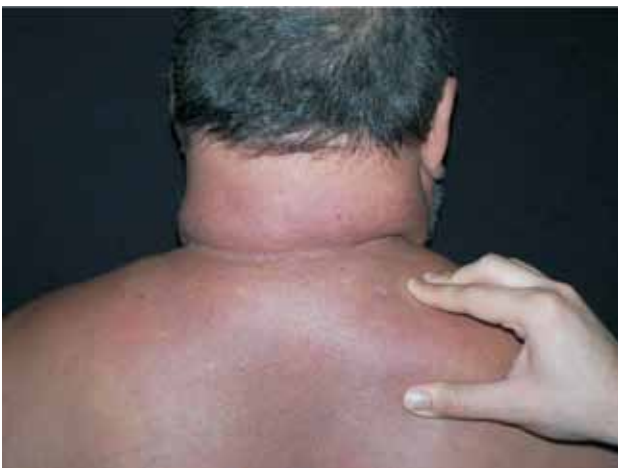

Figura 1. Nítida infiltração cutânea.

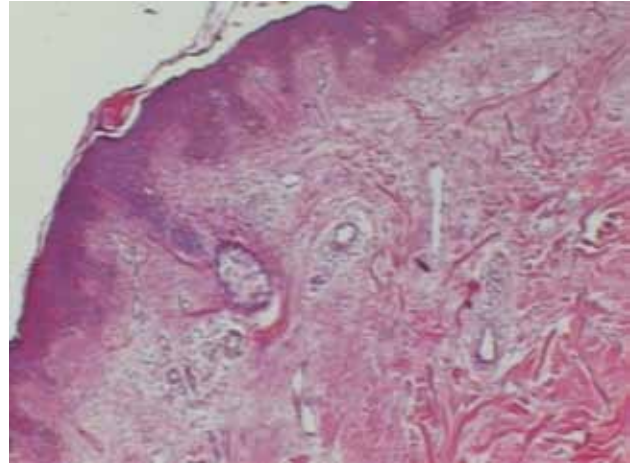


Figura 2. HE -40x.

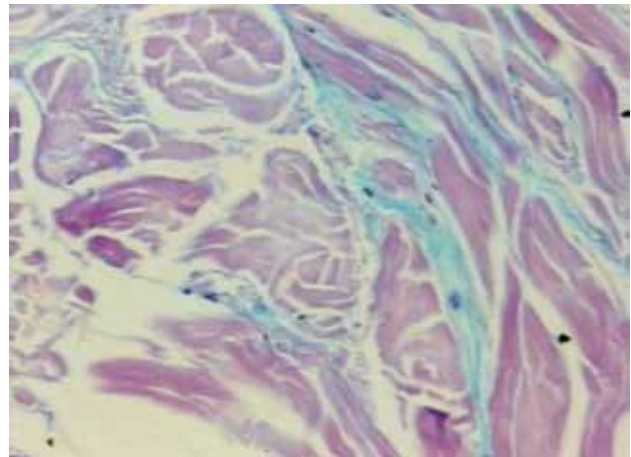


Figura 3. Alcian blue -100x.

DISCUSSÃO

O escleredema descrito originalmente por Buschke, em 1902, atinge todos os grupos etários e raciais. É caracterizado por endurecimento da pele, usualmente simétrico, com predileção pelas regiões superiores do tronco posterior, pescoço e ombros (3). No entanto, um caso de escleredema localizado em membros inferiores foi relatado (4). Mãos e pés são tipicamente poupados (1). As manifestações sistêmicas da doença são raras, podendo incluir: comprometimento cardíaco, oftálmico, musculoesquelético e articular, além de hepatomegalia, derrame pleural e pericárdico, alterações da língua, esôfago e faringe (5).

Uma extensa sinonímia tem sido encontrada na literatura usando termos como *escleredema adultorum*, *escleredema diabeticorum*, *escleredema diutinum*, escleríase aguda. O termo mais adequado é escleredema de Buschke, pelo fato de a ocorrência não obrigatória em pa-

cientes adultos e diabéticos ser permanente ou caracterizar doença de evolução aguda (3).

O EB é dividido em três grupos: tipo 1, associado com infecções bacterianas ou virais; tipo 2, associado principalmente com paraproteinemias, e tipo 3, associado com DM (3,6-10) (Tabela 1).

Tabela 1. Subtipos do esclerodema

Aspecto	Tipo 1	Tipo 2	Tipo 3
Idade de início	Qualquer idade, mais comum em crianças	> 15 anos	> 40 anos
Doenças associadas	Estreptococcia, difteria, febre tifoide, citomegalovirose, infecções por influenza, sarampo, caxumba, parotidite e HIV	Discrasias sanguíneas, paraproteinemia, mieloma múltiplo	DM2
Sexo	Predomínio em mulher	Predomínio em mulher	Predomínio em homem
Evolução	Aguda	Crônica	Crônica
Envolvimento sistêmico	Coração, músculo esquelético e ocular, glândulas parótidas, faringe, esôfago, fígado, baço, pleura e peritônio	Ocasional	Raro; principalmente, complicações associadas ao DM2

DM2: diabetes tipo 2.

Tabela modificada de Turchin e cols. (8).

O EB tipo 1 tem início agudo e geralmente é precedido por episódio febril, associado sobretudo a *estreptococcias*, como amigdalite, faringite, escarlatina, celulite, otite média, nefrite, febre reumática e erisipela. Tem sido descrito também associado a outros processos infecciosos, como febre tifoide, impetigo, influenza, sarampo, parotidite, citomegalovirose e HIV. Nesse subtipo, a maioria dos pacientes é jovem ou criança. É de melhor prognóstico (6,10).

No EB tipo 2, múltiplas doenças associadas têm sido descritas, sendo mais comumente correlacionadas com as paraproteinemias (gamopatias monoclonais) (8). Também foram relatados casos em associação com mieloma múltiplo, amiloidose, hiperparatireoidismo primário, artrite reumatoide e síndrome de Sjögren. Nesse subtipo, não há descrição de doenças infecciosas prévias e a cronicidade da doença parece ser a regra (3).

O EB tipo 3 é associado ao DM. Em geral, afeta homens com idade acima de 40 anos, sobretudo pacientes

obesos com DM de longa data ou mal controlado. Não tem tendência à resolução espontânea (9).

O diagnóstico de EB é baseado na apresentação clínica, porém o estudo histopatológico é característico, mostrando epiderme normal e derme aumentada em espessura (até três vezes), observando-se fibras de colágeno calibrosas e separadas por espaços não corados ou com presença de material amorfo levemente basofílico, os quais correspondem a depósitos de mucopolissacarídeos, principalmente ácido hialurônico, que podem ser identificados por meio de colorações especiais (Alcian blue, azul de toluidina e ferro coloidal) (1,11). Não se observa aumento do número de fibroblastos (2). Evidenciou-se também o depósito de mucina em órgãos extracutâneos, como medula óssea, nervos, glândulas salivares e coração (3).

O diagnóstico diferencial deve ser estabelecido com esclerodermia e escleromixedema. Na esclerodermia, há comprometimento das extremidades, o que não ocorre no esclerodema, além do fenômeno de Raynaud, fâcies típica, telangiectasias e calcificações. O exame histopatológico evidencia epiderme retificada, com septos fibrosos na hipoderme, esclerose dérmica, perda de anexos e infiltrado inflamatório escasso. No escleromixedema, são lesões papulosas dispostas de forma linear, cuja coalescência leva ao espessamento da pele. A histopatologia mostra depósito difuso de mucina na derme superficial e média e fibrose com proliferação de fibroblastos dispostos irregularmente (2,12).

No EB, o principal mecanismo de acúmulo dos componentes da matriz celular parece ser representado por uma expressão anormal dos genes da proteína extracelular (colágenos tipo 1 e tipo 3, fibronectina) na pele, em vez de uma diminuição dos processos de compensação. Esse gene desregulado é observado no EB independentemente da presença de diabetes. Os mediadores para ativação dos fibroblastos ainda é desconhecido (5).

DM está descrito em associação com metade dos casos de EB, relacionado tanto ao DM1 como DM2. As características mais comuns dos pacientes descritos na literatura são adultos do sexo masculino, com diabetes melito de longa duração, mal controle metabólico, presença de complicações específicas do diabetes, hipertensão e obesidade (2).

Resultados divergentes quanto à prevalência foram relatados na literatura, destacando-se as observações realizadas em ambulatório e hospital. Cole e cols. (9) relataram prevalência de 2,5% em uma população de 424 pacientes diabéticos em acompanhamento ambulatorial, enquanto Sattar e cols. (13) encontraram pre-

valência de 14% em uma população de 100 pacientes diabéticos em ambiente hospitalar. Ressalta-se que a maior parte dos casos é desconhecida, negligenciada e subnotificada (5).

Diversas alternativas terapêuticas têm sido usadas com resultados inconstantes, a saber: imunossuppressores (como a ciclosporina e metotrexato), pentoxifilina, prostaglandina E1, penicilamina, altas doses de penicilina, corticoides sistêmico e intralesional, fator XIII, radioterapia, fotoquimioterapia com psoraleno e ultravioleta A (PUVA), e recentemente irradiação de elétrons (3). A fisioterapia pode ser benéfica. Para diabéticos, o alto controle glicêmico é importante, porém não tem efeito na lesão já existente. Em pacientes com histórico breve de doença, é indicada antibioticoterapia, mesmo sem história ou sinais clínicos de infecção (8).

Em geral, é afecção de bom prognóstico, sendo na maioria dos casos autolimitada; no entanto, há casos graves, com rápida progressão, devendo-se determinar o melhor tratamento para controle da doença, analisando-se a relação custo-benefício. Destaca-se que sua cronicidade pode acarretar alteração da movimentação dos ombros e na função respiratória (5).

O paciente aqui relatado apresentava EB tipo 3, confirmando a ocorrência em diabéticos com mau controle glicêmico, o que induziu a mudanças irreversíveis em nosso doente, particularmente explicada pela evolução de 8 anos. Não houve possibilidade de indicação terapêutica específica para EB em razão da cirurgia cardíaca recente, alvo principal de atenção ao nosso doente.

Em conclusão, a frequência de EB na população diabética é provavelmente subestimada. Esse relato é um alerta, particularmente para os dermatologistas e endocrinologistas, que devem estar atentos a essa manifestação, a qual pode ser facilmente reconhecida por exame clínico. Assim, se faz necessário, importante e obrigatório o conhecimento dessa doença por todos os

profissionais da saúde, visando ao diagnóstico e ao tratamento precoces, e talvez a obtenção de um melhor prognóstico, o que permitirá também uma melhor qualidade de vida aos pacientes.

Este estudo foi aprovado pela Comissão de Ética do Hospital Guilherme Alvaro.

Declaração: os autores declaram não haver conflitos de interesse científico neste estudo.

REFERÊNCIAS

1. Strachan DD. Scleredema 2002. Disponível em: www.emedicine.com/derm/topic385.htm. Acessado em: 1 Nov 2009.
2. Pitarch G, Torrijos A, Martínez-Aparicio A, Vilata JJ, Fortea JM. Escleredema de Buschke asociado a diabetes mellitus. Estudio de cuatro casos. *Actas Dermosifiliogr*. 2005;96(1):46-9.
3. Gervini RL, Lecompte SM, Pineda RC, Ruthner FG, Magnabosco EM, Silva LM. Escleredema de Buschke: relato de dois casos. *An Bras Dermatol*. 2002;77(4):465-72.
4. Farrell AM, Branfoot AC, Moss J, Papadaki L, Woodrow DF, Bunker CB. Scleredema diabetorum of Buschke confined to the thighs. *Br J Dermatol*. 1996;134(6):1113-5.
5. Meguerditchian C, Jacquet P, Béliard S, Benderitter T, Valéro R, Carsuzza F, et al. Scleredema adultorum of Buschke: an under recognized skin complication of diabetes. *Diabetes Metab*. 2006;32:481-4.
6. Graff R. Discussion of scleredema adultorum. *Arch Derm*. 1968;98:319-20.
7. Ulmer A, Schaumburg-Lever G, Bauer J, Kotter I, Fierlbeck G. Scleredema adultorum Buschke. Case report and review of the literature. *Hautarzt*. 1998;49:48-54.
8. Turchin I, Adams SP, Enta T. Answer to dermacase. *Canadian Family Physician – Le Médecin de famille canadien*. 2003;49:1089-93.
9. Cole GW, Headley J, Skowsky R. Scleredema diabetorum: a common and distinct cutaneous manifestation of diabetes mellitus. *Diabetes Care*. 1983;6:189-92.
10. Cron RQ, Swetter SM. Scleredema revisited. *Clin Pediatr*. 1994;33(10):606-701.
11. Fonseca JC, Gripp AC, Mendonça AM, Leal MM, Azulay RD. Escleredema e diabetes mellitus. *Folha Méd*. 1983;87:269-72.
12. Sampaio SAP, Rivitti EA. Mucínose e mucopolissacarídeos. *Dermatologia*. 3.ed. São Paulo: Artes Médicas; 2008. p. 933-44.
13. Sattar MA, Diab S, Sugathan TN, Sivanandasingham P, Fenech FF. Scleroedema diabetorum: a minor but often unrecognized complication of diabetes mellitus. *Diabet Med*. 1988;5:465-8.