

## Uso do ultra-som dúplex Doppler no diagnóstico de *shunt* portossistêmico em gatos

[Portosystemic shunt diagnosis using duplex Doppler ultrasonography in cats]

C.F. Carvalho<sup>1,2</sup>, M.C. Chammas<sup>2</sup>

<sup>1</sup>Instituto Brasileiro de Diagnóstico e Especialidades Veterinárias Provet – São Paulo, SP

<sup>2</sup>Instituto de Radiologia - HCFM-USP – São Paulo, SP

### RESUMO

Realizaram-se exames ultra-sonográficos dúplex-Doppler abdominal em dois gatos que apresentavam sinais clínicos de encefalopatia hepática. Os principais achados ultra-sonográficos foram: identificação de um vaso anômalo tortuoso desviando o fluxo portal, velocidade de pico sistólico portal aumentada, presença de fluxo turbulento na veia cava caudal e redução do tamanho do fígado e do calibre dos vasos portais. Os achados de necropsia confirmaram os resultados dos exames ultra-sonográficos e clínicos. Pode-se concluir que o diagnóstico de *shunt* portossistêmico deve ser uma hipótese a ser considerada em gatos com sinais clínicos de encefalopatia hepática.

Palavras-chave: gato, ultra-sonografia, Doppler, *shunt* portossistêmico

### ABSTRACT

*Abdominal duplex Doppler ultrasonography was used in two cats with hepatic encephalopathy clinical signs. The main ultrasonographic findings were: identification of a tortuous strange vessel shunting portal flow; elevated portal flow velocity; turbulence in the caudal vena cava, and reduced size of liver and hepatic portal branches. Necropsy findings were similar to that found at ultrasonographic and clinical exams. It is concluded that portosystemic shunt diagnosis may be a real hypothesis to be considered in cats with clinical signs of hepatic encephalopathy.*

*Keywords: cat, ultrasonography, Doppler, portosystemic shunt*

### INTRODUÇÃO

Os *shunts* portossistêmicos (SPS) são comunicações vasculares únicas ou múltiplas que desviam o sangue da circulação portal direto para a circulação sistêmica sem passar pelo fígado (D'Anjou et al., 2004; Brum et al., 2007). Podem ocorrer em todos os mamíferos, porém é mais freqüente em cães.

Os SPS em gatos podem ser congênitos ou adquiridos. Os SPS adquiridos desenvolvem-se secundariamente à hipertensão portal e estão associados com doenças como a colangiohepatite crônica, neoplasia hepática e fistulas arteriovenosas. A hipertensão portal pode ocasionar a formação de múltiplos *shunts* extra-hepáticos que, primariamente, eram vasos afunccionais

remanescentes no sistema portal. A forma congênita é mais comumente reconhecida (Lamb, 1998). Os SPS congênitos são vasos embrionários anômalos que aparecem como desvios colaterais únicos (intra ou extra-hepáticos). A causa básica genética dos SPS é desconhecida. Os SPS extra-hepáticos únicos são mais comuns em gatos e em cães de raças pequenas (Hunt et al., 2000).

Os SPS congênitos ocorrem mais comumente em gatos mestiços. Algumas raças como a Persa e a Himalaia possuem mais riscos de apresentarem essa afecção (Berger et al., 1986). A literatura sugere, ainda, uma pequena predisposição sexual por machos, em gatos, e por fêmeas, em cães. Descreve-se ainda que cães e gatos machos acometidos possam apresentar criptorquidismo concomitante (Holt et al., 1995).

---

Recebido em 26 de abril de 2006

Aceito em 23 de novembro de 2007

Endereço para correspondência (Corresponding address)

Travessa Leon Berry, 122 - Jardim Paulista - 01402-030 - São Paulo, SP

E-mail: cibeleftcarvalho@terra.com.br

A idade é uma pista diagnóstica importante, pois a maioria dos animais desenvolve os sinais até os seis meses de idade. Porém, o SPS congênito deve ser uma consideração diagnóstica também em animais de meia-idade (Herden et al., 2003).

O ultra-som Doppler colorido é um método útil de diagnóstico não invasivo para avaliar animais com suspeita de SPS congênito (Wrigley et al., 1987; Lamb e White, 1998). Ao ultra-som modo B, o fígado geralmente aparece diminuído e hipovascularizado (Lamb, 1998). Ao mapeamento Doppler colorido, pode-se identificar a presença de um vaso anômalo, geralmente de trajeto tortuoso, próximo aos rins e baço, em direção à veia cava caudal. No local da comunicação, geralmente observa-se a presença de fluxo turbulento em cães (Szatmári et al., 2004). O vaso com desvio geralmente origina-se da veia porta principal, da veia esplênica ou da veia gástrica (Breznock e Whiting, 1985) e, em gatos, com frequência origina-se da veia gástrica esquerda (Lamb, 1998). O mapeamento Doppler espectral pode revelar aumento da impedância vascular hepática com aumento da velocidade de pico sistólico na veia porta em 70% dos cães acometidos (Lamb, 1998).

Este artigo tem como objetivo descrever os achados ultra-sonográficos em dois gatos com *shunts* portossistêmicos.

### CASUÍSTICA

Foram examinados uma fêmea da raça Persa com dois anos de idade e um macho sem raça definida com nove meses de idade. Ambos foram encaminhados para a realização de ultra-sonografia Doppler abdominal por apresentarem sinais clínicos de encefalopatia hepática e suspeita de *shunt* portossistêmico. Para tal, foi utilizado um equipamento de ultra-sonografia modo-B<sup>1</sup> com transdutor convexo multifrequencial de 4,0 a 6,0 MHz e, ainda, um transdutor linear de 7 a 10MHz. As imagens foram registradas em impressora e CD direto do aparelho.

Os animais foram submetidos ao preparo prévio intestinal 24 a 48 horas antes do exame com

antifiséticos<sup>2</sup> e submetidos a jejum de sólidos por, no mínimo, seis horas para a realização dos exames ultra-sonográficos.

Realizou-se ampla tricotomia abdominal, incluindo os músculos epaxiais, dorsalmente, a pelve, caudalmente, e o processo xifóide, cranialmente. A tricotomia foi mais ampla na região lateral direita, ampliada até a altura do 10º espaço intercostal. Para a avaliação ultra-sonográfica, foi ainda necessário usar gel para contato em toda a região a ser examinada, com o animal posicionado em decúbito dorsal. Após o exame convencional de todos os órgãos abdominais, o estudo Doppler colorido da região epigástrica forneceu informações sobre a arquitetura vascular.

Foram observados os seguintes vasos em seqüência: artéria aorta e seus principais ramos - artéria mesentérica cranial, tronco celíaco, gástrica esquerda e esplênica - na região epigástrica esquerda; na região portal com aproximação subxifóide e intercostal obtiveram-se planos de corte longitudinais e transversais da veia cava caudal, veia porta principal, veias hepáticas e aorta abdominal. Foi realizado mapeamento Doppler espectral na artéria mesentérica cranial, na artéria aorta, na veia porta, em pelo menos duas veias hepáticas e na veia cava caudal. Usando o modo colorido, foi possível determinar a presença ou a ausência de fluxo no vaso a ser analisado. O estudo Doppler pulsado permitiu a análise da morfologia das ondas. Foram medidas a velocidade de pico sistólico máximo e a velocidade diastólica mínima na artéria mesentérica cranial, na aorta, na veia cava caudal, na veia porta e na artéria hepática, quando possível. Foram, ainda, calculados os índices de resistência da artéria mesentérica cranial, o índice de congestão da veia porta e as relações entre os diâmetros da veia porta e veia cava caudal e entre a veia porta e a aorta na região portal. Em todas as etapas, foi realizada minuciosa pesquisa da presença do vaso tortuoso desviando a circulação portal na região extra e/ou intra-hepática.

### DISCUSSÃO

Em ambos os animais, ao exame ultra-sonográfico convencional, foi possível notar diminuição das dimensões hepáticas e dificuldade na visibilização dos vasos hepáticos, conforme relatado em casos de

<sup>1</sup>modelo Logiq 3, marca GE® - Wisconsin, EUA.

<sup>2</sup>Dimeticona, Luftal® - Bristol-Myers Squibb - São Paulo, Brasil.

SPS (Lamb et al., 1996; D'Anjou et al., 2004; Brum et al., 2007).

Ao estudo Doppler colorido da arquitetura vascular hepática, foi possível notar no animal 1 a presença de um vaso anômalo único (Fig. 1), de trajeto tortuoso, que drenava para a veia cava caudal na região portal, produzindo, nesse ponto, artefato de turbilhonamento, característico também de SPS, conforme descrito por Szatmári et al. (2004). No animal 2 havia *shunts* intra-

hepáticos múltiplos. Estes foram evidenciados ao redor da vesícula biliar (Fig. 2) como pequenos vasos de trajeto irregular. Na região portal, observou-se a presença de um vaso calibroso com trajeto anômalo ligando a veia porta à cava caudal - *shunt* portocaval. Berger et al. (1986) e Lamb e White (1998) descreveram que os *shunts* intra-hepáticos são mais facilmente detectados que os extra-hepáticos, e os *shunts* únicos são mais freqüentes que os múltiplos.

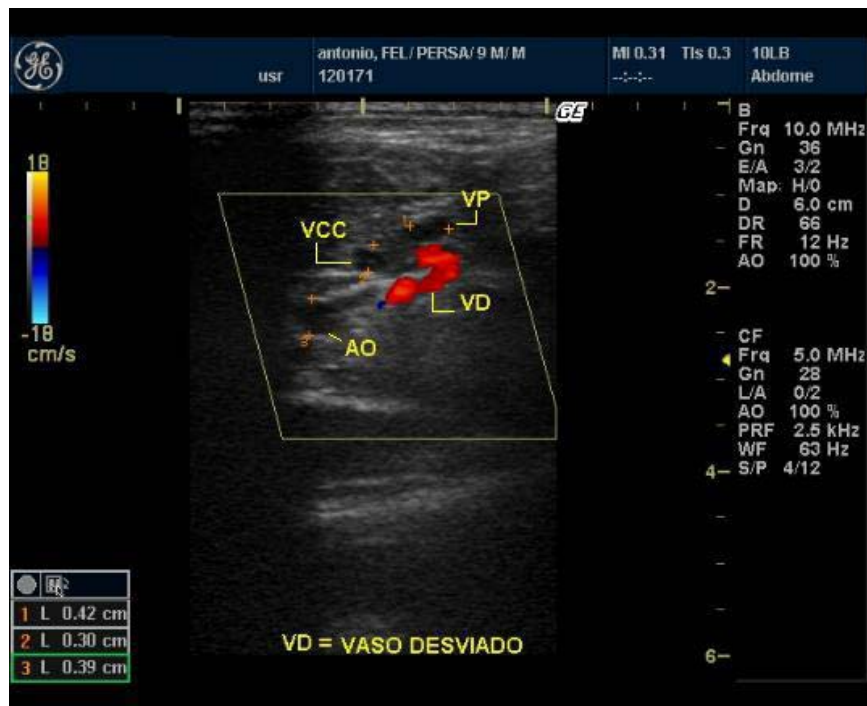

Figura 1. Imagem de ultra-sonografia Doppler colorida evidenciando a presença de vaso de trajeto tortuoso (VD) desviando o fluxo sanguíneo portal. VP = veia porta; AO = aorta; VCC = veia cava caudal.

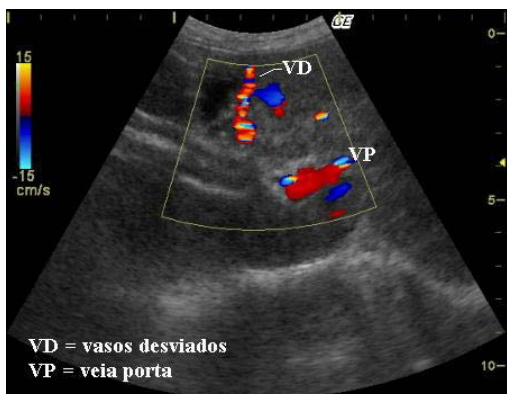


Figura 2. Imagem de ultra-sonografia Doppler colorida de região portal evidenciando a veia porta (VP) com artefato de turbilhonamento e vasos desviando (VD) a circulação portal, caracterizando *shunt* intra-hepático.

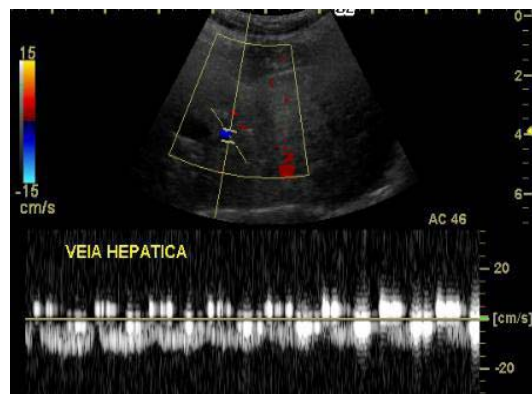


Figura 3. Imagem de ultra-sonografia dúplex Doppler demonstrando mapeamento espectral de veia hepática com portalização do fluxo sanguíneo e artefato de movimento.

Segundo Nyland et al. (2005), a velocidade de pico sistólico da veia porta é considerada normal de 10 a 12 cm/s para gatos saudáveis, não sedados. Neste estudo, o traçado Doppler pulsado da veia porta em ambos os animais apresentou velocidade de pico sistólico aumentada, 25,85 cm/s no animal 1 e 24,82 cm/s no animal 2. A literatura veterinária afirma que animais com SPS podem apresentar aumento da velocidade do fluxo sanguíneo na veia porta (Lamb, 1998), conforme observado neste relato.

Além disso, observou-se que o mapeamento espectral das veias hepáticas demonstrou portalização do fluxo sanguíneo, sugerindo comprometimento hemodinâmico do órgão (Fig. 3), achados estes ainda não relatados na literatura veterinária. O traçado espectral normal das veias hepáticas tem aspecto multifásico, porém, nesses animais, apresentava aspecto monofásico, semelhante ao da veia porta. Ao exame ultrassonográfico convencional, não foi possível avaliar, adequadamente, seu calibre, e a própria identificação dos trajetos foi facilitada com a utilização do Doppler colorido. A literatura médica cita a possibilidade de se encontrar esse tipo de traçado em pacientes com comprometimento hemodinâmico em casos de hipertensão portal (Cerre et al., 1998), o que poderia explicar o aparecimento desse evento nesses animais.

Em ambos os casos, devido à evolução clínica progressiva dos sinais neurológicos, os proprietários optaram pela eutanásia. Os achados macroscópicos de necropsia incluíram a diminuição das dimensões hepáticas e, em ambos, identificou-se a presença de um vaso anômalo ligando a veia porta e a veia cava caudal - desvio portocaval. A microscopia do fígado revelou atrofia de hepatócitos e diminuição do calibre dos vasos portais, o que justifica a dificuldade de identificação dos vasos ao exame ultra-sonográfico convencional e a própria micro-hepatia detectada. Estes são achados comumente descritos em casos de *shunts*, em que ocorre diminuição do aporte sanguíneo e conseqüente falta de nutrientes que levam à atrofia hepática (Scavelli et al., 1986; McConkey, 2000).

## CONCLUSÕES

Conclui-se que o diagnóstico de SPS deve ser uma hipótese a ser considerada em gatos com sinais clínicos de encefalopatia hepática e que a ultrasonografia Doppler pode auxiliar na pesquisa dos vasos desviados.

## REFERÊNCIA BIBLIOGRÁFICA

- BERGER, B.; WHITING, P.G.; BREZNOCK, E.M. Congenital feline portosystemic shunts. *J. Am. Vet. Med. Assoc.*, v.188, p.517-521, 1986.
- BREZNOCK, E.M.; WHITING, P.G. Portocaval shunts and anomalies In: SLATTER, D. H. *Textbook of small animal surgery*. Philadelphia: W.E. Saunders, 1985. p.1156.
- BRUM, A.M.; CHAMPION, T.; ZANATTA, R. et al. Utilização de probiótico e de lactulose no controle de hiperamonemia causada por desvio vascular portossistêmico congênito em um cão. *Cien. Rural*, v.37, p.572-574, 2007.
- CERRI, G.G.; MOLNAR, L.J.; VEZOZZO, D.C.P. Fígado. In: \_\_. *Doppler*. São Paulo: Sarvier, 1998. cap. 6, p.93-130.
- D'ANJOU, M.A.; PENNING, D.; CORNEJO, L. et al. Ultrasonographic diagnosis of portosystemic shunting in dogs and cats. *Vet. Radiol.*, v.45, p.424-437, 2004.
- HERDEN, C.; BEINEKE, A.; HETZEL, V. et al. Unusual manifestation of hepatic encephalopathy in two Irish Wolfhound siblings. *Vet. Rec.*, p.682-86, 2003.
- HOLT, D.E.; SCHELLING, C.G.; SAUNDERS, H. et al. Correlation of ultrasonographic findings with surgical, portographic, and necropsy findings in dogs and cats with portosystemic shunts: 63 cases (1987-1993). *J. Am. Vet. Med. Assoc.*, v.207, p.1190-1193, 1995.
- HUNT, G.B.; TISDALL, P.L.C.; WEBB, A. et al. Congenital portosystemic shunts in toy and miniature poodles. *Austr. Vet. J.*, v.78, p.530-32, 2000.
- LAMB, C.R.; FORSTER-VAN HUIJFTE, M.A.; WHITE, R.N. Ultrasonographic diagnosis of congenital portosystemic shunt in 14 cats. *J. Small Anim. Pract.*, v.37, p.205-209, 1996.
- LAMB, C.R.; WHITE, R.N. Morphology of congenital intrahepatic portocaval shunts in dogs and cats. *Vet. Rec.*, v.142, p.55-60, 1998.
- LAMB, C.R. Ultrasonography of portosystemic shunts in dogs and cats. *Vet. Clin. N. Am.: Small Anim. Pract.*, v.28, p.725-753, 1998.
- McCONKEY, S. Clinical pathology: portosystemic shunt. *Can. Vet. J.*, v.41, p.235-237, 2000.
- NYLAND, T.G.; MATTON, J.S.; WISNER, E.R. et al. Fígado. In: NYLAND, T. G.; MATTON, J. S. (Eds). *Ultrassom diagnóstico em pequenos animais*. São Paulo: Roca, 2005. cap.6, p.96-130.
- SCAVELLI, T.D.; HORNBUCKLE, W.E.; ROTH, L. Portosystemic shunts in cats: seven cases (1976-1984). *J. Am. Vet. Med. Assoc.*, v.189, p.317-325, 1986.
- SZATMÁRI, V.; VAN SLUIJS, F.J.; ROTHUIZEN, J. et al. Ultrasonographic assessment of hemodynamic changes in the portal vein during surgical attenuation of congenital extrahepatic portosystemic shunts in dogs. *J. Am. Vet. Med. Assoc.*, v.224, p.395-402, 2004.
- WRIGLEY, R.H.; KONDE, L.J.; PARK, R.D. et al. Ultrasonographic diagnosis of portocaval shunts in young dogs. *J. Am. Vet. Med. Assoc.*, v.191, p.421-424, 1987.