

## Avaliação dos indicadores de lesão miocárdica em cães com leishmaniose visceral

[Changes in myocardial injury indicators in naturally infected dogs with visceral leishmaniasis]

K.C.S. Godoy<sup>1</sup>, P.H. Braz<sup>1</sup>, A.R. Assis<sup>1</sup>, T.R. Antunes<sup>2</sup>, D.C. Gomes<sup>3</sup>, A.I. Souza<sup>3</sup>

<sup>1</sup>Programa de pós-graduação - Faculdade de Medicina Veterinária e Zootecnia - Universidade Federal de Mato Grosso do Sul - FAMEZ-UFMS - Campo Grande, MS

<sup>2</sup>Programa de Residência - Faculdade de Medicina Veterinária e Zootecnia - Universidade Federal de Mato Grosso do Sul - FAMEZ-UFMS - Campo Grande, MS

<sup>3</sup>Faculdade de Medicina Veterinária e Zootecnia - Universidade Federal de Mato Grosso do Sul - FAMEZ-UFMS - Campo Grande, MS

### RESUMO

O objetivo deste estudo foi avaliar os indicadores laboratoriais, eletrocardiográficos e histológicos de lesão cardíaca em diferentes grupos clínicos de cães com leishmaniose visceral. Foram analisados marcadores séricos, traçado eletrocardiográfico e fragmentos de tecido cardíaco de 41 cães naturalmente infectados, distribuídos em três grupos: assintomático, oligossintomático e sintomático. Todos os animais apresentaram aumento na atividade sérica da enzima creatina quinase fração MB. No traçado eletrocardiográfico, o complexo de baixa voltagem foi o distúrbio de condução mais frequente (8/10). Na análise histológica, 75,6% dos cães apresentaram reação inflamatória com predomínio de infiltrados linfo-histiocítico (13/31) de intensidade discreta a moderada e distribuição multifocal. As alterações microscópicas identificadas no miocárdio foram independentes dos achados laboratoriais, eletrocardiográficos e do quadro clínico apresentado pelos animais estudados. A ausência de associação entre alterações histopatológicas e os parâmetros investigados alerta para a dificuldade de identificação de cardiopatia em cães com leishmaniose visceral e ressalta a importância de incluir a leishmaniose visceral no diagnóstico de patologias cardíacas principalmente em regiões endêmicas para o agente.

Palavras-chave: cardiomiopatia, enzimas, *Leishmania*, marcadores bioquímicos, miocardite

### ABSTRACT

The aim of this study was to evaluate the laboratory indicators, electrocardiographic and cardiac histological lesions in different clinical groups of dogs with visceral leishmaniasis. Serum markers were analyzed in conjunction with the electrocardiographic tracing and heart tissue fragments of 41 naturally infected dogs which were divided into three groups: asymptomatic, oligosymptomatic and symptomatic. All animals showed increased activity in serum creatine kinase MB fraction. In the electrocardiographic tracing, low voltage complex was the most frequent conduction disorder (8/12). In the histological analysis, 75.6% of the dogs showed inflammatory reaction with predominance of lymphohistiocytic infiltrates (13/31) of mild to moderate intensity and multifocal distribution. Microscopic changes identified in the myocardium were independent laboratory findings, an electrocardiographic and clinical picture presented by the studied animals. The lack of association between histopathological changes and the parameters investigated indicate the difficulty in disease identification in dogs with visceral leishmaniasis and highlights the importance of including visceral leishmaniasis in the diagnosis of heart disease especially in endemic regions to the agent.

Keyword: biochemical markers, cardiomyopathy, enzymes, *Leishmania*, myocarditis

## INTRODUÇÃO

A leishmaniose visceral (LV) é uma zoonose infectoparasitária, com característica multissistêmica e desenvolvimento crônico. No Brasil é causada pela *Leishmania (Leishmania) infantum chagasi*, transmitida vetorialmente por fêmeas infectadas do flebotomíneo *Lutzomyia longipalpis*, durante o repasto sanguíneo (Shaw, 2006). Os caninos domésticos são considerados os principais reservatórios urbanos da leishmaniose visceral, apresentam intenso parasitismo na pele e alta susceptibilidade à doença (Ashford, 1996; Dantas-Torres e Brandão-Filho, 2006).

A coincidência de agente infectante, vetor, evolução clínica e resposta imunológica entre as espécies humana e canina faz do cão um bom modelo experimental para a investigação das alterações causadas pelo parasito nos diversos órgãos, inclusive o coração (Alves et al., 2010).

A interação parasito-hospedeiro é responsável pelas diferentes manifestações clínicas, que podem variar de polissintomáticas a assintomáticas. Os órgãos afetados são, principalmente, os do sistema fagocítico e os tecidos cutâneo e renal (Silva et al., 2013). Observação de sinais clínicos e/ou laboratoriais de comprometimento cardiovascular são raramente descritos e, na maioria das vezes, como casos isolados (Torrent et al., 2005; López-Peña et al., 2009).

Apesar da pouca observação dos aspectos clínicos de cardiopatias, estudo anatomopatológico em cães que desenvolveram LV, após infecção natural, constatou a presença de infiltrados inflamatórios em 100% dos miocárdios analisados (Rosa et al., 2014). Biomarcadores séricos de lesão em cardiomiócitos e avaliação eletrocardiográfica também foram utilizados na leishmaniose visceral canina (LVC) e julgados bons indicadores do envolvimento do músculo cardíaco, contudo novas investigações são sugeridas, já que não foi realizada avaliação histopatológica do miocárdio (Silvestrini et al., 2012).

O objetivo deste estudo foi analisar os indicadores laboratoriais, eletrocardiográficos e histológicos de lesão cardíaca em diferentes

grupos clínicos de cães com leishmaniose visceral.

## MATERIAL E MÉTODOS

Um estudo transversal foi realizado com 41 cães, sem restrição de sexo e raça, idade entre um e cinco anos declarada pelo proprietário, peso corporal de até 10 quilos e sorologicamente reagentes para leishmaniose visceral canina, cedidos pelo Centro de Controle de Zoonoses do município de Campo Grande, MS.

A infecção foi confirmada em todos os animais, por meio da observação de formas amastigotas de *Leishmania* sp. no exame parasitológico de linfonodo e/ou do baço. Animais com presença de anticorpos anti-*Ehrlichia canis*, verificados por meio de teste imunocromatográfico (Senspert®, Vencofarma, Brasil), e com histórico de sinais clínicos sugestivos de cardiopatias foram excluídos do estudo. Campo Grande está em uma área não endêmica para *Trypanosoma cruzi* e *Dirofilaria immitis*, portanto infecções para esses agentes não foram consideradas.

Os animais foram agrupados, de acordo com os sinais clínicos externos, em: assintomáticos – ausência de sinais clínicos sugestivos da enfermidade; oligossintomáticos - presença de até três sinais clínicos, entre eles: adenopatia linfóide, perda de peso e pelo opaco; sintomáticos – presença de mais de três sinais clínicos principalmente alterações cutâneas (alopecia, descamação, úlceras, hiperqueratose), onicogribose, emagrecimento e ceratoconjuntivite.

Para avaliação da bioquímica sérica, os cães foram mantidos em jejum alimentar e hídrico por 12 e duas horas, respectivamente. As amostras de sangue foram coletadas por punção da veia cefálica ou jugular, e o soro obtido após centrifugação. Todas as amostras foram armazenadas a -80°C até realização dos ensaios.

A dosagem da atividade sérica das enzimas creatina quinase (CK), aspartato transaminase (AST) e creatina quinase fração MB (CK-MB) e o teste rápido imunocromatográfico troponina I cardíaca (cTnI) (Troponina K-085®, Bioclin, Brasil) foram utilizados como marcadores de lesão cardíaca. Os valores de normalidade utilizados como referência para as enzimas foram estabelecidos por Kaneko et al. (2008).

Os ensaios bioquímicos, realizados por método enzimático, seguiram os protocolos disponibilizados nos *kits* comerciais (Bioclin®, Belo Horizonte, Minas Gerais, Brasil), com leitura em analisador bioquímico semiautomático.

O índice CK-MB, obtido pela razão CK-MB/CK, foi utilizado para aumentar a especificidade da enzima CK-MB. Índices menores que 6%, entre 6-20% e superiores a 20% foram considerados como lesão muscular, injúria cardíaca e presença de macroenzimas CK (macroCK), respectivamente. Para exclusão de macroenzimas, nova dosagem da CK-MB foi realizada após aquecimento do soro a 45°C por 20 minutos, de acordo com o protocolo do fabricante do *kit* diagnóstico.

Para a avaliação eletrocardiográfica (ECG), foi utilizado equipamento computadorizado (ECGPCVET®, Tecnologia Eletrônica Brasileira) na velocidade de 50mm/seg, registrada nas derivações I, II, III, aVR, aVL e aVF. Os traçados eletrocardiográficos foram empregados para avaliar alterações de ritmo e condução elétrica no tecido cardíaco, com base nas medidas da duração de onda P (Pms), amplitude de onda P (PmV), duração do intervalo PR, intervalo QT, duração e amplitude do complexo QRS. Os valores encontrados foram comparados com os intervalos de referência estabelecidos por Wolf *et al.* (2000) e distribuídos entre os grupos clínicos.

Após eutanásia, os animais foram necropsiados, e fragmentos de 1cm<sup>3</sup> do tecido miocárdico foram retirados transversalmente da região septoventricular, fixados em formol a 10% e submetidos ao processador automático de tecidos. Após inclusão em parafina, o material foi seccionado a 5µm de espessura e corado com hematoxilina e eosina (HE) para avaliação dos aspectos morfológicos e caracterização do infiltrado inflamatório no tecido cardíaco. As lâminas foram analisadas em toda a extensão em microscopia óptica com objetivas de 4x, 10x e 40X, observando-se a presença de infiltrado inflamatório, necrose e fibrose. Os infiltrados inflamatórios foram classificados em focal e multifocal, a intensidade graduada de forma semiquantitativa em escores de 0 a 2 (0- ausência; 1- discreta a moderada na presença de pequenas ou médias lesões focais nas áreas estudadas; 2- moderada a intensa quando

observada a presença de focos maiores ou extensos de processo inflamatório). Considerou-se ainda o predomínio celular para a classificação do tipo de infiltrado inflamatório presente. As alterações histológicas observadas foram distribuídas de acordo com os grupos clínicos.

A atividade sérica das enzimas, assim como os resultados dos parâmetros eletrocardiográficos, foi comparada entre os grupos clínicos por meio do teste Kruskal-Wallis ou pelo teste de Dunn. O teste quiquadrado ( $\chi^2$ ) foi utilizado para verificar a associação de alterações histológicas com os diferentes grupos clínicos e o traçado eletrocardiográfico. A correlação entre dados histológicos e o nível da atividade sérica enzimática foi realizada pelo teste de correlação de Spearman. As diferenças foram consideradas significativas quando  $P < 0,05$ .

O estudo foi aprovado pela Comissão de Ética no Uso de Animais da Fundação Universidade Federal de Mato Grosso do Sul (CEUA/ UFMS), sob protocolo de número 499/2013.

## RESULTADOS

Diversas raças participaram do estudo, incluindo Poodle (12,2%), Pinscher (4,9%), York Shire (4,9%), Teckel (2,4%) e Pug (2,4%), porém a maioria dos cães eram animais sem raça definida (73,2%). Em relação ao sexo, 68,3% eram fêmeas e 31,7%, machos. Entre os sinais clínicos observados, houve predomínio de dermatopatias, linfadenomegalia e caquexia. Após avaliação, 17,1% dos animais foram classificados como assintomáticos, 36,5% como oligossintomáticos e 46,3% como sintomáticos.

Os valores referentes à atividade enzimática da CK e da CK-MB foram superiores ao intervalo de normalidade para espécie. Inversão na proporcionalidade das enzimas CK e CK-MB foi evidenciada em 100% das amostras, com manutenção do índice CK acima de 20%, mesmo após desnaturação das proteínas a 45°C. Valores das médias e desvio-padrão da atividade sérica das enzimas e índice CK são apresentados na Tab. 1. Diferença estatística significativa foi observada entre os grupos assintomático e sintomático quando considerados os níveis séricos de atividade enzimática da CK-MB. A cTnI sérica reagiu positivamente em 4,9% (2/41) dos animais pesquisados.

Tabela 1. Valores médios e desvio-padrão da atividade enzimática sérica: creatina quinase (CK), creatina quinase fração MB (CK-MB), aspartato transaminase (AST) e índice CK dos cães com leishmaniose visceral, de acordo com os grupos clínicos

Grupos	CK (U/L)	CK-MB (U/L)	AST (UI/L)	Índice CK (%)
*referência	(20-220)*	(11-38,8)*	(23-66)*	(6-20)**
Assintomático (n=7)	247,4±174,8a	263,0±117,6a	48,0±16,1a	124,2±39,1 <sup>a</sup>
Oligossintomático (n=15)	349,2±220,0ab	488,4±64,7ab	56,6±25,1ab	154,1±53,9ab
Sintomático (n=19)	468,5±298,6ab	681,2±358,1bb	58,7±22,0ab	163,7±61,1ab
Total (n=41)	354,6±222,2	521,6±326,3	54,5±21,9	158,2±54,9

Médias seguidas por letras diferentes entre as linhas indicam diferença estatística significativa entre os grupos ( $P < 0,05$ ).

\*Valores de referência: Kaneko *et al.* (2008).

\*\*Fonte do intervalo de referência para o índice CK: Melo *et al.* (2008).

No ECG, 29,3% (12/41) dos animais apresentaram distúrbio na condução elétrica, representada principalmente pelo complexo de baixa voltagem do QRS (8/12), bloqueio atrioventricular de segundo grau Mobitz II (2/12), alternância elétrica (1/12) e parada sinusal (1/12) (Fig. 1). A maior frequência dessas alterações foi observada nos cães sintomáticos (36,8%), seguidos pelos oligossintomáticos

(26,7%) e assintomáticos (14,3%), no entanto, sem diferença significativa entre eles ( $P > 0,05$ ). Aumento na duração das ondas P (39%) e dos complexos QRS (41,5%) também foram evidenciados nos traçados eletrocardiográficos. Os valores das médias e do desvio-padrão dos parâmetros numéricos do ECG dos cães estão discriminados na Tab.2.

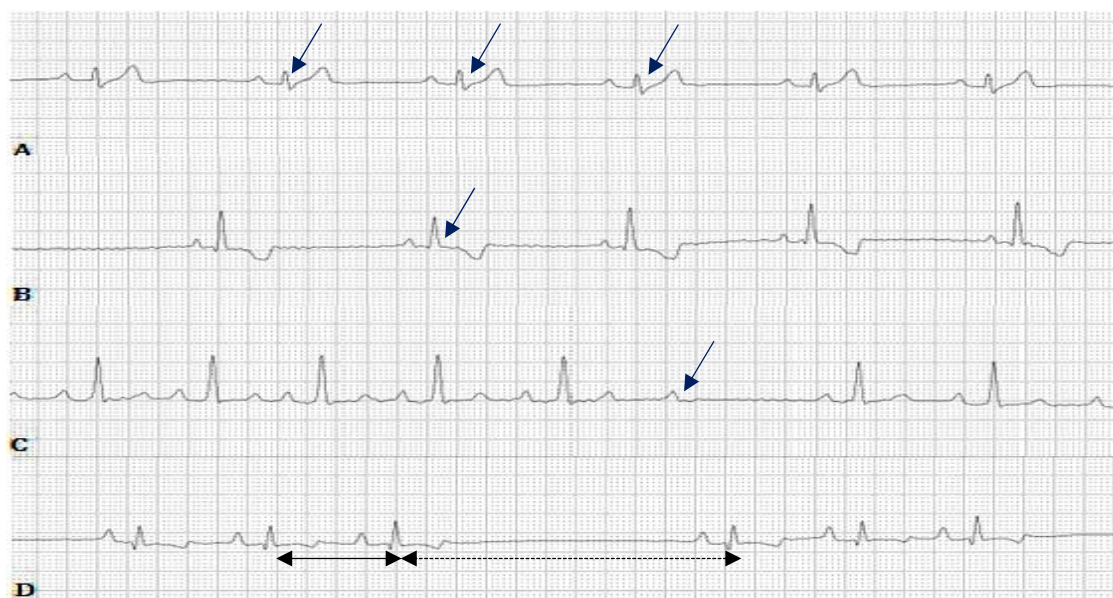


Figura 1. Representação das alterações eletrocardiográficas observadas nos cães com leishmaniose visceral. (A) Complexos QRS de baixa voltagem (setas). (B) Alternância elétrica: onda R de amplitude inferior às demais (seta). (C) Bloqueio atrioventricular de segundo grau Mobitz II: na seta, a presença de uma onda P não seguida por um complexo QRS e precedida por intervalos PR uniformes. (D) Parada sinusal: intervalo RR (seta tracejada), maior que intervalo RR (seta contínua). Traçados mostrados na derivação DII, 50m/s, calibração padrão (1cm=1mV).

### Avaliação dos indicadores...

Na análise histológica, 75,6% (31/41) dos cães apresentaram reação inflamatória no fragmento miocárdico avaliado, com predomínio de infiltrados com intensidade discreta a moderada (61,3%) e distribuição multifocal (63,4%). Os infiltrados do tipo linfo-histiocítico (42%) e linfo-histioplasmocítico (35,5%) foram os mais frequentes. Vasculite (6,4%), necrose (16,2%),

fibrose (12,9%) e infiltrado de adipócitos (6,4%) também foram observados. Formas amastigotas no tecido miocárdio não foram visualizadas. A classificação dos processos inflamatórios distribuídos de acordo com os grupos clínicos dos cães com LV são apresentados no Tab. 3. Nenhuma associação estatística significativa ( $P>0,05$ ) foi identificada entre esses parâmetros.

Tabela 2. Valores médios e desvio-padrão de parâmetros numéricos do eletrocardiograma de cães com leishmaniose visceral distribuídos nos diferentes grupos clínicos

Grupos clínicos	Parâmetros eletrocardiográficos					
	P(ms)	PR(ms)	QRS(ms)	QT(ms)	P(mV)	R(mV)
Assintomáticos (n=07)	42,2±3,3 <sup>a</sup>	84,4±15,4 <sup>a</sup>	55,2±10,2 <sup>a</sup>	198,3±19,3 <sup>a</sup>	0,21±0,1 <sup>a</sup>	1,2±0,7 <sup>a</sup>
Oligossintomáticos (n=15)	42,8±6,7 <sup>a</sup> b	79,8±11,1 <sup>a</sup> b	52,2±11,7 <sup>a</sup> b	198,6±19,9 <sup>a</sup> b	0,17±0,1 <sup>a</sup> b	0,8±0,3 <sup>ab</sup>
Sintomáticos (n=19)	42,4±6,2 <sup>a</sup> b	88,4±14,3 <sup>a</sup> b	55,5±9,1 <sup>ab</sup>	189,5±26,8 <sup>a</sup> b	0,16±0,1 <sup>a</sup> b	0,9±0,5 <sup>ab</sup>
**Referências	44,5±1,0	91,3±3,5	54,7±1,6	202,4±4,0	0,20±0,01	1,21±0,06

P(ms): duração da onda P (ms); PR(ms) = duração do intervalo PR (ms); QRSms = duração do complexo QRS (ms); QTms= duração do intervalo QT; PmV = amplitude de onda P (mV); RmV = amplitude da onda R (mV). Médias seguidas por letras diferentes entre as linhas indicam diferença estatística significativa entre os grupos ( $P<0,05$ ). \*\*Fonte: Wolf *et al.* (2000).

Tabela 3. Classificação dos processos inflamatórios do miocárdio de cães com leishmaniose visceral distribuídos de acordo com os grupos clínicos

	Processo inflamatório	Grupos clínicos		
		Classificação	Assintomáticos n=04 (%)	Oligossintomáticos n=11 (%)
Distribuição	Focal	01 (25,0)	03 (27,3)	01 (06,2)
	Multifocal	03 (75,0)	08 (72,7)	15 (93,8)
Intensidade	Leve a moderada	02 (50,0)	07 (63,6)	10 (62,5)
	Moderada a intensa	02 (50,0)	04 (36,4)	06 (37,5)
Tipo do infiltrado	Linfo-histiocítico	03 (75,0)	02 (18,2)	08 (50,0)
	Linfo-histioplasmocítico	01 (25,0)	05 (45,4)	05 (31,2)
	Linfoplasmocítico	00 (00,0)	03 (27,3)	03 (18,8)
	Plasmo-histiocítico	00 (00,0)	01 (09,1)	00 (00,0)

\*Não houve diferença significativa entre os grupos, considerando-se a frequência das características observadas entre eles,  $\chi^2$  ( $P>0,05$ ).

Correlação estatística não foi observada quando confrontada a intensidade do processo inflamatório e a atividade enzimática da CK ( $P=0,28$   $r=0,17$ ) e CK-MB ( $P=0,25$   $r=0,18$ ). Não foi identificada diferença estatística quando comparadas as alterações eletrocardiográficas com dados da análise histológica ( $P>0,05$ ).

### DISCUSSÃO

No presente estudo, 100% dos animais apresentaram elevação nos valores da atividade sérica do marcador CK-MB, utilizado na investigação de lesão em cardiomiócitos. Essa enzima está presente no citoplasma celular e

umenta, consideravelmente, sua atividade plasmática na presença de hipóxia ou necrose do miocárdio (Diniz *et al.*, 2007).

Apesar de a enzima CK-MB ser considerada específica para injúria cardíaca, recomenda-se a dosagem simultânea da atividade sérica da CK total. Em todas as amostras analisadas, o índice CK apontou a presença de CK atípicas, denominadas de MacroCK, mesmo após desnaturação das proteínas. Esses valores podem estar associados ao aumento sérico de imunoglobulinas, que leva à formação dessas macroenzimas e eleva, falsamente, os valores da CK-MB, quando aplicado o método cinético (Lee *et al.*, 1994; Hoffman *et al.*, 2013). Segundo Yuu *et al.* (1980), na presença de IgG, as macroenzimas geradas não são inibidas pelos anticorpos anti-M, que são direcionados para a fração M da enzima, mesmo após aquecimento. Na LVC, quanto maior o número de sinais clínicos, maior é a concentração da imunoglobulina (Pinelli *et al.*, 1994; Alexandre-Pires *et al.*, 2010), e esses sinais podem justificar a associação estatística identificada entre os valores da CK-MB e o grupo dos cães classificados como sintomáticos.

A cTnI é uma proteína presente unicamente em músculo cardíaco e liberada para a circulação, de acordo com o grau de ruptura da membrana dos miócitos. Vários trabalhos têm destacado a utilidade desse biomarcador na identificação de miocardiopatias de etiologia infecciosa (Barr *et al.*, 2005; Diniz *et al.*, 2007; Carretón *et al.*, 2011). A investigação de lesão miocárdica em cães com LV, utilizando-se método quantitativo de análise, apontou número superior de animais com aumento sérico da cTnI (Silvestrini *et al.*, 2012), quando comparado aos 4,9% identificados no presente estudo. Essa discrepância pode estar associada à diferença entre as metodologias de análise e a sensibilidade dos testes. Testes qualitativos detectam cTnI a partir de 0,5ng/mL enquanto testes quantitativos são capazes de identificar nível sérico inferior a 0,06 ng/mL. Outro fato a ser considerado é a variabilidade na liberação da cTnI. Maior quantidade da proteína é liberada em injúrias miocárdicas agudas (Smith *et al.*, 1997), portanto o teste pode apresentar baixa sensibilidade para doenças crônicas como a LVC.

O registro gráfico da atividade elétrica do coração é também uma importante ferramenta na investigação de cardiopatias. O envolvimento miocárdico, após quadros infecciosos, inclusive a LV, resulta no desenvolvimento de transtornos elétricos (Souza *et al.*, 2008; Diamantino, 2010; Sousa *et al.*, 2013). Durante a avaliação eletrocardiográfica, 29,3% dos animais do estudo apresentaram distúrbios de condução, com maior frequência de complexos de baixa voltagem, relatados em processos inflamatórios do tecido cardíaco (Pinto *et al.*, 2008). No entanto, esses achados diferem das alterações observadas em cães com LV e complementam a lista de desordens eletrocardiográficas inespecíficas que podem ser identificadas em enfermidades infecciosas com envolvimento miocárdico (Sousa *et al.*, 2013). O aumento da duração da onda P e do complexo QRS, detectado nos cães estudados, pode indicar tanto o aumento de átrio esquerdo e dos ventrículos quanto a presença de miocardiofibrose, que provocam uma lentidão na condução elétrica (Souza *et al.*, 2008).

Manifestações clínicas e patológicas da LVC variam de acordo com a região endêmica e dependem de fatores intrínsecos relacionados ao vetor, ao ambiente e ao hospedeiro e podem levar a modificações nas características da doença (Alves *et al.*, 2010). Em inoculação experimental de *hamsters*, com tecido medular de pacientes humanos com LV, foi observada a presença de infiltrado inflamatório no miocárdio de 28% dos animais (Oliveira, 2009). Em humanos portadores da afecção, a avaliação microscópica identificou infiltrados inflamatórios com frequência aproximada às do presente estudo e de outros trabalhos que utilizaram a espécie canina como modelo (Morais *et al.*, 1988; Lopez-Peña *et al.*, 2009; Alves *et al.*, 2010; Rosa *et al.*, 2014). Esses dados reforçam o uso do cão como excelente modelo experimental para estudo do envolvimento cardíaco provocado pela parasitose (Alves *et al.*, 2010).

A presença de infiltrados inflamatórios de intensidade discreta a moderada no tecido cardíaco dos animais estudados assemelha-se às observações de Alves *et al.* (2010) e Rosa *et al.* (2014), no entanto difere nos tipos celulares envolvidos na inflamação, com predomínio do tipo linfo-histiocítico. O mecanismo fisiopatológico desencadeado pela

doença pode ser responsabilizado pelo afluxo de células ao tecido. Até o momento, não há um consenso se a resposta cardíaca é reacional em decorrência da ação dos anticorpos circulantes e da deposição de imunocomplexos no miocárdio ou induzida pela ação direta do parasito ao órgão (Morais *et al.*, 1988; Mendes *et al.*, 2014; Rosa *et al.*, 2014).

A observação de focos inflamatórios, fibrose, vasculite e infiltrados de adipócitos no miocárdio dos cães, mesmo na ausência de transtornos elétricos, sugere que a evolução do processo inflamatório pode levar à fibrose difusa ou perivascular. Essas modificações teciduais podem alterar a função cardíaca, uma vez que levam à rigidez miocárdica, à redução do fluxo sanguíneo e à isquemia no órgão (Willenheimer, 2000). As alterações microscópicas identificadas no miocárdio foram independentes dos achados laboratoriais, eletrocardiográficos e do quadro clínico externo apresentado pelos animais estudados.

### CONCLUSÃO

Esses dados alertam para a dificuldade de identificação de cardiopatia em cães com leishmaniose visceral quando utilizados esses métodos de investigação e ressaltam a importância de incluir a leishmaniose visceral no diagnóstico de patologias cardíacas, principalmente em regiões endêmicas para o agente.

### REFERÊNCIAS

- ALEXANDRE-PIRES, G.; BRITO, M.T.; ALGUERÓ, C. *et al.* Canine leishmaniasis. Immunophenotypic profile of leukocytes in different compartments of symptomatic, asymptomatic and treated dogs. *Vet. Immunol. Immunopathol.*, v.137, p.275-83, 2010.
- ALVES, G.B.B.; PINHO, F.A.; SILVA, S.M.M.S. *et al.* Cardiac and pulmonary alterations in symptomatic and asymptomatic dogs infected naturally with *Leishmania (Leishmania) chagasi*. *Braz. J. Med. Biol. Res.*, v.43, p.310-315, 2010.
- ASHFORD, R.W. Leishmaniasis reservoirs and their significance in control. *Clin. Dermatol.*, v.4, p.523-532, 1996.
- BARR, S.C.; WARNER, K.L.; KORNREIC, B.G. A cysteine protease inhibitor protects dogs from cardiac damage during infection by *Trypanosoma cruzi*. *Antimicrob. Agents. Chemother.*, v.49, p.5160-5161, 2005.
- CARRETÓN, E.; GRANDI, G.; MORCHÓN, R. Myocardial damage in dogs affected by heartworm disease (*Dirofilaria immitis*): immunohistochemical study of cardiac myoglobin and troponin I in naturally infected dogs. *Vet. Parasitol.*, v.26, p.390-393, 2011.
- DANTAS-TORRES, F.; BRANDÃO-FILHO, S.P. Visceral leishmaniasis in Brazil: revisiting paradigms of epidemiology and control. *Rev. Inst. Med. Trop. São Paulo*, v.48, p.151-156, 2006.
- DIAMANTINO, T.C.C. *Leishmaniose visceral: avaliação das repercussões cardiovasculares secundárias à doença e ao tratamento em crianças e adolescentes tratadas com três esquemas terapêuticos*. 2010. 221f. Tese (Doutorado em Ciências da Saúde) - Faculdade de Medicina, Universidade Federal de Minas Gerais, Belo Horizonte. MG.
- DINIZ, P.P.V.P.; MORAIS, H.A.S.; BREITSCHWERDT, E.B.; SCHWARTZ, D.S. Serum cardiac troponin I concentration in dogs with ehrlichiosis. *J. Vet. Intern. Med.*, v.22, p.1136-1143, 2007.
- HOFFMANN, K.M.; GRILLITSCH, M.; DEUTSCHMANN, A. *et al.* Serum macromolecular creatine kinase type 1 as a diagnostic clue in inflammatory bowel disease?. *Eur. J. Pediatr.*, v.172, p.699-701, 2013.
- KANEKO, J.J.; HARVEY, J.W.; BRUSS, M.L. *Clinical biochemistry of domestic animals*. 6.ed. San Diego: Academic Press, 2008. 916p.
- LEE, K. N.C.; SAKO, G.; BERNHARDT, P.; ELIN, R.J. Relevance of macro creatine kinase type 1 and type 2 isoenzymes to laboratory and clinical data. *Clin Chem.*, v.40, p.1278-83, 1994.
- LOPEZ-PEÑA, M.; ALEMAN, N.; MUNOZ, F. *et al.* Visceral leishmaniasis with cardiac involvement in a dog: a case report. *Acta Vet Scand.*, v.51, p.20, 2009.

- MELO, M.M.; VERÇOSA, JÚNIOR, D.; PINTO, M.C.L. *et al.* Intoxicação experimental com extratos de *Mascagnia rigida* (*Malpighiaceae*) em camundongos. *Arq. Bras. Med. Vet. Zootec.*, v.60, p.631-640, 2008.
- MENDES, R.S.; GURJÃO, T.A.; OLIVEIRA, L.M. *et al.* Miocardite crônica em um cão naturalmente infectado com *Leishmania* (*Leishmania*) *infantum chagasi*: aspectos clínicos e patológicos. *Arq. Bras. Med. Vet. Zootec.*, v.66, p.79-84, 2014.
- MORAIS, C.F.; DUARTE, M.I.S.; CORBETT, A.E.P.; REIS, M.M. Alterações morfológicas cardíacas no curso da leishmaniose visceral humana. Estudo baseado em 16 casos de necropsia. *Arq. Bras. Cardiol.*, v.51, p.441-445, 1988.
- OLIVEIRA, E. *Parasitismo e alterações histológicas em hamsters infectados com tecido medular de pacientes portadores de leishmaniose visceral*. 2009. 57f. Dissertação (Mestrado em Doenças Infecciosas e Parasitárias) - Faculdade de Medicina. Universidade Federal de Mato Grosso do Sul, MT.
- PINELLI, E.; KILLICK-KENDRICK, R.; WAGENAAR, J. Cellular and humoral immune responses in dogs experimentally and naturally infected with *Leishmania infantum*. *Infect Immun.*, v.62, p.229-235, 1994.
- PINTO, A.Y.; VALENTE, S.A.; VALENTE, V.C. *et al.* Acute phase of Chagas disease in the Brazilian Amazon region: study of 233 cases from Pará, Amapá and Maranhão observed between 1988 and 2005. *Rev. Soc. Bras. Med. Trop.*, v.41, p.602-14, 2008.
- ROSA, F.A.; LEITE, J.H.; BRAGA, E.T.M. *et al.* Cardiac lesions in 30 dogs naturally infected with *Leishmania infantum chagasi*. *Vet. Pathol.*, v.51, p.603-606, 2014.
- SHAW, J.J. Further thoughts on the use of the name *Leishmania* (*Leishmania*) *infantum chagasi* for the etiological agent of American visceral leishmaniasis. *Mem. Inst. Oswaldo Cruz*, v.101, p.577-579, 2006.
- SILVA, L.C.; CASTRO, R.S.; FIGUEIREDO, M.M. *et al.* Canine visceral leishmaniasis as a systemic fibrotic disease. *Int. J. Exp. Pathol.*, v.94, p.133-43, 2013.
- SILVESTRINI, P.; PIVIANI, M.; ALBEROLA, J. *et al.* Serum cardiac troponin I concentrations in dogs with leishmaniasis: correlation with age and clinicopathologic abnormalities. *Vet. Clin. Pathol.*, v.41, p.568-574, 2012.
- SMITH, S.C.; LADENSON, J.H.; MASON, J.W.; JAFFE, A.S. Elevations of cardiac troponin I associated with myocarditis: experimental and clinical correlates. *Circulation*, v.95, p.163-68, 1997.
- SOUSA, M.G.; CARARETO, R.; SILVA, J.G.; OLIVEIRA, J. Assessment of the electrocardiogram in dogs with visceral leishmaniasis. *Pesqui. Vet. Bras.* v.33, p.643-647, 2013.
- SOUZA, A.I.; PAULINO-JUNIOR, D.; SOUSA, M.G. *et al.* Aspectos clínico-laboratoriais da infecção natural por *Trypanosoma cruzi* em cães de Mato Grosso do Sul. *Cienc. Rural.*, v.38, p.1351-1356, 2008.
- TORRENT, E.; LEIVA, M.; SEGALÉS, J. *et al.* Myocarditis and generalised vasculitis associated with leishmaniosis in a dog. *J. Small. Anim. Pract.*, v.46, p.549-52, 2005.
- WILLENHEIMER, R. Left ventricular remodelling and dysfunction: can the process be prevented? *Int. J. Cardiol.*, v.72, p.143-150, 2000.
- WOLF, R.; CAMACHO, A.A.; SOUZA, R.C.A. Eletrocardiografia computadorizada em cães. *Arq. Bras. Med. Vet. Zootec.*, v.52, p.616-620, 2000.
- YUU, H.; ISHIZAWA, S.; TAKAGI, Y. *et al.* Macro Creatine Kinase: A Study on CK-Linked Immunoglobulin. *Clin. Chem.*, v.26, p.1816-20, 1980.