

Túnica vaginal autógena para herniorrafia perineal em cães

[*Autogenous tunica vaginalis for perineal herniorrhaphy in dogs*]

B.G.O. Faria¹, L.P. Caires², A.A. Uribe³, G.W.M.S. Mercês²,
C. Muramoto², J.M. Costa Neto^{4*}

¹Aluno de pós-graduação - Universidade Federal da Bahia – Salvador, BA

²Universidade Federal da Bahia – Salvador, BA

³Facultad de Recursos Naturales - Universidad Católica de Temuco - Temuco - Araucanía, Chile

⁴Escola de Medicina Veterinária e Zootecnia - Universidade Federal da Bahia – Salvador, BA

RESUMO

A túnica vaginal possui características ideais para enxertia e já foi empregada na reparação de diversos tecidos, inclusive do diafragma pélvico. Objetivou-se avaliar a aplicabilidade da túnica vaginal como enxerto autógeno livre, em dupla camada, para a reparação do diafragma pélvico em 14 cães portadores de hérnia perineal, das quais, nove eram unilaterais e cinco, bilaterais. Após a orquiectomia, as túnicas de ambos os testículos foram coletadas, sobrepostas e fixadas entre si por meio de quatro pontos de reparo. Foi realizada abordagem ao saco herniário, inspeção, redução do conteúdo herniário, desbridamento muscular e síntese primária mediante sutura. O enxerto foi fixado à musculatura remanescente por meio de pontos simples separados e, posteriormente, encoberto pela sutura intradérmica e por síntese cutânea. Observações transoperatórias e, posteriormente, avaliações clínicas e ultrassonográficas, por período de um ano, permitiram sugerir que a túnica vaginal possui atributos ideais para a reparação do diafragma pélvico. Conclui-se que o enxerto autógeno livre de túnica vaginal, em dupla camada, é exequível e aplicável para o reparo do diafragma pélvico no tratamento da hérnia perineal em cães.

Palavras-chave: cirurgia, diafragma pélvico, enxerto, hérnia

ABSTRACT

The tunica vaginalis has ideal characteristics for grafting and has already been used to repair several tissues, including the pelvic diaphragm. The aim of this study was to evaluate the applicability of the tunica vaginalis as a free double-layer autogenous graft to repair the pelvic diaphragm in 14 dogs with perineal hernia, of which, nine were unilateral and five, bilateral. After orchietomy, the tunics of both testicles were collected, overlapped and fixed to each other by four repair points. The hernial sac was approached, followed by inspection, reduction of the hernia content, muscle debridement and primary synthesis through suture. The graft was attached to the remaining musculature by simple interrupted stitches and later hidden by intradermal suture and cutaneous synthesis. Intraoperative observations and, later, clinical and sonographic evaluations over a one-year period, allow to suggest that the tunica vaginalis has ideal attributes for the pelvic diaphragm repair. It is concluded that the autogenous graft-free of tunica vaginalis in double layer is feasible and applicable in order to repair the pelvic diaphragm in the perineal hernia treatment in dogs.

Keywords: surgery, pelvic diaphragm, graft, hernia

INTRODUÇÃO

A hérnia perineal caracteriza-se pela protrusão de estruturas anatômicas abdominais e pélvicas para a região perineal, devido à perda da função de sustentação da musculatura pélvica após

enfraquecimento e posterior ruptura ou separação dos músculos que constituem o diafragma pélvico (Costa Neto *et al.*, 2006; D'Assis *et al.*, 2010; Aronson, 2012). O tratamento é invariavelmente cirúrgico e a escolha da técnica ideal considera as características individuais de cada paciente. Pode-se optar por procedimentos

Recebido em 11 de janeiro de 2018

Aceito em 24 de julho de 2019

*Autor para correspondência (*corresponding author*)

E-mail: jmcn@ufba.br

cirúrgicos únicos ou combinados, em um ou mais tempos cirúrgicos, com associação ou não de técnicas (Costa Neto *et al.*, 2006), dentre as quais se destacam a herniorrafia clássica (Raiser, 1994), transposições musculares (Dörne e Dupré, 2010; Zerwes *et al.*, 2011; Oliveira *et al.*, 2014), as pexias de órgãos abdominais (Brissot *et al.*, 2004; Dörne e Dupré, 2010; D'Assis *et al.*, 2010) e o uso de implantes sintéticos (Vnuk *et al.*, 2006) ou de enxertos biológicos (Daleck *et al.*, 1992; Bongartz *et al.*, 2005; Semiglia *et al.*, 2011; Zerwes *et al.*, 2011).

A túnica vaginal, membrana serosa que reveste externamente o cordão espermático e o testículo, coletada após orquiectomia, já foi empregada como enxerto em várias técnicas reconstrutivas, como na reparação de córnea (Galera *et al.*, 2000; Vicenti *et al.*, 2002), parede abdominal (Pillay *et al.*, 2002; Abass, 2008), uretra (Leslie *et al.*, 2009), vesícula urinária (Wongsetthachai *et al.*, 2011) e diafragma pélvico (Tanaka *et al.*, 2004; Pratummintra *et al.*, 2013; Faria *et al.*, 2016).

Particularmente para o reparo do diafragma pélvico, a túnica vaginal foi empregada com sucesso por Tanaka *et al.* (2004), como enxerto autógeno pediculado em um cão com hérnia perineal unilateral. Pratummintra *et al.* (2013) a utilizaram como enxerto autógeno livre em única camada em nove cães e, mais recentemente, Faria *et al.* (2016) a empregaram como enxerto autógeno, em dupla camada, em um cão portador de hérnia unilateral. Os autores destacam a disponibilidade tecidual, a ausência de reações antigênicas e sua incorporação no processo cicatricial, o que proporciona maior resistência para a reparação do diafragma pélvico de cães.

Diante dos promissores resultados alcançados com o uso do enxerto autógeno de túnica vaginal pelos autores citados, bem como a disponibilidade tecidual decorrente da orquiectomia, técnica adjuvante ao tratamento cirúrgico dessa enfermidade, objetivou-se avaliar a aplicabilidade da túnica vaginal, como enxerto autógeno livre em dupla camada no reparo de

hérnia perineal, uni ou bilateral, empregando-se, neste último caso, a tela de polipropileno no antímero menos afetado.

MATERIAL E MÉTODOS

O presente estudo foi aprovado pelo Comitê de Ética no Uso de Animais da Instituição onde foi realizado, sob nº 24/2015, e foi desenvolvido com o consentimento de todos os responsáveis pelos animais envolvidos. Foram utilizados 14 cães inteiros, livres de neoplasias testiculares e escrotais, portadores de hérnia perineal (nove unilaterais e cinco bilaterais), com idade entre seis e 17 anos ($9,93 \pm 3,14$ anos) e peso entre 4 e 15,5kg ($9,85 \pm 4,17$ anos), atendidos no Hospital de Medicina Veterinária Prof. Renato Rodenburg de Medeiros Neto - HOSPMEV / UFBA (Tab. 1), no período de março de 2015 a dezembro de 2016.

O protocolo de abordagem inicial constituiu-se de exame clínico geral e de avaliação das características relacionadas ao aumento de volume, à presença e ao tipo de conteúdo herniário, à redutibilidade e à presença de anormalidades retais e testiculares (Tab. 1). As alterações sistêmicas resultantes direta ou indiretamente da herniação foram confirmadas através de exames complementares, entre os quais hemograma e bioquímica sérica, ultrassonografia abdominal, pélvica e perineal; eletrocardiograma e ecocardiograma foram solicitados para os pacientes com suspeita de alterações cardiovasculares ao exame clínico.

Casos com retroflexão de vesícula urinária foram submetidos à sondagem vesical de alívio. Fluidoterapia de suporte com solução isotônica de cloreto de sódio a 0,9% (Fisiológico®, Eurofarma, Brasil) foi fornecida aos pacientes por período mínimo de 12 horas. Os animais com retenção fecal, particularmente relacionada com anormalidades retais, foram tratados mediante lavagem intestinal, com o uso de solução salina a 37°C associada à glicerina (Glicerina®, Vic Pharma, Brasil).

Túnica vaginal...

Tabela 1. Informações sobre raça, peso, idade, duração dos sintomas, sintomas, classificação, redutibilidade, anormalidade retal, anormalidade prostática e conteúdo herniário de 14 cães com hérnia perineal, atendidos pelo setor de clínica cirúrgica do Hospital de Medicina Veterinária Renato Rodenburg Medeiros Netto, pertencente à Universidade Federal da Bahia, no período de março de 2015 a dezembro de 2016

Animais	Raça	Peso (kg)	Idade (anos)	Duração dos sintomas (dias)	Sintomas	Classificação	Redutibilidade	Anormalidade retal	Anormalidade prostática	Conteúdo herniário
1	SRD	13,3	17	7	Aumento de volume perineal e disúria	Unilateral direita	Redutível	Não	Hiperplasia prostática	Vesícula urinária, omento e próstata
2	SRD	15,5	9	730	Aumento de volume perineal, hematória e tenesmo	Unilateral direita	Redutível	Saculação retal	Não	Próstata, gordura retroperitoneal, omento e saculação retal
3	SRD	14,8	9	60	Aumento de volume perineal e tenesmo	Unilateral direita	Redutível	Não	Hiperplasia prostática	Próstata, vesícula urinária e gordura retroperitoneal
4	SRD	11,6	9	30	Aumento de volume perineal e tenesmo	Unilateral esquerda	Redutível	Não	Hiperplasia prostática cística	Próstata, gordura retroperitoneal e omento
5	Poodle	14	9	365	Aumento de volume perineal e tenesmo	Bilateral	Redutível	Saculação retal	Hiperplasia prostática	Próstata, gordura retroperitoneal e saculação retal
6	SRD	4	12	365	Aumento de volume perineal e hematoquesia	Unilateral direita	Irredutível	Não	Hiperplasia prostática cística	Próstata, alças intestinais e vesícula urinária
7	SRD	6,4	9	120	Aumento de volume perineal e tenesmo	Unilateral esquerda	Redutível	Saculação retal	Hiperplasia prostática cística	Omento e saculação retal
8	Poodle	5,7	6	365	Aumento de volume perineal e tenesmo	Bilateral	Redutível	Saculação retal	Não	Omento, vesícula urinária e saculação retal
9	SRD	7,2	10	15	Aumento de volume perineal, tenesmo e disúria	Bilateral	Redutível	Não	Hiperplasia prostática	Omento e líquido livre
10	Pinscher	3,4	9	30	Aumento de volume perineal, tenesmo	Unilateral direita	Irredutível	Não	Não	Alças intestinais e omento
11	SRD	13,3	7	7	Aumento de volume perineal	Bilateral	Redutível	Não	Hiperplasia prostática cística	Omento, líquido livre e gordura retroperitoneal necrosada
12	Poodle	6,7	15	365	Aumento de volume perineal e disúria	Unilateral direita	Redutível	Não	Não	Omento, líquido livre e gordura retroperitoneal
13	Dachshund	10,2	6	15	Aumento de volume perineal	Unilateral direita	Redutível	Não	Não	Próstata, líquido livre omento e gordura retroperitoneal
14	SRD	11,8	12	120	Anúria há 3 dias, aumento de volume perineal	Bilateral	Irredutível	Não	Não	Próstata, vesícula urinária, omento, cistos, alças intestinais e saculação retal

Para os pacientes considerados estáveis, instituiu-se dieta pastosa, rica em fibras e lactulose (Lactulona[®], Daiichi Sankyo, Brasil) (333,5mg/kg, por via oral, a cada 12h), para a melhora temporária da constipação. Foram prescritos enemas (Fleet[®], fosfato de sódio, Fleet Laboratories, Estados Unidos), a serem realizados 48 e 24 horas antes do procedimento cirúrgico, e terapia antimicrobiana profilática à base de cefalexina (Cefalexina[®], Medley, Brasil) (25mg/kg, por via oral, a cada 12h), em

associação com metronidazol (Flagyl[®], Sanofi-Aventis, Brasil) (15mg/kg, por via oral, a cada 12h). Para casos agudos, foi associada terapia anti-inflamatória à base de meloxicam (Maxicam[®], Ourofino, Brasil) (0,1mg/kg, por via oral, a cada 24h).

Todos os animais foram submetidos a jejum pré-anestésico alimentar e hídrico, de 12 horas e duas horas, respectivamente. Após serem pré-medicados, conforme idade e classificação de

risco anestésico, os cães receberam indução anestésica com propofol (Propovan[®], Cristália, Brasil) (4mg/kg, por via endovenosa) e manutenção com isoflurano (Vetflurano[®], Virbac, Brasil), além de anestesia epidural lombossacral com lidocaína 2% (Lidocaína[®], Hipolabor, Brasil) (0,25mL/kg). Antes do procedimento cirúrgico, foram administrados cefalotina (Kefalomax[®], BioChimico, Brasil) (25mg/kg, por via endovenosa) e meloxicam (Maxicam[®], Ourofino, Brasil) (0,1mg/kg, por via endovenosa) como terapia antimicrobiana e anti-inflamatória, respectivamente, e, na sequência, realizadas as tricotomias das regiões pré-escrotal, pélvica e lombar, em todos os animais.

As regiões pré-escrotal, perineal e abdominal ventral foram preparadas para cirurgia asséptica; os animais receberam sonda vesical de espera e o procedimento cirúrgico ocorreu em dois tempos. As manobras transoperatórias foram realizadas conforme as diretrizes propostas por Faria *et al.* (2016), porém com pequenas modificações referentes à coleta da túnica vaginal.

Inicialmente, os animais foram posicionados em decúbito dorsal para a realização da orquiectomia aberta, pré-escrotal. O testículo foi liberado de suas fâscias, em dissecação romba, até a altura do canal inguinal. Procedeu-se à incisão na túnica vaginal, ao longo da curvatura maior do testículo, com sua posterior exposição e ruptura do ligamento caudal do epidídimo e posterior liberação da túnica vaginal. Realizou-se obliteração do plexo pampiniforme e ducto deferente com fio catgut cromado n° 2-0 (Catgut cromado[®], Ethicon-Johnson & Johnson, Brasil).

Com o auxílio de uma tesoura de Mayo, a túnica vaginal foi aberta longitudinalmente (Fig. 1 A e B) e, antes de sua secção, foi realizada ligadura com fio catgut cromado n° 2-0 (Catgut cromado[®], Ethicon-Johnson & Johnson, Brasil), próximo ao canal inguinal, para evitar o risco de hemorragia oriunda do músculo cremáster. O procedimento foi repetido no testículo e na túnica contralaterais. A síntese de pele foi feita com fio de náilon cirúrgico n° 3-0 (Mononylon[®], Ethicon-Johnson & Johnson, Brasil) em pontos simples separados.

Para a preparação do enxerto, foram identificadas as extremidades cranial e caudal dos dois fragmentos de túnica vaginal,

utilizando-se o músculo cremáster como referência e, então, ambos foram sobrepostos, no mesmo sentido (Fig. 1 C). Quatro pontos de reparo com fio de náilon cirúrgico n° 3-0 (Mononylon[®], Ethicon-Johnson & Johnson, Brasil) foram confeccionados nas extremidades caudal, cranial, margem direita e esquerda, no intuito de unir os fragmentos e formar um enxerto de dupla camada (Fig. 1 D). Na sequência, o enxerto foi mantido temporariamente em recipiente estéril, com solução isotônica de cloreto de sódio a 0,9% (Fisiológico[®], Eurofarma, Brasil).

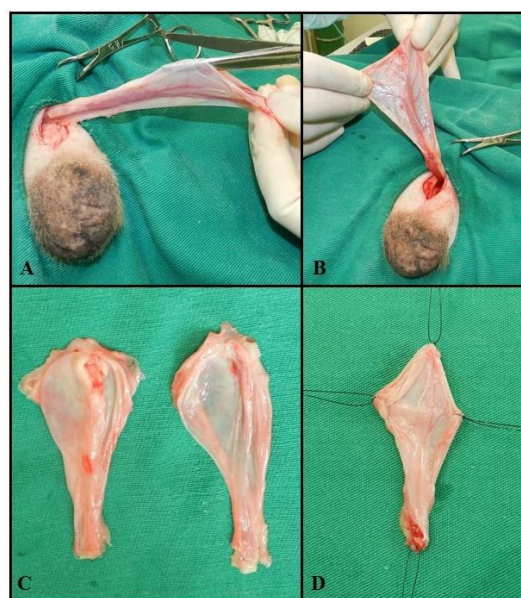

Figura 1. Imagens fotográficas transoperatórias dos procedimentos para coleta e preparação do enxerto autólogo livre de túnica vaginal em cão. Notar, em (A), a abertura longitudinal da túnica vaginal; em (B), a túnica estendida após abertura; em (C), as túnicas vaginais direita e esquerda coletadas estendidas; e, em (D), o aspecto final do enxerto com as duas túnicas vaginais sobrepostas e unidas por quatro pontos de reparo.

Para o segundo tempo cirúrgico, os pacientes foram reposicionados em decúbito ventral, com a região pélvica elevada, os membros apoiados em estrutura acolchoada e a cauda posicionada e fixada cranialmente. Em quatro animais portadores de saculação retal, antes da herniorrafia, procedeu-se à ressecção e anastomose de reto via prolapso induzido. Ao final desse procedimento, e nos demais animais portadores apenas de hérnia perineal, a ampola

Túnica vaginal...

retal foi obliterada com tampão de compressas de gaze e sutura em bolsa de tabaco, seguida de antissepsia e proteção por colocação de campo cirúrgico.

O acesso cirúrgico foi realizado com incisão elíptica na pele sobre o saco herniário, na direção dorsoventral, desde a região próxima à base da cauda até a parte mais ventral, abaixo da massa herniária. Procedeu-se a divulsão do tecido celular subcutâneo, seguida de identificação e posterior incisão do saco herniário. Os conteúdos herniários eram inspecionados, e a integridade dos órgãos envolvidos avaliada. Inspeção similar era realizada, também, na musculatura pélvica, com especial atenção para identificação dos músculos coccígeo, elevador do ânus e esfíncter anal externo, cujos graus de atrofia eram avaliados, além da localização e amplitude do anel herniário.

Prosseguiu-se com o reparo do diafragma pélvico, com o desbridamento da ferida cirúrgica e, posteriormente, com a síntese primária, por meio de sutura do tipo pontos simples separados, para a qual se empregou fio de náilon cirúrgico nº 2-0 (Mononylon®, Ethicon-Johnson & Johnson, Brasil). Os nós da sutura foram confeccionados após a passagem de todos os fios (Fig. 2 A). Posteriormente à síntese muscular (Fig. 2 B), o enxerto de túnica vaginal foi aplicado sobre a musculatura suturada, de forma que a extremidade cranial da túnica ficasse fixada à porção dorsal da musculatura, a sua margem lateral direita fixada à porção média do ligamento sacrotuberoso, a margem contralateral fixada à musculatura correspondente ao esfíncter anal externo e elevador do ânus e, por fim, a extremidade caudal fixada à porção ventral da musculatura perineal. Os pontos de fixação do enxerto foram do tipo simples separado, com fio de náilon cirúrgico nº 2-0 (Mononylon®, Ethicon-Johnson & Johnson, Brasil) (Fig. 2 C e D).

Pontos adicionais foram confeccionados em todo perímetro do enxerto, e seu excesso foi seccionado (Fig. 2 C). Fixado o enxerto (Fig. 2 D), este foi sepultado pela sutura intradérmica, com fio multifilamentar absorvível, catgut cromado 2-0 (Catgut cromado®, Ethicon-Johnson & Johnson, Brasil).

A dermorrafia foi efetuada com o padrão simples interrompido, com emprego de fio de náilon cirúrgico 3-0 (Mononylon®, Ethicon-Johnson & Johnson, Brasil), seguida da remoção da bolsa de fumo e das compressas que preenchem o reto. Nos animais com acometimento bilateral, foi empregada a técnica de herniorrafia, com reforço de túnica vaginal no lado mais comprometido e de maior herniação. Para a reparação do lado contralateral, foi empregada a técnica de implante de tela de polipropileno preconizada por Vnuk *et al.* (2006), no mesmo tempo cirúrgico.

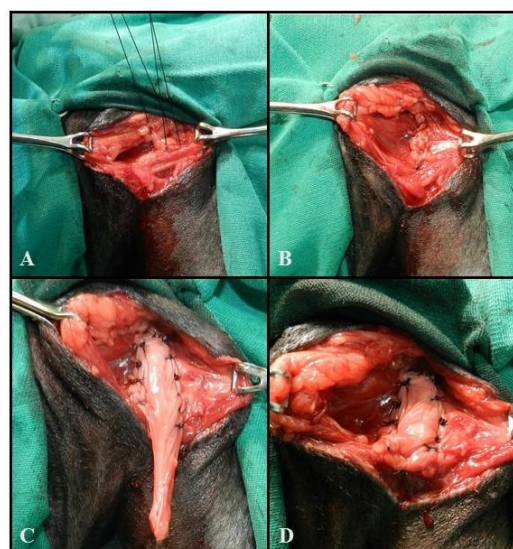


Figura 2. Imagens fotográficas do transoperatório da técnica de herniorrafia perineal com reforço de túnica vaginal autóloga. Notar, em (A) e (B), a síntese muscular primária por meio de suturas; em (C), o enxerto de túnica vaginal com as bordas cranial e laterais fixadas à musculatura perineal e o excesso caudal livre, que será seccionado; e, em (D), o aspecto final da autoenxertia de túnica vaginal fixada sobre a síntese muscular primária.

Os animais foram mantidos em internamento hospitalar, por um período de 72 horas, e, posteriormente, encaminhados para tratamento domiciliar. No pós-operatório, instituiu-se terapia antimicrobiana com cefalexina (Cefalexina®, Medley, Brasil) (25mg/kg, por via oral, a cada 12 horas, durante 10 dias) e metronidazol (Flagyl®, Sanofi-Aventis, Brasil) (15mg/kg, por via oral, a cada 12 horas, durante dois dias), uso de anti-inflamatório à base de meloxicam (Maxicam®, Ourofino, Brasil) (0,1mg/kg, por via oral, a cada

24 horas, durante quatro dias), analgesia com cloridrato de tramadol (Cronidor[®], União, Brasil) (3mg/kg, por via oral, a cada oito horas, durante quatro dias) e dipirona (Dipirona[®], Bio-Vet, Brasil) (25mg/kg, por via oral, a cada oito horas, durante cinco dias).

Também foi prescrita dieta pastosa rica em fibras e lactulose (Lactulona[®], Daiichi Sankyo, Brasil) (333,5mg/kg, por via oral, a cada 12 horas, durante 15 dias), uso contínuo de colar elisabetano, bem como tratamento tópico da ferida cirúrgica com antisséptico à base de clorexidina 2% (Solução Degermante de Digliconato de Clorexidina[®], Vic Pharma, Brasil) e curativo local, a cada 24 horas, até a retirada dos pontos cutâneos decorridos 10 dias pós-operatórios.

As avaliações clínicas ocorreram aos dois, quatro, seis, oito, 10, 30, 60, 90, 180 e 365 dias pós-operatórios, com atenção ao processo de cicatrização, à resistência do diafragma pélvico e aos sinais de rejeição do enxerto. A vascularização e a integração do enxerto ao leito receptor foram acompanhadas e avaliadas por ultrassonografia perineal aos 30, 90 e 180 dias após a cirurgia, e, nos animais que apresentaram hiperplasia prostática, também foi acompanhada a involução glandular por ultrassonografia pélvica. Os exames ultrassonográficos foram realizados em equipamentos fixo (Nemio[®], Toshiba) ou portátil (Logic-e[®], GE), com transdutor linear de 7,5 a 12MHz de frequência, nos modos B e Doppler.

RESULTADOS E DISCUSSÃO

A média de idade dos animais com hérnia perineal avaliados foi de 9,93 anos (Tab. 1), semelhante aos resultados encontrados, também em cães, por Zerwes *et al.* (2011), cuja média foi de 10 anos, Ramírez *et al.* (2015), com média de 8,69 anos, e Rego *et al.* (2016), com média de 9,8 anos, o que ratifica a ampla incidência em machos em fase geriátrica (Dórea *et al.*, 2002; Acaui *et al.*, 2010). Dos 14 cães avaliados (Tab. 1), nove eram sem raça definida, três Poodles, um Dachshund e um Pinscher, o que indica, assim como afirmado por Ramírez *et al.* (2015) e Rego *et al.* (2016), que não há predisposição racial para a hérnia perineal, a qual acomete uma grande variedade de raças.

O tempo de evolução dos sinais clínicos foi, em média, de seis meses (Tab. 1) e, apesar de diferente do encontrado por Rego *et al.* (2016), que obtiveram média de 2,8 meses, conforme discutido por tais autores, essa é uma informação subjetiva e que pode ser imprecisa (Acaui *et al.*, 2010), principalmente porque depende de relato do responsável pelo animal, que, muitas vezes, não sabe informar com exatidão quando ocorreu o surgimento da enfermidade ou os sinais clínicos iniciais.

Dos 14 animais avaliados, cinco eram portadores de hérnia perineal bilateral (Tab. 1), com herniação mais evidente em um dos lados, porém com fragilidade perineal contralateral, o que motivou o emprego do reforço bilateral. Nesses animais, foi possível verificar que a técnica de herniorrafia com reforço de túnica vaginal no lado mais comprometido, quando comparada ao uso de tela de polipropileno no lado contralateral, também conferiu boa resistência do biomaterial testado e, apesar de a tela de polipropileno ser mais conhecida e rotineiramente utilizada, a túnica vaginal mostrou ter grande potencial como biomaterial (Raiser, 1994; Dórea *et al.*, 2002; Costa Neto *et al.*, 2006; Vnuk *et al.*, 2006), com vantagens relativas ao custo e à integração do enxerto.

O uso de membranas biológicas no tratamento cirúrgico de hérnias perineais em cães não é considerado técnica inovadora, e a utilização de diversos tipos já foi largamente descrita (Dalek *et al.*, 1992; Bongartz *et al.*, 2005; Semiglia *et al.*, 2011; Zerwes *et al.*, 2011; Rego *et al.*, 2016). No entanto, poucos autores empregaram tais membranas como reforço à primeira camada de síntese muscular (Zerwes *et al.*, 2011; Rego *et al.*, 2016; Faria *et al.*, 2016), o que pode ser fator preponderante para menores taxas de recidiva, devido à maior resistência estrutural fornecida ao diagrama pélvico reconstruído, principalmente em animais que já apresentam certo grau de atrofia muscular.

A escolha da túnica vaginal como material para enxerto respaldou-se no fato de que, a exemplo de outras membranas biológicas, possui características ideais para enxertia por ser autóloga, o que reduz a chance de apresentar propriedades antigênicas. Além disso, a orquiectomia prévia faz parte do protocolo cirúrgico recomendado para o tratamento da

hérnia perineal em cães (Daleck *et al.*, 1992), e sua execução disponibiliza tecido em quantidade e resistência suficiente para a reconstrução do diafragma pélvico, sem gerar sítio cirúrgico adicional ou apresentar custos adicionais (Faria *et al.*, 2016).

Optou-se pela utilização do enxerto em dupla camada, como preconizam Faria *et al.* (2016), por se considerarem os graus de atrofia muscular perineal nos animais em estudo, uma vez que, sendo dupla, garante um maior reforço estrutural na reconstrução do diafragma pélvico e diminui recidivas. Pratummintra *et al.* (2013), diferentemente da técnica utilizada neste estudo, optaram pela utilização do enxerto em única camada sem a herniorrafia clássica prévia, o que possivelmente justifica a recidiva relatada.

A única desvantagem relacionada às técnicas que empregam a túnica vaginal como enxerto autógeno é não ser exequível em cães machos castrados ou em cadelas, ou, ainda, em animais que apresentam neoplasia testicular ou escrotal, devido ao risco de disseminação de células neoplásicas para o leito receptor (Pratummintra *et al.*, 2013). A coleta da túnica vaginal após a realização de orquiectomia aberta não difere da sua coleta após a orquiectomia fechada, descritas por Pratummintra *et al.* (2013) e Faria *et al.* (2016), e apenas são necessárias pequenas modificações na técnica aberta para adequada coleta da túnica vaginal, sem gerar danos à membrana.

Os pontos de reparo utilizados para unir as túnicas, além de proporcionarem a união da dupla camada de serosa, serviram, também, de referência para a sua implantação no leito receptor. A preservação temporária da túnica vaginal em solução salina estéril até sua aplicação evitou a desidratação do material (Pratummintra *et al.*, 2013, Faria *et al.*, 2016). Não ocorreram intercorrências no período transoperatório dos animais em estudo. A técnica proposta mostrou-se de fácil execução em todos os casos operados, o que tem relação direta com a destreza do cirurgião (Faria *et al.*, 2016).

O período de avaliação clínica pós-operatória aos dois, quatro, seis, oito, 10, 30, 60, 90, 180 e 365 dias permitiu verificar a manutenção da integridade do diafragma pélvico, por meio de avaliação visual e palpação da região perineal, e

não foram notados sinais de rejeição do enxerto. O acompanhamento ultrassonográfico mostrou-se eficiente para avaliação da vascularização do enxerto de túnica vaginal e dos tecidos adjacentes, ao contrário do que foi observado em trabalho com cartilagem auricular suína, a qual produzia artefato de sombra acústica posterior e impossibilitava a formação de imagem para além da superfície do material e, portanto, impedia a avaliação (Rego *et al.*, 2016).

Em sete animais, foi possível realizar acompanhamento ultrassonográfico pós-operatório da região perineal. Aproximadamente aos 30 dias, eram identificados os fios de sutura ao longo do perímetro do enxerto, como pontos hiperecogênicos produtores de sombra acústica posterior, além de presença de vasos sanguíneos nas proximidades e tecido de ecogenicidade mista, predominantemente hiperecogênico e grosseiro, difusamente distribuído nas adjacências do enxerto, compatível com alteração inflamatória local; o enxerto de túnica vaginal apresentava aspecto triangular hiperecogênico em relação à musculatura adjacente. Aos 90 dias, ainda eram notados os fios de sutura ao redor da túnica vaginal, o que, inclusive, facilitava a identificação do enxerto; não se identificavam mais os sinais de inflamação e, em um caso, foi possível visibilizar vários pontos de vascularização interna no enxerto, com presença de fluxo de espectro venoso e arterial. Aos 180 dias, ainda era possível notar a presença dos fios de sutura, mas não se visibilizava mais a túnica vaginal; os tecidos perineais se apresentavam com aspecto semelhante ao do lado contralateral normal, o que sugeria a incorporação do enxerto. A informação fornecida pela avaliação ultrassonográfica reforça os achados da literatura quando afirmam que as membranas biológicas são incorporadas ao leito receptor durante o processo de cicatrização e servem de arcabouço para o desenvolvimento do novo tecido (Costa Neto *et al.*, 1999; Faria *et al.*, 2016).

CONCLUSÕES

Os resultados obtidos indicam que a túnica vaginal em dupla camada é uma excelente alternativa para o reforço do diafragma pélvico e mostra-se adequada para o tratamento da hérnia perineal unilateral em cães. Pode ser empregada em casos bilaterais, caso haja associação com

outras técnicas, entre elas a utilização da malha de polipropileno. A túnica vaginal mostrou-se em quantidade e resistência suficiente, sem fomentar reação antigênica, aumentar o risco cirúrgico, ou ainda resultar em custos adicionais.

REFERÊNCIAS

- ABASS, B.T. Bovine tunica vaginalis: a new material for umbilical hernioplasty in sheep. *Iraqi J. Vet. Sci.*, v.22, p.69-76, 2008.
- ACAUI, A.; STOPIGLIA, A.J.; MATERA, J.M. et al. Avaliação do tratamento da hérnia perineal bilateral no cão por acesso dorsal ao ânus. *Braz. J. Vet. Res. Anim. Sci.*, v.47, p.439-446, 2010.
- ARONSON, L.R. Rectum, anus, and perineum. In: TOBIAS, K.M.; JOHNSTON, S.A. *Veterinary surgery: small animal*. Missouri: Elsevier Saunders, 2012. p.1564-1600.
- BONGARTZ, A.; CAROFIGLIO, F.; BALLIGAND, M. et al. Use of autogenous fascia lata graft for perineal herniorrhaphy in dogs. *Vet. Surg.*, v.34, p.405-413, 2005.
- BRISOT, H.N.; DUPRÉ, G.P.; BOUVY, B.M. Use of laparotomy in a staged approach for resolution of bilateral or complicated perineal hernia in 41 dogs. *Vet. Surg.*, v.33, p.412-421, 2004.
- COSTA NETO, J.M.; DALECK, C.R.; ALESSI, A.C.; BRACCIALLI, C.S. Tenoplastia experimental do calcâneo em cães com peritônio bovino conservado em glicerina. *Ciênc. Rural*, v.29, p.697-703, 1999.
- COSTA NETO, J.M.; MENEZES, V.P.; TORIBIO, J.M.M.L. et al. Tratamento cirúrgico para correção de hérnia perineal em cão com saculação retal coexistente. *Rev. Bras. Prod. Saúde Anim.*, v.7, p.7-19, 2006.
- D'ASSIS, M.J.M.H.; COSTA NETO, J.M.; LIMA, A.E.S. et al. Colopexia e deferentopexia associadas à omentopexia no tratamento da hérnia perineal em cães: um estudo de trinta casos. *Ciênc. Rural*, v.40, p.371-377, 2010.
- DALECK, C.R.; DALECK, C.L.M.; PADILHA FILHO J.G.; COSTA NETO J.M. Reparação da hérnia perineal em cães com peritônio de bovino conservado em glicerina. *Ciênc. Rural*, v.22, p.179-183, 1992.
- DÓREA, H.C.; SELMI, A.L.; DALECK, C.R. Herniorrafia perinel e cães: estudo retrospectivo de 55 casos. *ARS Vet.*, v.18, p.20-24, 2002.
- DÖRNER, J.; DUPRÉ, G. Two-step protocol for surgical treatment of complicated or bilateral perineal hernia in dogs: Laparotomy followed by herniorrhaphy. *Eur. J. Comp. Animal Pract.*, v.20. p.186-192, 2010.
- FARIA, G.O.F.; SILVA, V.M.; MURAMOTO, C. et al. Autoenxerto de túnica vaginal como reforço na herniorrafia perineal em cão - relato de caso. *Rev. Bras. Med. Vet.*, v.38, p.1-8, 2016.
- GALERA, P.D.; LAUS, J.L.; FERREIRA, A.L. Use of fresh autogenous vaginal tunic in the experimental lamellar keratoplasty in dogs (*Canis familiaris*, Linnaeus, 1758). *Braz. J. Vet. Res. Anim. Sci.*, v.3, p.475-479, 2000.
- LESLIE, B.; BARBOZA, L.L.; SOUZA, P.O. et al. Dorsal tunica vaginalis graft plus onlay preputial island flap urethroplasty: experimental study in rabbits. *J. Pediat. Urol.*, v.5, p.93-99, 2009.
- OLIVEIRA, R.V.P.; MARTINS FILHO, E.F.; LIMA, A.E.S. et al. Transposição do músculo semitendinoso no tratamento de hérnia perineal em cães. *Encicl. Biosfera*, v.10, p.1769-1778, 2014.
- PILLAY, A.Q.; TUNG, W.S.; ZAINOL, J.; PILLAY, A.G. Processed bovine tunica vaginalis as a biomaterial for the repair of large abdominal wall defects in surgical treatment. *J. Med. Sci.*, v.2, p.7-11, 2002.
- PRATUMMINTRA, K.; CHUTHATEP, S.; BANLUNARA, W.; KALPRAVIDH, M. Perineal hernia repair using anautologous tunica vaginalis communis in nine intact male dogs. *J. Vet. Med. Sci.*, v.75, p.337-341, 2013.
- RAISER, A.G. Heriorrafia perineal em cães – análise de 35 casos. *J. Vet. Res. Anim. Sci.*, v.31, p.252-260, 1994.
- RAMÍREZ, A.; PASTOR, N.; DURÁN, M. E. et al. Hérnia perineal en el perro, un estudio de prevalencia de 81 casos. *Arch. Med. Vet.*, v.47, p.71-75, 2015.

Túnica vaginal...

- REGO, R.O.; HENRIQUE, F.V.; FELIPE, G.C. *et al.* Tratamento cirúrgico da hernia perineal em cães pela técnica de elevação do músculo obturador interno e reforço com cartilagem auricular suína ou tela de polipropileno. *Rev. Bras. Med. Vet.*, v.38, p.99-107, 2016.
- SEMIGLIA, G.G.; IZQUIERDOA, D.F.; ZUNINO, J.H. Utilización de fascia lata alogénica para la herniorrafia perineal canina: comunicación de 7 casos clínicos. *Arch. Med. Vet.*, v.43, p.59-64, 2011.
- TANAKA, S.; ASANO, K.; YAMAYA, Y. *et al.* Reconstructive surgery of the pelvic diaphragm using the tunica vaginalis communis in a dog with perineal hernia. *J. Jpn Vet. Med. Assoc.*, v.57, p.451-454, 2004.
- VICENTI, F.A.M.; LAUS, J.L.; COSTA NETO, J.M. *et al.* Use of an allogeneous tunica vaginalis conserved in 98% glycerine for keratoplasty in dogs. *Rev. Bras. Ciênc. Vet.*, v.9, p.182-187, 2002.
- VNUK, D.; MATICIC, D.; KRESZINGER, M. *et al.* modified salvage technique in surgical repair of perineal hernia in dogs using polypropylene mesh. *Vet. Med.*, v.51, p.111-117, 2006.
- WONGSETTHACHAI, P.; PRAMATWINAI, C.; BANLUNARA, W.; KALPRAVIDH, M. Urinary bladder wall substitution using autologous tunica vaginalis in male dogs. *Res. Vet. Sci.*, v.90, p.156-159, 2011.
- ZERWES, M.B.C.; STOPIGLIA, A.J.; MATERA, J.M. *et al.* Avaliação do tratamento cirúrgico da hérnia perineal em cães com o reforço de membrana de pericárdio equino preservado em glicerina a 98%. *Braz. J. Vet. Res. Anim. Sci.*, v.48, p.220-227, 2011.