



Aspergilose sistêmica em um cavalo - relato de caso

[*Systemic aspergilosis in a horse - case report*]

E.M. Busato¹, J.R.S. Meirelles¹, M.L. Castro¹,
A.C.M.R. Abreu¹, R.S. Sousa², J.S. Brum²,
P.T. Dornbusch²

¹Aluna de pós-graduação - Universidade Federal do Paraná - Curitiba, PR

²Universidade Federal do Paraná - Curitiba, PR

RESUMO

O presente trabalho relata o caso de aspergilose sistêmica em um cavalo da raça Quarto de Milha. O animal apresentava quadro de emagrecimento progressivo e alopecia. Os parâmetros avaliados durante o exame clínico encontravam-se de acordo com os valores normais para a espécie. No hemograma verificou-se leucocitose por neutrofilia, sem desvio à esquerda, proteínas plasmáticas totais elevadas e aumento do fibrinogênio, indicando um processo inflamatório acompanhado de desidratação. Os exames bioquímicos séricos demonstraram aumento no valor da ureia. Apesar dos exames realizados e da terapia instituída com antibióticos de amplo espectro e suporte nutricional, após 51 dias de internamento o quadro clínico evoluiu para caquexia e decúbito permanente do paciente, o qual foi submetido à eutanásia seguida de necropsia. Com base nos achados nos exames necroscópico e histopatológico, diagnosticou-se infecção sistêmica por *Aspergillus* sp., acometendo pulmões, fígado, rins, peritônio parietal e encéfalo. Dentre os fatores predisponentes à relatada infecção fúngica sistêmica, destaca-se o *status* imunológico debilitado do paciente, possivelmente proporcionado por tratamentos prolongados com antibióticos e anti-inflamatórios esteroidais. O presente trabalho relata o primeiro caso descrito de aspergilose sistêmica no Brasil. O diagnóstico definitivo só foi possível após necropsia e histopatologia, visto que os sinais clínicos inespecíficos não foram determinantes para o diagnóstico em vida.

Palavras-chave: equinos, infecção fúngica, imunossupressão

ABSTRACT

*This paper reports the case of systemic aspergillosis on a Quarter Horse. The animal had progressive weight loss and alopecia. The parameters evaluated during the clinical examination were in agreement with the normal values for the species. The hemogram showed neutrophilic leukocytosis, without left-sided, elevated total plasma proteins and an increase in fibrinogen, indicating an inflammatory process accompanied by dehydration. Serum biochemical tests showed an increase in the value of urea. Despite the performed tests and established therapy with broad spectrum antibiotics and nutritional support, after 51 days of hospitalization the clinical condition evolved into cachexia and permanent decubitus of the patient which underwent to euthanasia and necropsy. From the findings of necropsy and histopathology, systemic infection was diagnosed by *Aspergillus* sp., affecting the lungs, liver, kidneys, parietal peritoneum and encephalon. Among the factors predisposing to the reported systemic fungal infection, the patient's weakened immune status is highlighted, possibly due to prolonged antibiotic and steroidal anti-inflammatory treatments. This paper reports the first case described of systemic aspergillosis in Brazil. Definitive diagnosis was only possible after necropsy and histopathology, since nonspecific clinical signs were not determinant for the diagnosis in life.*

Keyword: equine, fungal infection, immunosuppression

INTRODUÇÃO

A aspergilose é rara em mamíferos, no entanto pode acometer cavalos, sendo a afecção da bolsa gútural associada ao *Aspergillus fumigatus* ou, mais raramente, a outros *Aspergillus* spp. a principal forma (Tell, 2005). Os fungos desse gênero são encontrados no ambiente e no trato gastrointestinal de animais (Moreira et al., 2004). A forma pulmonar causada pelo *A. fumigatus* ou, com menor frequência, pelo *A. flavus*, *A. nidulans* e *A. niger* pode ocorrer em equinos imunocompetentes, no entanto geralmente é observada em pacientes debilitados. Em pacientes imunocomprometidos, apresentando neutropenia e perda da integridade da mucosa gastrointestinal, pode ocorrer a translocação fúngica, resultando em infecção sistêmica, a qual é relacionada a tratamentos prolongados com antibióticos ou corticoides e doenças concomitantes, como hiperadrenocorticismo e adenomas pituitários (Higgins e Pusterla, 2006). Há uma associação entre desenvolvimento de aspergilose pulmonar em cavalos após enterocolite aguda (Slocombe e Slauson, 1988).

Infecções fúngicas profundas em cavalos geralmente estão relacionadas ao trato respiratório. Esses animais costumam apresentar quadros clínicos inespecíficos e de difícil diagnóstico, mesmo quando são realizados exames endoscópicos, radiográficos e ultrassonográficos. Ainda que difícil, o diagnóstico precoce é fundamental para um prognóstico positivo, sendo baseado na detecção do patógeno nos tecidos infectados (Cafarchia et al., 2013). O diagnóstico definitivo da aspergilose pode ser realizado pela cultura do *Aspergillus* spp., pela coloração por imunohistoquímica ou pela imunofluorescência. No exame citológico ou no histopatológico, esse fungo apresenta amplas hifas septadas com lados paralelos e ramificações agudas em ângulo reto (Stewart e Cuming, 2015).

Os casos de aspergilose sistêmica geralmente apresentam desenvolvimento rápido e fatal, sem sinais clínicos específicos. Nesses pacientes, a presença do fungo pode ser identificada, na maioria dos órgãos, durante necropsia (Blomme et al., 1998). Sempre que diagnosticadas infecções fúngicas das vias aéreas, o estado imunológico do paciente deve ser avaliado, a fim

de se evitarem recorrências, as quais são comuns, visto que o tratamento é difícil e prolongado (Knottenbelt, 2002).

CASUÍSTICA

Um cavalo Quarto de Milha, seis anos, 370kg, foi recebido pelo setor de Grandes Animais do Hospital Veterinário da Universidade Federal do Paraná, com queixa de emagrecimento progressivo e queda de pelos há aproximadamente um ano. O animal apresentava apetite depravado, caquexia, alopecia multifocal, com crostas em algumas regiões, hiperqueratose e seborreia (Fig. 1), bem como manifestava reações exacerbadas a estímulos externos. Segundo o proprietário, foi realizado tratamento por períodos prolongados com antibióticos e anti-inflamatórios, porém sem diagnóstico definitivo.

No exame clínico, foram avaliados frequências cardíaca e respiratória, tempo de preenchimento capilar (TPC), hidratação, motilidade intestinal e temperatura. Todos os parâmetros encontravam-se de acordo com os valores adequados para a espécie. Foram realizados exames complementares, incluindo hemograma, bioquímica sérica (dosagem das enzimas aspartato aminotransferase (AST), gamaglutamiltransferase (GGT), creatina quinase (CK), ureia e creatinina). No hemograma, verificou-se leucocitose por neutrofilia, sem desvio à esquerda, proteínas plasmáticas totais (9,2g/dL) e fibrinogênio elevados (0,6g/dL). Os exames bioquímicos séricos demonstraram aumento no valor da ureia (77mg/dL). AST, GGT, CK e creatinina encontravam-se de acordo com os valores de referência para a espécie.

Foi realizado raspado cutâneo, para exame bacteriológico e micológico, e biópsia cutânea, para exame histopatológico. As culturas bacteriana e fúngica resultaram em crescimento profuso de *Staphylococcus* sp. e de uma levedura não identificada, respectivamente. O exame histopatológico identificou hiperplasia e hiperqueratose leve da epiderme. Com base nos achados inespecíficos dos exames complementares, foi instituída terapia antibiótica de amplo espectro com ceftriaxona (30mg/kg), por via intravenosa, a cada 12 horas, e suporte nutricional.

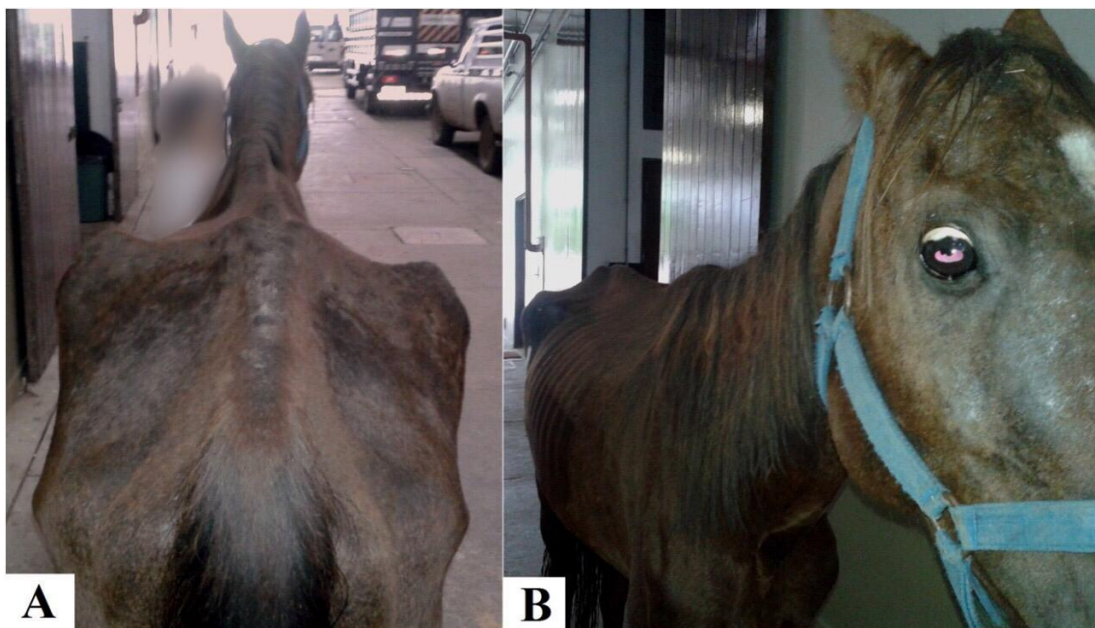


Figura 1. Cavalo Quarto de Milha, seis anos, 370kg, apresentando caquexia, alopecia multifocal com crostas, hiperqueratose e seborreia (A e B).

No decorrer do período de internamento, o animal apresentou episódios de hipertermia e desidratação, seguidos de cólica por compactação, os quais foram tratados clinicamente. Em um dos episódios, foi realizada paracentese e cultura bacteriana do líquido peritoneal, a qual resultou em crescimento de *Staphylococcus* sp., após enriquecimento da amostra. A bactéria isolada apresentava resistência à maioria dos antibióticos testados no antibiograma, inclusive à ceftriaxona. Com base no resultado do antibiograma, a terapia antibiótica foi alterada para cloranfenicol (30mg/kg) intramuscular, a cada 12 horas.

Com o intuito de uma melhor investigação da cavidade abdominal, o animal foi submetido a uma laparoscopia exploratória pelo flanco, em posição quadrupedal. Durante o procedimento, verificou-se a presença de nódulos com aspecto caseoso em peritônio parietal e visceral, dos quais foram coletadas amostras. Na avaliação histopatológica dessas amostras, foi detectado material eosinofílico amorfo, composto por debris celulares, neutrófilos degenerados e células gigantes multinucleadas, circunscritos por tecido conjuntivo fibroso, compatível com abscesso, no entanto não foram visualizados agentes infecciosos.

Apesar dos exames realizados e da terapia suporte instituída, após 51 dias de internamento, o quadro clínico do cavalo evoluiu para caquexia e decúbito permanente, sendo este submetido à eutanásia e à necropsia. Os principais achados da necropsia foram pulmões de aspecto miliar, com grande quantidade de nódulos ao corte, os quais mediam entre 0,2 e 0,6cm de diâmetro, preenchidos por material caseoso branco amarelado. À histopatologia, observou-se no interstício áreas focalmente extensas de necrose, compostas por grande quantidade de neutrófilos degenerados, debris celulares, macrófagos e células gigantes multinucleadas contíguas a áreas de hemorragia moderada. Em meio às células inflamatórias, havia inúmeras hifas septadas, dicotomizadas, interpretadas como *Aspergillus* sp. (Fig. 2A). Observou-se também congestão, hemorragia e edema difusos, moderados. Com base nesses achados, diagnosticou-se pneumonia intersticial granulomatosa multifocal a focalmente extensa.

O fígado continha três nodulações, com 0,1 a 0,2cm de diâmetro, difusamente brancas ao corte. A histopatologia demonstrou focos de necrose compostos por grande quantidade de neutrófilos degenerados, debris celulares e macrófagos. Havia vacuolização difusa, moderada, acompanhada por hiperplasia de ducto

biliar e congestão multifocal moderada. Dispersos pelo parênquima, foram encontrados raros macrófagos contendo pigmento castanho-escuro no citoplasma, interpretados como hemosiderina. De acordo com essa descrição, o diagnóstico morfológico foi de hepatite granulomatosa multifocal, vacuolização hepatocelular, difusa, moderada, hiperplasia de ducto biliar e congestão multifocal moderada.

Os rins apresentavam múltiplas áreas focalmente extensas, com as mesmas características verificadas no fígado e no pulmão, sendo observadas hifas de *Aspergillus* sp. intralésionais (Fig. 2B). No interstício, constataram-se múltiplos focos de infiltrado inflamatório intersticial leve, levando a um diagnóstico de nefrite intersticial granulomatosa multifocal a focalmente extensa. No peritônio parietal, havia duas nodulações planas, semelhantes aos nódulos encontrados no pulmão.

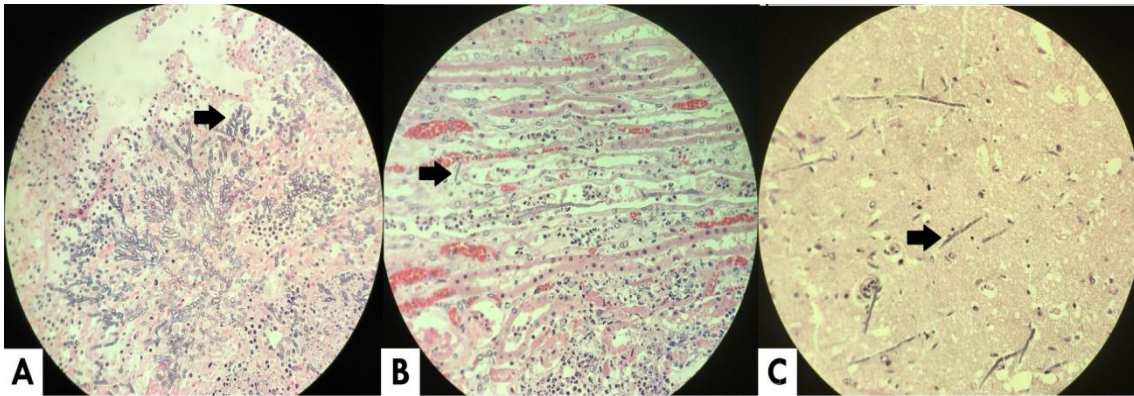


Figura 2. Histopatologia de pulmão (A), rim (B) e encéfalo (C) de equino acometido de aspergilose sistêmica. As setas indicam hifas de *Aspergillus* sp. identificadas em meio aos tecidos.

No encéfalo, verificaram-se múltiplas áreas focalmente extensas de necrose de liquefação (Fig. 3) acompanhadas por acentuado infiltrado neutrofílico, muitos deles degenerados. Havia também inúmeras hifas de *Aspergillus* sp. intralésionais (Fig. 2C). O diagnóstico morfológico foi de encefalite granulomatosa

multifocal a focalmente extensa. As alterações observadas macro e microscopicamente confirmaram a infecção sistêmica por *Aspergillus* sp., sugerindo-se que a via de entrada do agente infeccioso no organismo foi a respiratória.

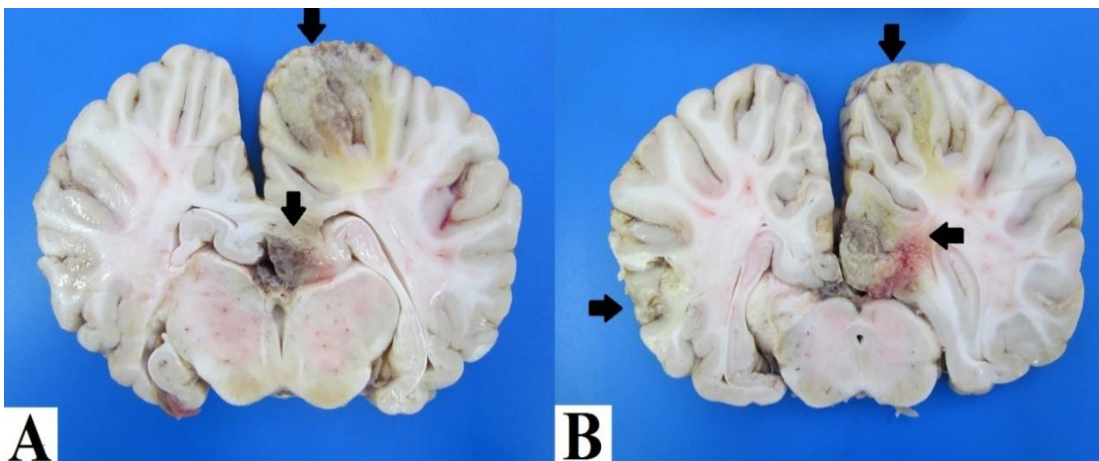


Figura 3. Encéfalo equino em corte (A e B). As setas indicam áreas de malácia (necrose de liquefação), ocasionadas por infecção fúngica por *Aspergillus* sp.

DISCUSSÃO

Embora seja de rara ocorrência, a aspergilose sistêmica pode acometer cavalos (Tell, 2005). Em pacientes imunocomprometidos, o *Aspergillus* age como um patógeno oportunista angioinvasivo, afetando primariamente os pulmões e o cérebro, podendo levar à aspergilose sistêmica secundária (Tunev *et al.*, 1999). A evolução é geralmente rápida e fatal, sem sinais clínicos específicos, e o diagnóstico comumente é realizado *post mortem* (Blomme *et al.*, 1998). No cavalo do presente relato, a doença apresentou um curso longo, sem sinais específicos. A leucocitose e o aumento das proteínas totais encontradas no hemograma indicavam um processo inflamatório acompanhado de desidratação. Em relação à bioquímica sérica, o aumento da ureia sanguínea provavelmente decorreu do catabolismo proteico, visto que o animal apresentava emagrecimento progressivo, e os valores de creatinina encontravam-se dentro da normalidade. O diagnóstico definitivo somente foi possível após eutanásia e necropsia, por meio da qual foi detectada infecção sistêmica por *Aspergillus* sp.

Com base nas lesões pulmonares encontradas durante a necropsia, determinou-se que possivelmente a via respiratória foi acometida em um primeiro momento. Os fungos do gênero *Aspergillus* sp. estão normalmente presentes no ambiente (Moreira *et al.*, 2004), mas indivíduos imunocompetentes dificilmente desenvolvem infecções. O cavalo em estudo havia recebido tratamentos prolongados com antibióticos e anti-inflamatórios, incluindo os esteroidais. Esses tratamentos resultam em imunossupressão (Higgins e Pusterla, 2006), o que pode justificar a infecção fúngica sistêmica subsequente.

Um possível caso de aspergilose respiratória na espécie equina foi relatado por Cafarchia *et al.* (2012). No relato de tais pesquisadores, o cavalo apresentava tosse, descarga nasal, aumento dos linfonodos submandibulares, emagrecimento, apatia e pelagem opaca. No entanto, a temperatura, a frequência cardíaca e a respiratória eram normais. No presente relato, apesar de o animal não apresentar sinais que indicassem comprometimento respiratório, a necropsia revelou lesões pulmonares. Nesse

caso, a ausência de sinais específicos pode ter sido decorrente da cronicidade do processo.

Thirion-Delalande *et al.* (2005) relataram o caso de um pônei que apresentava um quadro agudo de prostração, hipertermia e ausculta pulmonar anormal. O animal foi a óbito dois dias após o início dos sinais. A necropsia, acompanhada de exame histopatológico, revelou colite hemorrágica aguda, encefalite, pneumonia e esplenite, com presença de hifas fúngicas dentro e ao redor dos vasos. Os fungos *Aspergillus fumigatus* e *Absidia corymbifera* foram identificados por imuno-histoquímica. No presente estudo, não foi realizada imuno-histoquímica para identificação da espécie, sendo os fungos encontrados classificados apenas microscopicamente como pertencentes ao gênero *Aspergillus* sp.

Headley *et al.* (2014) descreveram dois casos de aspergilose, em uma potra e em um cavalo adulto, em que ambos apresentavam anemia, apatia, episódios de febre e alterações na ausculta pulmonar. Apesar da terapia instituída, o quadro evoluiu para sinais neurológicos, e os animais foram a óbito. Na necropsia, foram observados nódulos pulmonares nos animais; na potra, os nódulos também estavam presentes nos rins, no miocárdio e no cérebro. Essas lesões estavam associadas a fungos septados, identificados como *Aspergillus* sp. O presente caso se assemelha aos descritos, especialmente àquele em que houve disseminação renal e cerebral, no entanto não existem relatos na literatura nacional, sendo este o primeiro caso descrito de aspergilose sistêmica no Brasil. Apesar das lesões encefálicas identificadas na necropsia, o cavalo não apresentou quadro neurológico típico. A característica de o animal apresentar-se muito reativo a estímulos externos pode estar associada a essas lesões encefálicas, assim como o decúbito permanente decorrente do agravamento no quadro.

CONCLUSÕES

O presente trabalho relata o primeiro caso descrito de aspergilose sistêmica no Brasil, sendo o diagnóstico realizado nos exames necroscópico e histopatológico.

REFERÊNCIAS

- BLOMME, E.; DEL PIERO, F.; LA PERLE, K.M.D.; WILKINS, P.A. Aspergillosis in horses: a review. *Equine Vet. Educ.*, v.10, p.86-93, 1998.
- CAFARCHIA, C.; PARADIES, R.; FIGUEREDO, L.A. *et al.* A case of equine aspergillosis: a novel sampling procedure for diagnosis. *J. Equine Vet. Sci.*, v.32, p.634-637, 2012.
- CAFARCHIA, C.; FIGUEREDO, L.A.; OTRANTO, D. Fungal diseases of horses. *Vet. Microbiol.*, v.167, p.215-234, 2013.
- HEADLEY, S.A.; CARVALHO, P.H.; CUNHA FILHO, L.F.C. *et al.* Equine pulmonary aspergillosis with encephalitic, myocardial, and renal dissemination. *Mycopathologia*, v.177, p.129-135, 2014.
- HIGGINS, J.C.; PUSTERLA, N. Fungal pneumonia in horses. *Clin. Tech. Equine Pract.*, v.5, p.218-224, 2006.
- KNOTTENBELT, D.C. Fungal airway diseases. In: LEKEUX, P. *Equine respiratory diseases*. Ithaca: International Veterinary Information Service, 2002. Available in: <http://www.ivis.org/special_books/Lekeux/knottenbelt/chapter_frm.asp?LA=1>. Accessed in: 19 Dec. 2017.
- MOREIRA, M.J.A.; THOMASSIAN, A.; ALVES, A.L.G. *et al.* Tratamento de aspergilose pulmonar com itraconazol em um equino. *Braz. J. Vet. Res. Anim. Sci.*, v.41, p.238, 2004.
- SLOCOMBE, R.F.; SLAUSON, D.O. Invasive pulmonary aspergillosis of horses: an association with acute enteritis. *Vet. Pathol.*, v.25, p.277-281, 1988.
- STEWART, A.J.; CUMING, R.S. Update on fungal respiratory disease in horses. *Vet. Clin. N. Am. Equine Pract.*, v.31, p.43-62, 2015.
- TELL, L.A. Aspergillosis in mammals and birds: impact on veterinary medicine. *Med. Mycol.*, v.43, p.71-73, 2005.
- THIRION-DELALANDE, C.; GUILLOT, J.; JENSEN, H.E. *et al.* Disseminated acute concomitant aspergillosis and mucormycosis in a pony. *J. Vet. Med. S. A Physiol. Pathol. Clin. Med.*, v.52, p.121-124, 2005.
- TUNEV, S.S.; EHRHART, H.E.; JENSEN, H.E. *et al.* Necrotizing mycotic vasculitis with cerebral infarction caused by *Aspergillus niger* in a horse with acute typhlocolitis. *Vet. Pathol.*, v.36, p.347-351, 1999.