

Ceratoplastia penetrante em ceratocones em Hospital Universitário

Penetrating keratoplasty for keratoconus: an academic experience

Eduardo M. M. de Andrade ⁽¹⁾

Soraya M. M. Fabris ⁽²⁾

Elcio H. Sato ⁽³⁾

Walton Nosé ⁽⁴⁾

Rubens Belfort Jr. ⁽⁵⁾

RESUMO

Foram avaliadas 235 ceratoplastias penetrantes realizadas em 206 pacientes com ceratocone no período de 9 anos, de maio de 1984 a julho de 1993, em Hospital Universitário.

A acuidade visual final obtida foi igual ou superior a 20/40 em 128 (54,5%) olhos, entre 20/100 e menor que 20/40 em 80 (34,0%), e menor que 20/100 em 27 (11,5%). A taxa de enxertos claros foi de 86,9% e o tempo médio de seguimento pós-operatório foi de 14,2 meses.

Das complicações, a mais freqüente foi a rejeição endotelial em 20 (8,5%) pacientes, seguidas por 7 (3,0%) falências primárias, 3 (1,2%) infecções no pós-operatório, 1(0,4%) glaucoma secundário, 1(0,4%) epitelização de câmara anterior e 1(0,4%) deiscência de sutura.

Os resultados são semelhantes aos estudos publicados, demonstrando que a ceratoplastia penetrante em ceratocone tem bom prognóstico quando realizado em Hospital Universitário.

Palavras-chave: Ceratocone; Ceratoplastia penetrante; Complicações.

INTRODUÇÃO

Ceratocone é uma das causas mais freqüentes de indicação de transplante penetrante de córnea ^{1,2}. A grande maioria apresenta esta doença de etiologia e patogênese desconhecidas entre a 2^a e 3^a décadas, podendo associar-se à atopia, síndrome de Down, doenças do tecido conectivo e retinose pigmentar ¹.

A diminuição da acuidade visual pode ser causada por hidrópsia, nébulas ou leucomas ou pelo afinamento progressivo com aumento da curvatura corneana e presença de astigmatismo irregular, os quais com o tempo inviabilizam o uso de auxílios ópticos como óculos ou lentes de contato. Neste grupo de pacientes, o transplante de córnea é indicado para recuperação visual.

O objetivo deste trabalho foi anali-

sar os resultados e complicações da ceratoplastia penetrante, em pacientes portadores de ceratocone, realizada em Hospital Universitário.

MATERIAL E MÉTODOS

Foram analisados os prontuários de 325 pacientes com ceratocone submetidos a transplante de córnea na Escola Paulista de Medicina no período entre maio de 1984 a julho de 1993. Os prontuários de 119 pacientes apresentavam-se incompletos tendo sido excluídos do trabalho, o que resultou em 206 pacientes, com 235 olhos operados. Foram estudados idade, sexo, acuidade visual pré e pós-operatória, idade média do doador, complicações pós-operatórias e se as córneas foram utilizadas a fresco ou preservadas.

Trabalho apresentado no XI Congresso Brasileiro de Prevenção de Cegueira.

⁽¹⁾ Pós-Graduando Nível Mestrado pela Escola Paulista de Medicina.

⁽²⁾ R3 de Oftalmologia da Escola Paulista de Medicina.

⁽³⁾ Diretor Médico do Banco de Olhos do Hospital São Paulo.

⁽⁴⁾ Chefe do Setor de Cirurgia Refrativa da Escola Paulista de Medicina.

⁽⁵⁾ Professor Titular e Chefe do Departamento de Oftalmologia da Escola Paulista de Medicina.

Endereço para correspondência: Eduardo M. M. Andrade - Praça Monteiro dos Santos, 69, apto. 82 Edifício Luca - Vila Mariana - CEP 04117-090 - São Paulo - SP.

A melhor acuidade visual corrigida foi dividida no pré-operatório em 3 grupos: menor que 20/400, entre 20/400 e 20/200, e maior que 20/200. No pós-operatório em menor que 20/100, entre 20/100 e 20/40, e igual ou maior que 20/40.

Ceratoplastia penetrante foi realizada com botão doador maior que 0,25 mm nos pacientes fâcicos, e com a diferença de 0,5 mm nos afâcicos. O fio utilizado foi o mononylon 10.0 e a técnica de sutura (simples, contínua ou combinada), ficava a cargo do cirurgião. Quando a cirurgia de catarata foi necessária, o método de escolha foi da facectomia extra-capsular com colocação de lente intra-ocular de câmara posterior.

Glaucoma foi definido como aumento maior ou igual a 21 mmHg no pós-operatório que necessitou de tratamento clínico ou cirúrgico.

RESULTADOS

O estudo avaliou 235 olhos de 206 pacientes, dos quais 98 eram homens (47,6%) e 108 mulheres (52,4%). A idade média do doador foi de 59,7 anos (2 a 85 anos) e a do receptor de 24,9 anos (8 a 68 anos). O número de córneas utilizadas a fresco foi de 192 (81,7%) e as preservadas 43 (18,3%).

O tempo médio de seguimento foi de 14,2 meses (3 a 110 meses). Três pacientes foram submetidos a facectomia extra-capsular com implante de lente intraocular (1,3%).

No pré-operatório, 168 pacientes (71,5%) tinham acuidade visual menor que 20/400; 54 (23,0%) entre 20/400 e 20/200; e 13 pacientes (5,5%) visão maior que 20/200 (Gráfico 1). No pós-operatório, 27 pacientes (11,5%) obtiveram visão menor que 20/100, 80 (34,0%) entre 20/100 e 20/40 e 128 (54,5%) maior que 20/40 (Gráfico 2).

Das complicações, a mais freqüente foi a rejeição endotelial observada em 20 pacientes (8,5%) seguidas por fa-

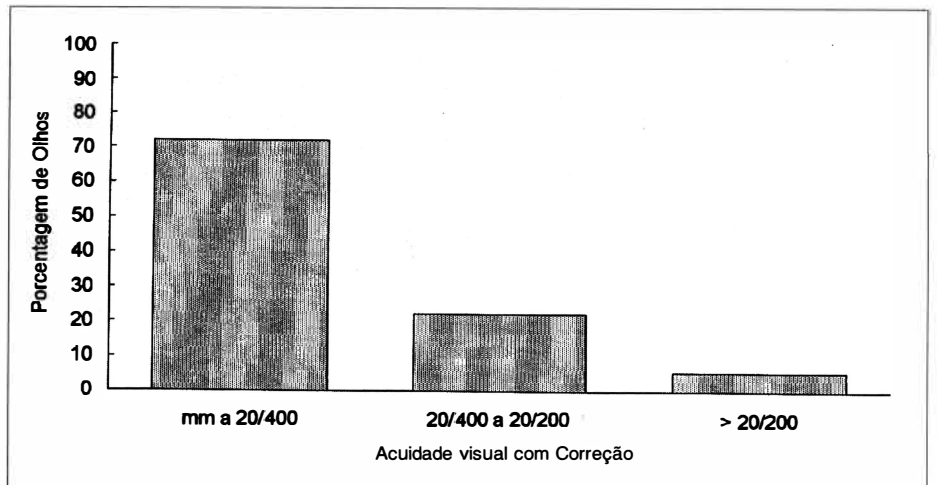


Gráfico 1 - Acuidade visual pré-operatória em 235 olhos com ceratocone submetidos a ceratoplastia penetrante.

lência primária em 7 pacientes (3,0%), infecção pós-operatória em 3 casos (1,2%), glaucoma secundário em 1 paciente (0,4%), epitelização de câmara anterior em 1 paciente (0,4%) e deiscência de sutura em 1 caso (0,4%) (Tabela 1).

DISCUSSÃO

Resultados visuais entre 20/20 a 20/40 foram obtidos em 54,5% (Gráfico II), com 86,9% de botões transparentes^{8,9,10,11}.

Pacientes que tinham acuidade visual menor de 20/40 tinham causas variadas tais como: astigmatismo irregular em 26 pacientes (13,0%), síndrome de Down em 3 (1,5%), 2 cataratas (1,0%) na evolução do pós-operatório, 1 paciente oligofrênico (0,5%), 1 endoftalmite (0,5%) e 1 úlcera de córnea (0,5%).

O paciente que apresentou glaucoma secundário foi submetido a trabeculectomia, pois a PIO era de 34 mmHg apesar de medicação máxima. Segundo Zimmermann a incidência de

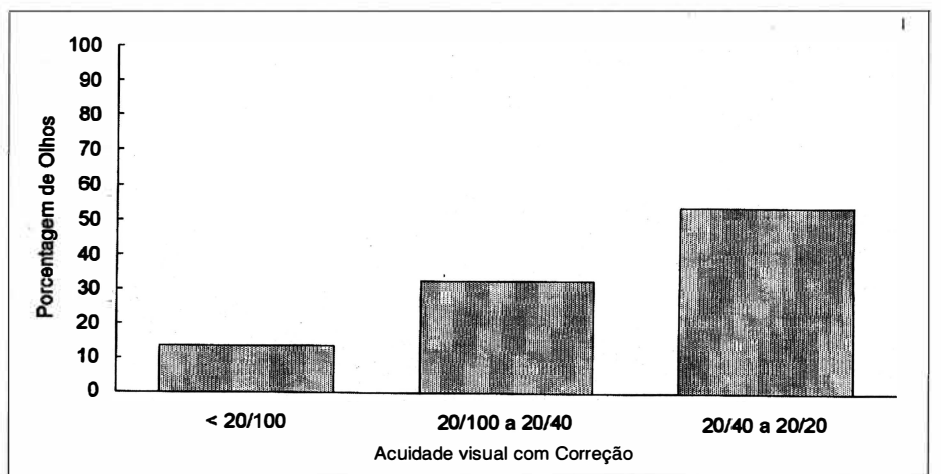


Gráfico 2 - Acuidade visual final pós-operatória em 235 olhos submetidos a ceratoplastias penetrantes em ceratocone. Tempo de seguimento médio de 14,2 meses.

TABELA 1
Complicações pós-operatórias

Complicação	nº de pacientes	%
Rejeição endotelial	20	8,5
Falência primária	7	3,0
Infecção no P.O.	3	1,2
Glaucoma	1	0,4
Epitelização C.A.	1	0,4
Deiscência de sutura	1	0,4
Total	33	13,9

glaucoma secundário no pós-operatório pode ser reduzida pelo uso de botão doador 0,5 mm maior do que o receptor por diminuir a distorção do ângulo e prevenir o colapso da malha trabecular^{3, 6, 7}.

Um dos pacientes submetidos a cirurgia de transplante e facectomia extracapsular com implante de lente apresentou hipópico no primeiro dia pós-operatório. Suspeitou-se de endoftalmite, comprovada por exame laboratorial, com isolamento de *Staphylococcus aureus* e *Candida albicans*. Foi necessário realizar-se vitrectomia; sendo o paciente em questão diabético. Estes dados confirmam achados anteriores em infecções sendo *Candida albicans*, juntamente com bactérias Gram positivas, os patógenos mais freqüentemente isolados³.

A falência primária (3,0%) assemelha-se a outros estudos (0 a 5%), não apresentando diferença significativa quanto ao tipo de preservação corneana utilizada⁵. A rejeição endotelial (8,5%) assemelha-se aos estudos anteriores como o de Girard⁴ que encontrou 9,9% de rejeições endoteliais, enquanto no estudo de Ehlers⁸ esta incidência foi de 10%. Contudo estes resultados podem variar dependendo dos fatores de risco e tempo de seguimento.

Os pacientes devem tentar o uso de lentes de contato rígidas antes da

ceratoplastia, porque mesmo em casos de ceratocone avançado pode se obter uma surpreendente melhora da acuidade visual. Os pacientes devem ser alertados sobre a possibilidade do uso de lentes de contato para a melhora da acuidade visual no pós-operatório devido ao astigmatismo elevado ou irregular^{2,5}.

Os resultados encontrados assemelham-se ao da literatura tanto do ponto de vista do sucesso visual quanto do ponto de vista das complicações apresentadas, o que confirma que a ceratoplastia penetrante para o ceratocone possui um bom prognóstico em um Hospital Universitário.

SUMMARY

We evaluated 235 penetrating keratoplasties in 206 patients with keratoconus at a university hospital during nine years between may 1984 and july 1993.

The best corrected visual acuity obtained was 20/40 or better in 128 patients (8.5%), between 20/100 and 20/40 in 80 patients (34.0%) and worse than 20/100 in 27 patients (11.5%). The rate clear grafts was 86.9% and the average follow-up period was 14.2 months.

The most frequent complication

was endotelial rejection in 20 patients (8.5%). Others complications were 7 primary failures (3.0%), 3 postoperative infections (1.2%), 1 secondary glaucoma (0.4%), 1 epithelial downgrowth and 1 wound dehiscence (0.4%).

The results obtained were similar to previous published studies, demonstrating that there is a good prognosis in penetrating keratoplasty for keratoconus when performed in Uniuersity Hospital.

REFERÊNCIAS BIBLIOGRÁFICAS

1. KRACHMER, J. H.; FEDER, R. S.; BELIN, M. W. - Keratoconus and related noninflammatory corneal thinning disorders. *Surv. Ophthalmol.*, 4: 293-322, 1984.
2. LEMBACH, R. G.; Keratoconus. *Int. Ophthalmol. Clin.*, 31: 71-82, 1991.
3. ARENTSEN, J. J. - Corneal transplant allograft reaction: possible predisposing factors. *Trans. Am. Ophthalmol. Soc.*, 81: 361-402, 1983.
4. GIRARD, L. J.; ESNAOLA, N.; RAO, R.; BARNETT, L.; & MAGHRABY A.; CANIZALES, R. - Allograft rejection after penetrating keratoplasty for keratoconus. *Ophthalmic Surg.*, 24: 40-3, 1993.
5. LASS, J. H.; LEMBACH, R. G.; PARK, S. B.; HOM, D. L.; FRITZ, M. E.; SVILAR, G. M.; NUAMAH, I. F.; REINHART, W. J.; STOCKER, E. G.; KEATES, R. H. - Clinical management of keratoconus: a multicenter analysis. *Ophthalmology*, 97: 433-45, 1990.
6. ZIMMERMAN, T.; OLSON, R.; WALTAMAN, S.; KAUFMAN, H. E. - Transplant size and elevated intraocular pressure. *Arch. Ophthalmol.*, 96: 2231-2233, 1978.
7. FOULKS, G. N. - Glaucoma associated with penetrating keratoplasty. *Ophthalmology* 94: 871-874, 1987.
8. EHLERS, N.; OLSEN, T.; - Long term results of corneal grafting in keratoconus. *Acta Ophthalmol.*, 61: 918-926, 1983.
9. TROUTMAN, R. C.; GASTER, R. N. - Surgical advances and results of keratoconus. *Am. J. Ophthalmol.*, 90: 131-136, 1980.
10. PAYNE, J. W. - Primary penetrating keratoplasty for keratoconus: a long-term follow-up. *Cornea* 1:21, 1982.
11. RICHARD, J. M.; PATON, D.; GASSET, A. R. - A comparison of penetrating keratoplasty and lamellar keratoplasty in the surgical management of keratoconus. *Am. J. Ophthalmol.*, 86: 807-811, 1978.