

Triancinolona intravítrea em vasculite retiniana - Relato de caso

Intravitreal triamcinolone in retinal vasculitis – Case report

Glaucio de Godoy¹
Luciana Peixoto Finamor²
Rafael Andrade²
Cristina Muccioli³

RESUMO

Os autores relatam o caso de paciente com vasculite retiniana primária submetida à injeção intravítrea de triancinolona que apresentou melhora da inflamação e da acuidade visual logo após o procedimento. Observou-se também melhora da neovascularização de íris e de papila, porém houve surgimento de tração vítreo-retiniana na área macular com o passar do tempo, levando à discreta piora da visão. Os autores discutem também as ações da triancinolona sobre a inflamação e a angiogênese, assim como os efeitos colaterais encontrados nesta paciente.

Descritores: Triancinolona/uso terapêutico; Triancinolona/efeitos adversos; Vasculite retiniana/quimioterapia; Injeções intralesionais; Uveíte; Relato de caso

INTRODUÇÃO

O tratamento de processos inflamatórios intra-oculares, especialmente quando crônicos ou muito agressivos, requer altas doses de medicação antiinflamatória. O tratamento com corticóides tópicos entretanto, muitas vezes não é suficiente para a supressão da inflamação intra-ocular e para a prevenção de suas complicações. Por outro lado, altas doses de corticóide sistêmico são necessárias para que se atinja concentração intra-ocular mínima eficaz, gerando desta forma efeitos colaterais sistêmicos. A administração intravítrea de corticóides revelou-se útil no tratamento de diversas formas de uveítes, conforme demonstrado em recentes estudos⁽¹⁻²⁾. A ação inibitória de certos grupos de corticóide sobre a angiogênese já é conhecida há algum tempo, embora este mecanismo não esteja ainda completamente elucidado. O efeito destas drogas foi demonstrado em diversos estudos em modelos animais⁽³⁻⁴⁾ e também em humanos⁽⁵⁻⁶⁾. Além disso, várias pesquisas têm ressaltado a ação antiinflamatória e anti-angiogênica de drogas como a triancinolona⁽⁷⁾.

Pacientes com vasculite retiniana podem apresentar baixa acuidade visual tanto em decorrência do processo inflamatório intra-ocular, quanto da retinopatia proliferativa, comum nestes casos⁽⁸⁾.

O objetivo deste estudo é relatar o caso de uma paciente com diagnóstico de vasculite retiniana que foi submetida ao tratamento local com injeção intravítrea de triancinolona.

RELATO DE CASO

LSC, 16 anos, feminina, branca, procedente de Osasco – SP, procurou atendimento no Setor de Uveítes e AIDS da Escola Paulista de Medicina com quadro de baixa acuidade visual no olho esquerdo (OE) há 15 dias. Referia

Trabalho realizado no Setor de Uveítes e AIDS da Universidade Federal de São Paulo – UNIFESP.

¹ Estagiário do Setor de Uveítes e AIDS da Universidade Federal de São Paulo – UNIFESP.

² Pós-graduanda(o) nível doutorado pela Universidade Federal de São Paulo – UNIFESP.

³ Professora afiliada, livre docente e chefe do Setor de Uveítes e AIDS da Universidade Federal de São Paulo UNIFESP.

Endereço para correspondência: Rua Botucatu, 822
São Paulo (SP) CEP 04023-060
E-mail: glauciogodoy@hotmail.com.

Recebido para publicação em 12.12.2003
Versão revisada recebida em 12.04.2004
Aprovação em 24.05.2004

Nota Editorial: Pela análise deste trabalho e por sua anuência na divulgação desta nota, agradecemos ao Dr. Haroldo Vieira de Moraes Jr.

também baixa visual progressiva no olho direito (OD) há aproximadamente um ano, porém negava outros sintomas oculares associados. Negava, da mesma forma, crises oculares anteriores semelhantes a esta, assim como quaisquer doenças sistêmicas associadas. Encontrava-se, entretanto, no período pós-parto há seis semanas, tendo a gestação e o parto transcorrido sem intercorrências. Estava amamentando por ocasião da sua admissão no Setor. Com relação aos antecedentes familiares, referia história de tuberculose pulmonar por parte da avó materna, com a qual manteve contato na época, há aproximadamente sete anos.

Ao exame ocular, apresentava acuidade visual de projeção luminosa no OD e 20/200 no OE, pressão intra-ocular (PIO) de 12 mmHg no OD e 33 mmHg no OE. À biomicroscopia, observava-se catarata subcapsular posterior (2+) no OD e no OE, reação de câmara anterior (2+), precipitados ceráticos não-granulomatosos inferiores, edema de córnea (1+) e neovasos de íris. O exame de fundo de olho revelava densa hemorragia vítrea no OD, impossibilitando observação das estruturas do segmento posterior ocular. No exame do OE, evidenciava-se presença de células vítreas, exsudatos duros perimaculares, embainhamento vascular retiniano, vasos retinianos hialinizados e neovasos de papila e de retina. (Fig. 1-A) Observava-se também, lesão esbranquiçada de aparência profunda com hemorragia epirretiniana suprajacente em região temporal inferior.

Realizado o diagnóstico de vasculite retiniana, foi iniciado tratamento tóxico com colírio de acetato de prednisolona de 2/2 horas e atropina de 12/12 horas no OE. Iniciou-se também, terapia hipotensora ocular tóxica com associação de maleato de timolol e dorzolamida de 12/12 horas no mesmo olho. Foram solicitados exames complementares como ultra-sonografia no OD e angiofluoresceinografia e tomografia de coerência óptica (OCT) no OE, além de exames laboratoriais como: hemograma, velocidade de hemossedimentação, sorologia para toxoplasmose, sorologia para sífilis (VDRL e FTA-ABS), anti-HIV, teste tuberculínico cutâneo (PPD) e raios-X de tórax. A paciente foi encaminhada também para avaliação reumatológica a fim de se descartar doença sistêmica associada.

Dos exames laboratoriais solicitados, todos se apresentaram normais, à exceção de discreta plaquetopenia (139 mil células por mm^3) e da presença de anticorpos IgG para toxoplasmose (114 UI/ml). O PPD revelou-se menor que cinco milímetros. O exame de ultra-som do OD demonstrou presença de descolamento parcial de hialóide posterior impregnada, com processo inflamatório e/ou hemorrágico vítreo e subhialoideo. O exame de angiofluoresceinografia do OE revelou extensas áreas de não perfusão, além da presença de neovasos de papila e de retina (Fig. 1-B). O OCT demonstrou, na região papilar, área elevada de alta refletividade aderida à hialóide posterior correspondendo à presença dos neovasos (Fig. 1-C). Na área macular, observou-se membrana epirretiniana com perda da depressão foveal. O exame clínico da paciente revelou-se normal, descartando-se, desta forma, qualquer doença sistêmica relacionada ao quadro ocular até aquele momento.

Após a instituição do tratamento tóxico, houve desapare-

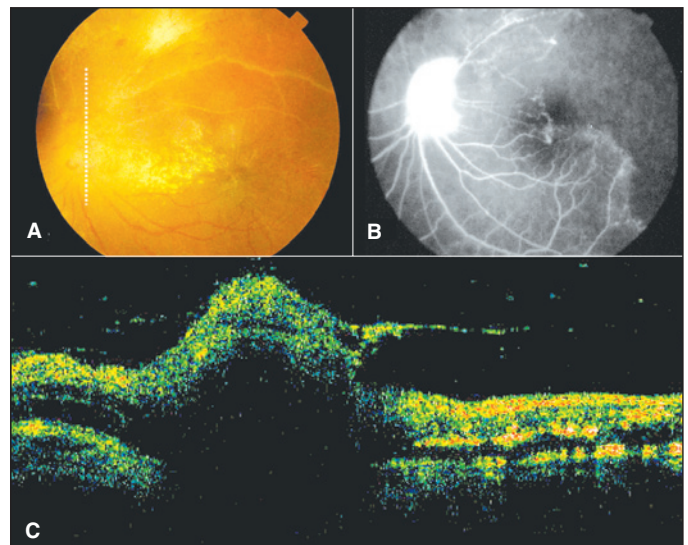


Figura 1 – A: Figura mostrando presença de exsudatos duros perimaculares, vasos retinianos hialinizados e neovasos de papila; **B:** Exame de angiofluoresceinografia do OE demonstrando extensas áreas de não perfusão, além da presença de neovasos de papila e de retina; **C:** OCT realizado através de corte vertical de 6,0 mm na região papilar, demonstrando área elevada de alta refletividade aderida à hialóide posterior e correspondendo à presença dos neovasos

cimento das células inflamatórias antes observadas na câmara anterior, além da normalização da PIO (10 mmHg) e resolução do edema corneano no OE. Pelo fato de a paciente estar amamentando e com o objetivo de evitar os efeitos colaterais do tratamento sistêmico para a criança, optou-se pelo tratamento local. Realizou-se, desta forma, injeção intravítrea de triancinolona (4 mg em 0,1 ml) no OE, sete dias após a admissão da paciente no Setor. Uma hora após a injeção, houve aumento da PIO para 34 mmHg, sendo a paciente então medicada com acetazolamida via oral (250 mg de 8/8 horas). A paciente foi orientada a manter a mesma medicação tóxica utilizada antes do procedimento. Um dia após a injeção, a paciente queixava-se de leve embaçamento visual, porém a PIO havia normalizado (10 mmHg). Foi suspenso o uso da acetazolamida oral e iniciada a redução do corticóide tóxico até a sua suspensão.

Uma semana após a injeção, a paciente apresentava visão de 20/25, PIO de 12 mmHg e observou-se grande redução dos neovasos de íris no OE. Da mesma forma, foi observada redução, embora discreta, dos neovasos de papila (Fig. 2-A). Verificou-se também ao exame fundoscópico, redução da vasculite retiniana e absorção parcial da hemorragia epirretiniana temporal inferior, revelando lesão previamente observada de atrofia coriorretiniana.

Vinte dias após a injeção, no OCT de controle, observou-se diminuição da lesão de alta refletividade epipapilar e tração vítreo-retiniana na área macular devido a descolamento parcial de hialóide posterior (Fig. 2-B). A paciente, entretanto, não se queixava de baixa de visão e a acuidade visual era de 20/30. Um mês após, foi feita tentativa de retirada da medicação hipotensora tóxica, porém houve aumento da PIO para 28 mmHg e a terapia foi novamente restituída.

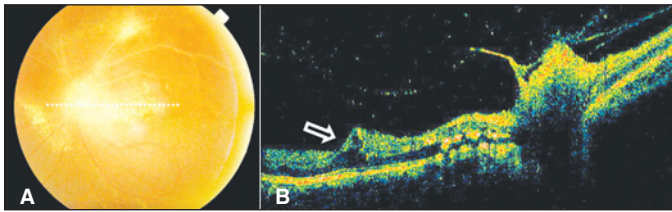


Figura 2 – A: Figura mostrando redução, embora discreta, dos neovasos de papila após injeção intravítrea de triancinolona no olho esquerdo; **B:** OCT realizado através de corte horizontal de 10,0 mm na região papilo-macular, demonstrando tração vítreo-retiniana na área macular (seta) devido descolamento parcial de hialóide posterior, após injeção de triancinolona intravítrea

Após sete semanas do procedimento, a paciente estava em uso apenas de hipotensor ocular tópico. Apresentava acuidade visual de 20/40 e PIO de 17 mmHg no OE. O quadro inflamatório intra-ocular permanecia controlado e no exame fundoscópico observava-se presença de neovasos de papila (embora em menor quantidade) e de retina, vasos retinianos hialinizados, exsudatos duros perimaculares e tração vítreo-retiniana macular. Foi programado para a paciente, vitrectomia via *pars plana* no OD para remoção da hemorragia vítrea. Para o OE, foi realizado fotocoagulação das áreas retinianas isquêmicas e programado vitrectomia para remoção da tração macular.

DISCUSSÃO

Machemer et al em 1979, introduziram o conhecimento da utilização de corticóide intravítrea para a supressão de processos intra-oculares como inflamação, neovascularização e proliferação celular⁽⁹⁾. Recentemente, vários estudos têm sugerido a utilização de corticóide intravítrea como adjuvante no tratamento de várias doenças inflamatórias oculares. Alguns autores relataram redução do processo inflamatório com melhora da acuidade visual em dez pacientes com uveíte, sendo quatro com vasculite retiniana idiopática, após utilização de triancinolona intra-ocular⁽¹⁾. Outros autores⁽²⁾ relataram o caso de uma paciente de 17 anos com uveíte crônica não responsiva ao uso nem de corticóide sistêmico, nem de ciclosporina A, mas que apresentou melhora parcial do quadro com o uso de triancinolona intravítrea. No presente relato, utilizou-se corticóide intravítrea por se tratar de um caso de uveíte não-infecciosa grave em uma paciente com olho único e para se evitar os efeitos colaterais da medicação sistêmica, uma vez que a paciente se encontrava em período de amamentação. Observou-se grande redução do processo inflamatório e melhora da acuidade visual já nos primeiros dias após o procedimento e que persistiram durante o período de acompanhamento da paciente (sete meses).

Alguns estudos têm demonstrado a redução de neovasos sub-retinianos nos casos de degeneração macular relacionada à idade⁽¹⁰⁾, enquanto outros relatam a redução da neovascularização de íris⁽⁷⁾ após utilização de corticóide intravítrea. No caso descrito acima, observou-se grande redução dos neovasos de íris e discreta redução dos neovasos de papila uma semana

após a injeção intravítrea de triancinolona. Não se sabe se este fenômeno representa uma melhora no suprimento sanguíneo retiniano ou uma ação supressiva direta da droga no processo neovascular, mas certamente, a redução dos neovasos intra-oculares representa menor chance de complicações visuais.

A utilização intravítrea de corticóide, entretanto, não é isenta de riscos. Vários estudos relatam aumento da PIO^(1,10-11), mas também podem ser observados casos de catarata⁽¹⁾, endoftalmite⁽¹²⁾, além da possibilidade de descolamento de retina e hemorragia vítrea. Na paciente em questão, observou-se aumento da PIO no olho submetido à injeção. Embora ela já apresentasse hipertensão ocular prévia, a PIO estava sob controle medicamentoso até a ocasião do procedimento. Após três semanas da administração do corticóide intravítrea, observou-se, porém, discreta redução da acuidade visual em decorrência do surgimento de tração vítreo-retiniana na área macular. Uma explicação para isto talvez seja a contração do corpo vítreo em virtude da própria injeção.

Alguns relatos na literatura têm demonstrado efeito transitório do corticóide administrado através de injeções intra-oculares⁽¹³⁾ enquanto outros estudos⁽¹⁴⁾ têm relatado benefício a longo prazo com o uso de dispositivos intravítrea de liberação lenta de corticóide. Tais implantes têm se mostrado eficazes e constituem promessa para o tratamento futuro de uveítes crônicas, pois diminuem não apenas a necessidade de medicação sistêmica, mas também de múltiplas injeções intra-oculares.

No presente caso, observamos que a injeção intravítrea de triancinolona mostrou-se eficaz tanto no controle da inflamação intra-ocular, quanto na regressão dos neovasos retinianos e de papila.

ABSTRACT

The authors present a case of a patient with the diagnosis of primary retinal vasculitis treated with intravitreal injection of triamcinolone, which determined improvement of inflammation and visual acuity. An improvement of iris and optic nerve head neovascularization was also observed, however, a macular traction developed after the injection, which determined a decrease in visual acuity. The authors also discuss the effects of triamcinolone on inflammation as well as the side effects observed in this patient.

Keywords: Triamcinolone/therapeutic use; Triamcinolone/adverse effects; Retinal vasculitis/drug therapy; Intralesional injections; Uveitis; Case report

REFERÊNCIAS

1. Benítez Del Castillo Sánchez JM, García Sánchez J. Intravitreal injection of triamcinolone acetonide in non infectious uveitis. Arch Soc Esp Ophthalmol. 2001;76(11):661-4. Spanish.
2. Degenring RF, Jonas JB. Intravitreal injection of triamcinolone acetonide as treatment for chronic uveitis. Br J Ophthalmol. 2003;87(3):361.
3. Penn JS, Rajaratnam VS, Collier RJ, Clark AF. The effect of an angiostatic

- steroid on neovascularization in a rat model of retinopathy of prematurity. *Invest Ophthalmol Vis Sci.* 2001;42(1):283-90.
4. Danis RP, Bingaman DP, Yang Y, Ladd B. Inhibition of preretinal and optic nerve head neovascularization in pigs by intravitreal triamcinolone acetonide. *Ophthalmology.* 1996;103(12):2099-104.
 5. Nauck M, Karakiulakis G, Perruchoud AP, Papakonstantinou E, Roth M. Corticosteroids inhibit the expression of the vascular endothelial growth factor gene in human vascular smooth muscle cells. *Eur J Pharmacol.* 1998;341(2-3):309-15.
 6. Martidis A, Miller DG, Ciulla TA, Danis RP, Moorthy RS. Corticosteroids as an antiangiogenic agent for histoplasmosis-related subfoveal choroidal neovascularization. *J Ocul Pharmacol Ther.* 1999;15(5):425-8.
 7. Jonas JB, Hayler JK, Söfker A, Panda-Jonas S. Regression of neovascular iris vessels by intravitreal injection of crystalline cortisone. *J Glaucoma.* 2001;10(4):284-7.
 8. George RK, Walton C, Whitcup SM, Nussenblatt RB. Primary retinal vasculitis. System associations and diagnostic evaluation. *Ophthalmology.* 1996;103:384-9.
 9. Machefer R, Sugita G, Tano Y. Treatment of intraocular proliferations with intravitreal steroids. *Trans Am Ophthalmol Soc.* 1979;77:171-80.
 10. Gillies MC, Simpson JM, Luo W, Penfold P, Hunyor AB, Chua W, et al. A randomized clinical trial of a single dose of intravitreal triamcinolone acetonide for neovascular age-related macular degeneration: one-year results. *Arch Ophthalmol.* 2003;121(5):667-73.
 11. Jonas JB, Kreissig I, Degenring R. Intraocular pressure after intravitreal injection of triamcinolone acetonide. *Br J Ophthalmol.* 2003;87(1):24-7.
 12. Benz MS, Murray TG, Dubovy SR, Katz RS, Eifrig CW. Endophthalmitis caused by *Mycobacterium chelonae* abscessus after intravitreal injection of triamcinolone. *Arch Ophthalmol.* 2003;121(2):271-3.
 13. Beer PM, Bakri SJ, Singh RJ, Liu W, Peters GB, Miller M. Intraocular concentration and pharmacokinetics of triamcinolone acetonide after a single intravitreal injection. *Ophthalmology.* 2003;110(4):681-6.
 14. Jaffe GJ, Ben-Nun J, Guo H, Dunn JP, Ashton P. Fluocinolone acetonide sustained drug delivery device to treat severe uveitis. *Ophthalmology.* 2000;107(11):2024-33.