

Correção de estrabismo restritivo por técnica cirúrgica não-convencional

New approach in restrictive strabismus surgery

Rosália M. S. Antunes-Foschini ⁽¹⁾

Christine Mae Morello Abbud ⁽¹⁾

Harley E. A. Bicas ⁽²⁾

Antônio Augusto V. Cruz ⁽³⁾

RESUMO

Os autores relatam caso de paciente de 56 anos com alta miopia e estrabismo restritivo (eso e hipotropia) muito grande, desenvolvido progressivamente. O acesso operatório para a secção completa do reto medial foi facilmente conseguido por uma orbitotomia transcaruncular, não apenas pela impossibilidade de uso de técnicas convencionais, como pelo alto risco de ruptura escleral em casos assim. O reto lateral foi ressecado e reinserido acima de seu trajeto original, após ter sido achado no quadrante ínfero-temporal do olho. O resultado cirúrgico imediato (uma exotropia de cerca de 12^A) foi considerado muito bom, já que tais desvios tendem à recidiva.

Palavras-chave: Miopia, alta; Estrabismo, restritivo; Estrabismo, progressivo; Orbitotomia, transcaruncular.

INTRODUÇÃO

Na alta miopia pode surgir uma forma rara de estrabismo que se caracteriza por eso e hipo desvios de ângulos gradualmente crescentes, levando a uma deficiência progressiva da abdução e de elevação do olho acometido ¹. Ainda não há um consenso sobre a fisiopatologia desse estrabismo restritivo. Alguns autores sugerem que ele seja secundário ao maior contato do globo com a parede da órbita (“um conteúdo maior que o continente”) ², enquanto outros sugerem transtornos miopáticos no músculo reto lateral ³ como causa desse estrabismo. Nas altas miopias axiais, sobretudo nas que apresentam restrições da motilidade, há descrições de alterações no trajeto dos músculos retos extraoculares ^{4,5}. A difícil correção desses casos leva alguns autores a utilizar técnicas que “fixam” o músculo reto lateral no seu meridiano fisiológico por meio de suturas não absorvíveis ^{5,6}.

RELATO DE CASO

M A, 56 anos, sexo feminino, procedente de Tupã - SP, com história de desvio do olho esquerdo para o lado nasal desde a infância, com piora progressiva há 5 anos.

Antecedentes pessoais: surda-muda, com retardo no desenvolvimento neuromotor.

Antecedentes familiares: a mãe faleceu no parto da paciente.

Ao exame ocular externo, não apresentava alterações no posicionamento e movimentação das pálpebras. À biomicroscopia, o OD não apresentava anormalidades. O OE mostrava hiperemia leve da conjuntiva, com

Trabalho realizado no Hospital das Clínicas da Faculdade de Medicina de Ribeirão Preto da USP.

⁽¹⁾ Médica assistente junto ao Setor de Estrabismo e Ortóptica do Hospital das Clínicas da FMRP.

⁽²⁾ Professor Titular, Departamento de Oftalmologia e Otorrinolaringologia da FMRP.

⁽³⁾ Professor Associado, id. ib.

Endereço para correspondência: Departamento de Oftalmologia, HCFMRP. Ribeirão Preto (SP) Brasil. CEP 14048-900.

degeneração temporal dela por exposição (figura 1). Ao exame da motilidade ocular extrínseca, esotropia e hipotropia fixas de enorme ângulo no OE, com ausência completa de rotações nesse olho e com uma deficiência discreta de abdução e elevação do OD (figura 1).

A pupila do OE não podia ser vista por estar sob a carúncula e, por essa razão, todos os exames descritos a seguir só se referem ao OD, pela impossibilidade de suas realizações no OE.

Acuidade visual (optotipos de Snellen, em tabela): 0,6; refratometria sob cicloplegia: -9,5 D esf \square -2,5 D cil 180° (nos óculos antigos também não havia correção para o OE); ceratometria: 46,0 D a 90° e 43,5 D a 180°; oftalmoscopia: sem alterações; ultrassonografia ("scan" A): comprimento axial de 23,3 mm.

A paciente foi submetida a cirurgia sob anestesia geral para exploração peroperatória do OE e correção do estrabismo. O teste de dução passiva no OE foi claramente positivo, com deslocamento estimado em, no máximo, 5° em qualquer sentido, confirmando-se o caráter restritivo do desvio. Devido à dificuldade de acesso ao músculo reto medial por abertura conjuntival junto ao lado medial do limbo esclerocorneal, visto que essa região estava coberta pela carúncula, ele foi realizado por meio de uma orbitotomia transcaruncular^{7,8}. Esta via de acesso é mais utilizada quando há lesões no músculo reto medial⁹, já que o espaço extratentorial medial ao reto medial torna-se melhor explorado após a incisão caruncular.

A incisão foi feita entre a carúncula e a plica, verticalmente, com tamanho aproximado de 1,0 cm. Sob a carúncula há gordura orbitária, que deve ser separada. Explorando-se o campo cirúrgico em direção nasal, encontrou-se o saco lacrimal e, posteriormente a ele, viu-se o periósteo do osso etmóide, que forma a parede medial da órbita. Do lado temporal da abertura encontrou-se o músculo reto medial que, no seu trajeto em direção ao ápice da órbita, mantém estreita relação com a parede medial dela.

O músculo reto medial mostrou-se muitíssimo curto (contraturado). Seu antagonista principal (músculo reto lateral) foi achado muito alongado e frouxo, dispondo-se obliquamente em direção ao limbo, no quadrante temporal inferior do

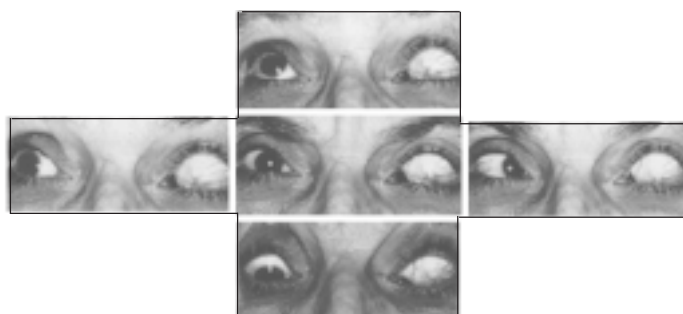

Fig. 1 - Pré-operatório, posições primária e cardeais. Note-se a imobilidade quase absoluta do OE.

globo ocular. A cirurgia realizada foi miotomia total do reto medial a cerca de 6 milímetros de sua inserção ocular e ressecção do reto lateral de 12 milímetros com reinserção transposta superiormente por 6 milímetros. Foi feita ressecção da conjuntiva temporal, com seu transplante para a região nasal ao limbo nesse olho. Ao final da cirurgia, ainda sob anestesia, o OE mantinha-se em esotropia de cerca de 15° com hipotropia de cerca de 5°, sem limitações às duções.

Na terceira semana após a cirurgia, foi realizada ceratometria no OE que mostrou 44,0 D a 90° e 41,5 D a 180°. A refração sob cicloplegia foi de -9,0 D esf. Com essa correção óptica, a acuidade visual chegou a 0,1. À fundoscopia indireta, crescente miópico temporal, sem outras alterações. O comprimento axial do OE foi de 26,44 mm. Pelo método de Krimsky avaliou-se o desvio em 12^Δ de exotropia para longe e 18^Δ de exotropia para perto. Ao exame das rotações, o OE mostrou deficiência de adução importante, não passando da linha média, e limitação discreta de elevação (figura 2).

DISCUSSÃO

O caso descrito é de uma paciente que desenvolveu um estrabismo progressivamente crescente (tanto conforme seu próprio relato, como por fotos antigas que mostram esotropia de ângulo menor que o pré-operatório, figura 3) e de caráter restritivo muito acentuado, permanecendo o olho esquerdo com uma eso e hipotropia praticamente fixas, mesmo ao teste de dução passiva (positivo).

O enorme ângulo de desvio, fazendo com que a pupila ficasse escondida sob a carúncula, impossibilitava o acesso ao músculo reto medial por vias tradicionais (e.g., a paralímpica nasal). A via transcaruncular⁷⁻⁹, habitualmente utilizada em cirurgias oculoplásticas para explorar lesões ao longo da parede medial da órbita, permitiu um acesso relativamente fácil a esse músculo, evitando, também, uma possível rotura do olho, risco ainda mais considerável, visto ser sua esclera adelgada (alto míope). Os achados peroperatórios são concordantes com os da literatura, que relatam um posicionamento anormal do músculo reto lateral, correndo em direção oblíqua ao quadrante temporal inferior do globo ocular^{4,5}.

O resultado cirúrgico a curto prazo foi bem satisfatório (leve hipercorreção), considerando-se que esses desvios tendem fortemente à recidiva^{10,11}.

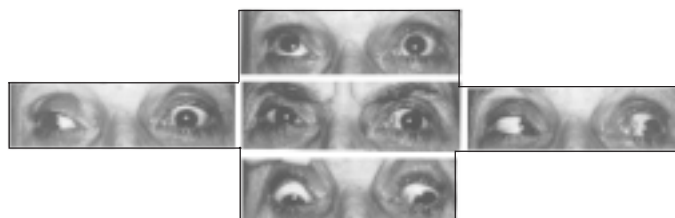


Fig. 2 - Pós-operatório, posições primária e cardeais. Ausência de adução e diminuição de elevação OE.

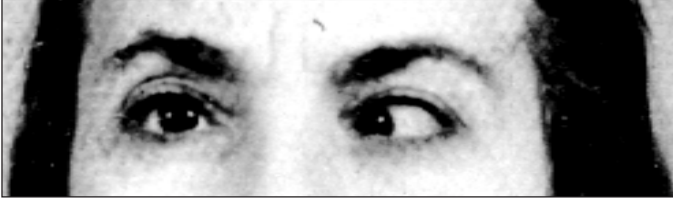

Fig. 3 - Foto antiga da paciente. ETOE bem menor (e pequena hipotropia OE).

SUMMARY

The authors report a case of a 56-year-old woman with high myopia and a very pronounced restrictive progressively developed eso- and hypotropia. The surgical access to the complete section of the medial rectus muscle was easily obtained by a transcaruncular orbitotomy, not only because of the impossibility of using conventional techniques but also because the scleral rupture becomes highly risky in such cases. The lateral rectus was resected and reinserted above its original path, after being found in the inferotemporal quadrant of the eye. The immediate surgical result (an exotropia of about 12^Δ) was considered a very good outcome, since such deviations tend to recur.

Keywords: Myopia, high; Strabismus, restrictive; Strabismus, progressive; Orbitotomy, transcaruncular.

REFERÊNCIAS BIBLIOGRÁFICAS

1. Herzau V, Ioannikis K. Pathogenesis of eso- and hypotropia in high myopia. *Klin Monatsbl Augenheilkd* 1996;208(1):33-6.
2. Demer J, Von Noorden GK. High myopia as an unusual cause of restrictive motility disturbance. *Surv Ophthalmol* 1989;33:281.
3. Knapp P. Surgical results of esotropia associated with myopia. In "1ra. Reunión de discípulos del Dr A. Ciancia". Foz do Iguaçu, Brasil, 1990, p. 18-22.
4. Schroeder B, Krzizok T, Traupe H. Magnetic resonance imaging of the right extraocular muscle paths in healthy persons and in patients with high myopia. *Rofo-Fortschr-Geb-Rontgenstr-Neuen-Bildgeb-Verfahr* 1998;168(5):466-73.
5. Byles DB, Elston JS. Paralytic strabismus. *Curr Opin Ophthalmol* 1998; 9(5):20-3.
6. Kong LY, Zhang FH. High myopia with esotropia fixus. *Chung Hua Yen Ko Tsa Chih* 1993;29(5):274-6.
7. Kersten RC, Nerad, JA. Transcaruncular Orbitotomy. In: Tasman W ed. *Duane's Clinical Ophthalmology*. Philadelphia: Lippincott-Raven Publ, 1995; cap.86, p.20.
8. Shorr N, Baylis H. Transcaruncular-transconjunctival approach to the medial orbit and orbital apex. Oral presentation, American Society of Ophthalmic Plastic and Reconstructive Surgeons, 24th Annual Scientific Symposium, Chicago, 1993, November 13. Citado por Kersten & Nerad, 1995.
9. Roatman J, Stewart B, Goldberg RA. In: Roatman J, Stewart B, Goldberg RA eds. *Orbital Surgery – a conceptual approach*. Philadelphia: Lippincott-Raven Publ 1995; cap.8, p.210-1.
10. Souza-Dias CR. Esotropia com alta Miopia. In Almeida HC, Souza-Dias CR, eds. *Estrabismo*. São Paulo: Editora Roca Ltda., 1993; cap.11, p.143.
11. Shauly Y, Miller B, Meyer E. Clinical characteristics and long-term postoperative results of infantile esotropia and myopia. *J Pediatr Ophthalmol Strabismus* 1997;34(6):357-64.

SIMPÓSIO INTERNACIONAL DE LENTES DE CONTATO, CÓRNEA, CATARATA E CIRURGIA REFRACTIVA

06 e 07 de outubro de 2000

Centro de Convenções do Grande Hotel Blumenau - Blumenau - SC

Promoção: SOBLEC - Sociedade Brasileira de Lentes de Contato e Córnea

Apoio: Sociedade Catarinense de Oftalmologia - SCO e
Curso de Medicina da Universidade Regional de Blumenau - FURB

Coordenadores: Dr. Fernando Fonseca Botelho e Dr. Roberto von Hertwig

Secretaria Executiva:

Praxis Feiras e Congressos Ltda.

Rua Curt Hering, 176 - 1º andar • CEP 89010-030 • Blumenau-SC

Fone: (47) 326-1313 • Fax: (47) 326-4159

E-mail: praxis@flynet.com.br

OBS: o evento acontecerá no mesmo período de realização da 2ª maior festa do chopp no mundo (Oktoberfest 2000).