

Toxicidade ocular por derivados da 4-aminoquinolona

Ocular toxicity due to 4-aminoquinoline derivatives

Enéias Bezerra Gouveia¹
Maira Saad de Ávila Morales²
Gedeão Bezerra Gouveia³
Valeria Pinheiro M. Lourenzi⁴

RESUMO

A toxicidade retiniana da cloroquina tem sido extensamente estudada desde a sua primeira descrição em 1957. Esta droga é usada no tratamento de várias doenças reumatológicas e dermatológicas, com tendência atual ao uso da hidroxicloroquina a cloroquina. A dose diária da droga parece determinar o desenvolvimento da doença ocular, não devendo ultrapassar 4 mg/kg/dia. O quadro clínico é caracterizado por escotoma paracentral no campo visual associado à maculopatia em “olho de boi”. O campo visual e a tela de Amsler são os exames que podem detectar mais precocemente as alterações tóxicas retinianas. O presente texto propõe uma revisão da patogênese, quadro clínico, diagnóstico diferencial, exames complementares e tratamento. Os autores utilizaram em sua pesquisa os bancos de dados da PubMed (MEDLINE), LILACS e Biblioteca do Centro de Estudos de Oftalmologia.

Keywords: Cloroquina/toxicidade; Hidroxicloroquina/toxicidade; Doenças retinianas/induzido quimicamente; Macula lutea/efeitos de drogas

INTRODUÇÃO

O difosfato de cloroquina e sulfato de hidroxicloroquina, derivados da 4-aminoquinolona, tem sido utilizados desde a segunda guerra mundial como antimalárico. Posteriormente estas drogas foram amplamente utilizadas no tratamento de muitas doenças como lupus eritematoso sistêmico e discóide, artrite reumatóide, porfiria cutânea, urticária solar⁽¹⁻²⁾. Desde as primeiras descrições feitas em 1957 por Cambiaggi⁽³⁾ e, posteriormente, por Hobbs et al.⁽⁴⁾, centenas de casos de toxicidade ocular foram descritos principalmente quando se usavam doses altas de cloroquina ou hidroxicloroquina, freqüentemente de 250 a 750 mg administradas diariamente durante 3 anos, quando comparadas com as doses recomendadas atualmente que não excedem 4 mg/kg/dia. Os efeitos colaterais mais importantes nos olhos são a retinotoxicidade e os depósitos corneanos. Embora incomuns, as alterações retinianas são potencialmente graves; e a ceratopatia, mais comum, é inócua⁽⁵⁾.

O presente texto propõe uma revisão da patogênese, quadro clínico, diagnóstico diferencial, exames complementares e tratamento. Os autores utilizaram em sua pesquisa os bancos de dados da PubMed (MEDLINE), LILACS e Biblioteca do Centro de Estudos de Oftalmologia.

Farmacocinética

A cloroquina pode ser apresentada na forma de sal, seja ele difosfato ou sulfato. Já a hidroxicloroquina é um metabólito da cloroquina, com ação similar, porém menos tóxica, sendo apresentado apenas na forma de sulfato. É importante salientar que, além dos sais serem diferentes, o fator de

Trabalho realizado no Departamento de Oftalmologia da Universidade Federal de São Paulo - UNIFESP - São Paulo (SP) - Brasil.

¹ Oftalmologista do Centro Médico INTERSAÚDE.

² Mestre em oftalmologia da Universidade de São Paulo - USP - São Paulo (SP) - Brasil.

³ Farmacêutico, Pós graduando em Saúde da Família pela Universidade Castelo Branco - UCB - São Paulo (SP) - Brasil.

⁴ Mestre em Reumatologia da UNIFESP - São Paulo (SP) - Brasil.

Endereço para correspondência: Enéias Bezerra Gouveia. Rua Cubatão, 1.111 - Apto. 21 - São Paulo (SP) CEP 04013-044
E-mail: ebguveia@uol.com.br

Recebido para publicação em 08.11.2006

Última versão recebida em 13.06.2007

Aprovação em 22.08.2007

Nota Editorial: Depois de concluída a análise do artigo sob sigilo editorial e com a anuência do Dr. Arnaldo Furman Bordon sobre a divulgação de seu nome como revisor, agradecemos sua participação neste processo.

equivalência é modificado ao transformar o sal em cloroquina base.

A cloroquina é rapidamente absorvida pelo intestino e metabolizada lentamente, acumulando-se em tecidos como fígado, baço, pulmões e rins. Nos olhos, deposita-se em todos os tecidos com melanina, podendo causar alterações na íris, coróide e principalmente no epitélio pigmentado da retina (EPR). Sua meia-vida aumenta proporcionalmente à dose⁽⁶⁾.

Sendo as ligações estáveis, a excreção da cloroquina e hidroxicloroquina, e seus derivados, é muito lenta, já tendo sido detectados níveis das drogas na urina, hemácias e plasma, após cinco anos da descontinuação da medicação. Pode se acelerar a excreção pela urina, diminuindo assim, sua ação tóxica, mesmo assim ainda teríamos a droga agindo por muito tempo⁽⁷⁻⁸⁾.

Patogênese

Estudos iniciais sugeriam que a retinopatia causada pela cloroquina estava relacionada com a dose total utilizada, bem como a duração do tratamento. Vários autores descreveram que dose total maior que 100 g ou duração maior que um ano aumentava significativamente o risco da retinopatia⁽⁹⁾. Nylander⁽¹⁰⁾ descreveu um aumento da prevalência de retinopatia quando a droga era administrada por mais de quatro anos e sugeriu que a dose total de cloroquina não deveria ser maior que 300 g.

Estudos posteriores documentaram que, em pacientes usando a dose recomendada de 250 mg/dia de cloroquina, a incidência de retinopatia com perda visual era desprezível⁽¹¹⁾, embora a retinopatia não tenha sido relacionada à idade, ao sexo, à dose cumulativa ou duração terapêutica ela foi relacionada ao ajuste da dose diária para o peso corporal; de modo que a dose da cloroquina não deveria exceder 4 mg/kg/dia⁽¹²⁾. No outro extremo tem se tornado aparente que a retinopatia pode estar presente com a acuidade visual, teste de visão de cores, reflexo foveal e aparência de fundo de olho normais⁽¹³⁾.

Na sua ação na retina, a cloroquina parece ser duas ou três vezes mais tóxica do que a hidroxicloroquina^(6,14-15).

O mecanismo exato pelo qual elas produzem toxicidade é desconhecido, sabe-se, no entanto, que a cloroquina e a hidroxicloroquina apresentam afinidade pelas estruturas pigmentadas do olho, concentrando-se na coróide e EPR^(5,16), sendo que a cloroquina é capaz de quebrar a barreira hematorretiniana o que não ocorre com a presença do grupo hidroxil, reduzindo o risco de a hidroxicloroquina atravessar esta barreira⁽¹⁷⁻¹⁸⁾.

Análises histológicas de retinas de humanos e animais mostraram presença de fosfolípidios neuroretinianos, acompanhado de perda de retina neural incluindo células ganglionares e fotorreceptores e atrofia do EPR⁽¹⁹⁻²³⁾. O acúmulo destes fosfolípidios acredita ser decorrente da inibição dos fosfolípidios lisossomais⁽¹⁹⁾ ou inibição da síntese de proteínas dos fotorreceptores ou EPR ou ambos⁽²⁴⁾.

Genética

Devido à similaridade fenotípica ocasional entre maculopatia tóxica por cloroquina/hidroxicloroquina, doença de

Stargardt /fundus flavimaculatus e doença macular relacionada à idade, e pelo fato de cada uma destas doenças aparentarem ser o resultado da disfunção do EPR e retina neural, foi sugerido que alguns indivíduos que carregam mutações do *ABCR* podem ter um aumento da susceptibilidade da retinopatia tóxica quando exposto a cloroquina/hidroxicloroquina⁽²⁵⁾.

Quadro clínico oftalmológico da toxicidade por 4-aminoquinolona e tratamento

Os achados oftalmológicos são classificados em reversíveis e não reversíveis. As principais manifestações oculares decorrente da toxicidade são: córnea verticilata, poliose, fotofobia, catarata subcapsular anterior e posterior, diminuição da acomodação, paralisia dos músculos extra-oculares, neurite óptica e uveíte anterior, embora as maculopatias representem apenas 1:1000 naqueles em terapia prolongada com cloroquina, são as alterações retinianas, as mais características⁽⁶⁾.

O depósito corneano (córnea verticilata) ocorre no epitélio e estroma subepitelial⁽²⁶⁻²⁷⁾. Trata-se da alteração mais freqüente, não guarda relação com as alterações retinianas, sendo dose dependentes e geralmente assintomáticos, de modo que não é considerada uma indicação de suspensão do tratamento. A ceratopatia pode ser encontrada depois do terceiro dia do início da terapia, sendo a maioria das vezes reversível com a descontinuidade da droga⁽²⁸⁾.

Já a diminuição da acomodação acomete ocasionalmente alguns pacientes, não necessitando de nenhuma intervenção, ou apenas uma redução da dose de modo temporário.

A retinopatia tóxica causada pela cloroquina ou hidroxicloroquina é a principal e o mais sério efeito colateral irreversível, cuja freqüência varia de 0,001 a 40%, dependendo dos métodos e critérios diagnósticos⁽¹⁻²⁾. Clinicamente, é caracterizada por ser bilateral com perda assimétrica do campo visual paracentral com escotoma em anel classicamente de 4 a 9 graus da fixação e freqüentemente acompanhado por defeito na percepção das cores⁽²⁹⁾.

Pode se encontrar alterações periféricas, bem como pequenas lesões que se apresentam mais precocemente, na área parafoveal, pelo aumento do anel atrófico do EPR contornando a fôvea, com posterior comprometimento da região foveolar e perda da visão central. Em um estágio mais avançado apresenta irregularidade do EPR e retina periférica, associados a estreitamento das veias retinianas e palidez do nervo óptico semelhantes às distrofias tapetoretinianas ou retinose pigmentar⁽³⁰⁾.

O quadro característico de retinopatia pela cloroquina é uma hiperpigmentação foveolar central circundada por uma zona despigmentada e cercada por um anel hiperpigmentado, revelado pela fluoresceinografia como um quadro denominado de "olho de boi", que é explicado pela possível preservação do EPR na área foveal ou pela migração exagerada de pigmentos a esse nível, bloqueando a fluorescência coróideana daquela área circundada por um conjunto de células defeituosas do EPR, e levando a hipofluorescência central contornada por uma coroa hiperfluorescente. Nesse estágio, a maculopatia é considerada uma manifestação tardia da re-

tinopatia por cloroquina, representando uma lesão avançada com baixa visual irreversível e geralmente, associada à perda significativa do campo visual⁽³¹⁾ e que pode progredir mesmo depois de cessado o uso da medicação⁽³²⁾. Acredita-se que isto ocorra pela liberação lenta da cloroquina armazenada no tecido hepático e pela capacidade de a cloroquina concentrar e permanecer no EPR por longo período de tempo após interrupção do tratamento⁽³³⁾.

Uma vez detectadas alterações maculares, recomenda-se suspensão da droga, embora algumas vezes os efeitos tóxicos progridam apesar da descontinuidade da medicação⁽³³⁾.

Acompanhamento

Existe controvérsia quanto à questão do acompanhamento para retinopatia por cloroquina e hidroxicloroquina. O grupo britânico de oftalmologia (The Royal College of Ophthalmology)⁽³⁴⁻³⁷⁾ não recomenda e geralmente não realiza a monitorização dos pacientes, mas é comumente indicado e realizado pela escola americana e canadense^(29,38).

A Academia Americana de Oftalmologia recomenda a realização de exame oftalmológico previamente à introdução da medicação e exames periódicos de monitorização que incluem exame de acuidade visual, teste de campo visual com tela de Amsler ou campo visual Humphrey 10-2. Testes ópticos: retinografia, angiofluoresceinografia e ERG multifocal, com o intuito de tentar detectar de forma mais precoce uma anormalidade e prever sua progressão⁽³⁹⁾.

Por sua vez o College of Ophthalmology, publicou um guia para monitorar os pacientes em tratamento de longa data⁽³⁷⁾. O guia inclui para o início do tratamento pergunta sobre queixas visuais e mensuração da melhor acuidade visual corrigida. Os pacientes devem ser questionados anualmente sobre sintomas visuais e registrada sua acuidade visual, encaminhando para o oftalmologista apenas os pacientes com queixas visuais e/ou sinais de baixa acuidade visual durante o tratamento.

Outras recomendações adotadas para prevenir a superdosagem é a realização do cálculo da dose baseado no peso ideal do paciente e não no seu peso atual, além da monitorização de suas funções hepática e renal⁽⁴⁰⁾. A exposição solar aumenta o risco de retinopatia em pacientes tratados com cloroquina; portanto, óculos de sol devem ser indicados⁽⁴⁰⁾.

Teoricamente, o melhor método seria a análise dos níveis intracelulares dos fosfolípidios em todos os pacientes, detectando aqueles com alterações lisossômicas que certamente desenvolverão as complicações clínicas⁽⁶⁾.

Campimetria computadorizada

O campo visual Humphrey 10-2 é o exame que detecta mais precocemente as alterações tóxicas retinianas⁽³²⁾, precedendo qualquer outra anormalidade fundoscópica ou eletrofisiológica⁽⁴¹⁾ embora seja um teste altamente sensível (91%), sua especificidade é de apenas (58%)⁽⁴²⁾. A campimetria mostra tipicamente escotoma em anel paracentral ou mesmo escotomas centrais e ceco-central.

Tela de Amsler

A tela de Amsler, por sua vez, é considerado um método sensível para detectar escotomas paracentrais dentro dos 10° de fixação, que representa as pré-maculopatias sendo um excelente método de triagem para o diagnóstico precoce da retinopatia por antimaláricos⁽⁴³⁻⁴⁴⁾. Apresenta boa correlação com os achados com a campimetria automática cinética e estática. É importante a realização de um exame antes do início da medicação, pois a presença de escotomas pode estar presente em até 60% da população normal⁽⁴⁴⁾.

Retinografia

Como várias maculopatias compartilham similaridades fenotípicas com a retinopatia tóxica causada pelas cloroquina/hidroxicloroquina, assim este exame tem valor de documentação e acompanhamento das possíveis alterações e progressões. Não existe uma boa correlação entre a aparência da mácula e as alterações de campo visual, incluindo a grade de Amsler, em que achados normais podem ser vistos na presença de alterações pigmentares bem definidas e os escotomas paracentrais podem ser encontrados em pacientes com a mácula aparentemente normal⁽⁴⁵⁾. As alterações mais precoces da retinopatia pelos antimaláricos ao exame fundoscópico da retina têm sido bem documentadas e incluem: perda do reflexo foveal, edema e uma pigmentação pontilhada na mácula. Num estágio intermediário teríamos o padrão “olho de boi” com hiperpigmentação foveal cercado por despigmentação e circundado por um anel hiperpigmentado, já num estágio avançado apresentaria uma lesão foveal extensa, com hiperpigmentação granular na retina periférica acompanhada de hipopigmentação com aparência de espículas ósseas, estreitamento de arteríolas e palidez de disco óptico⁽⁴⁶⁾ (Figura 1).

Angiofluoresceinografia

Já a angiofluoresceinografia não é considerado um método útil para a detecção de retinopatia precoce. Suas alterações só irão aparecer quando os escotomas absolutos e achados fundoscópicos já são bem evidentes, sendo mais empregado no diagnóstico diferencial de pacientes idosos com suspeita de degeneração macular relacionada à idade e para afastar maculopatia preexistente⁽⁴⁷⁾. A angiofluoresceinografia deve aumentar a discriminação da despigmentação precoce, nas condições mais avançadas teríamos a hipofluorescência foveal intensa envolvida por anel hiperfluorescente (efeito janela por atrofia e dispersão do epitélio pigmentar). Estas anormalidades não são patognômicas, assim este procedimento é pouco utilizado, resumindo-se a documentação dos estágios avançados de degeneração⁽⁴⁸⁾.

Visão de cores

A visão de cores é útil nos pacientes com dificuldade de realização de campo visual, uma vez que, a maioria dos pacientes com defeitos da visão de cores apresentam escotomas absolutos, sendo assim pouco sensível para detecção precoce da retinopatia⁽¹⁰⁾. A primeira mudança da toxicidade retiniana

na ocorre com as cores azul-amarelo, enquanto que o defeito do verde-vermelho na sua maioria acomete em fases mais avançadas⁽⁴⁹⁾. Vu et al.⁽⁵⁰⁾ compararam diferentes testes de cores em pacientes com retinopatia estabelecida e pacientes normais com doença reumática e demonstraram que o padrão das placas pseudoisocromáticas nº 2 são os melhores para o acompanhamento, tendo uma sensibilidade de 93% e especificidade de 88%.

Eletrorretinograma

O eletrorretinograma (ERG) só apresenta modificações quando as repercussões retinianas estão bem estabelecidas⁽⁴¹⁾, caracterizada por uma diminuição profunda do ERG de campo total e uma diminuição da resposta central (aproximadamente 10°) do ERG multifocal, mantendo a sua latência, podendo algumas vezes atingir a periferia. Pelo fato de não existir um mecanismo preciso do efeito da cloroquina e hidroxicloroquina sobre a retina, bem como seu gradiente de acúmulo (acredita haver uma afinidade pelo tecido que contém melanina, como o epitélio pigmentado da retina, mas também há estudos que indicam ações tóxicas e cumulativas sobre a camada de células ganglionares), torna-se difícil prever quais parâmetros devem ser afetados em pacientes sem sinais clínicos de toxicidade, limitando a sensibilidade na detecção precoce⁽⁴⁸⁾.

Diagnóstico diferencial

Diante de um quadro de suspeita de toxicidade ocular pela cloroquina devemos fazer diagnóstico diferencial com outras doenças maculares que produzem maculopatia em “olho de boi”, que incluem: distrofia de cones; doença de Stargardt/fundus flavimaculatus; degeneração macular relacionada à idade; síndrome de Spielmeyer-Vogt.

Na distrofia progressiva dos cones pode haver mácula em

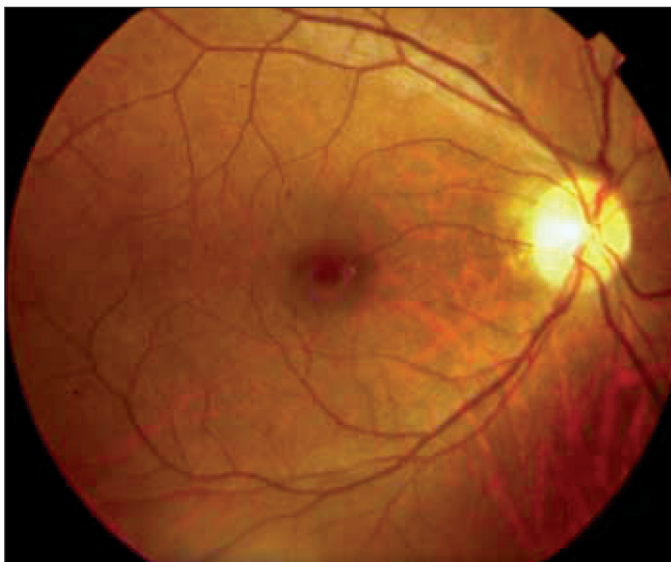


Figura 1 - Maculopatia em aspecto de olho de boi

“olho de boi”, mas há déficit significativo da visão de cores, fotofobia e um traçado eletrorretinográfico com comprometimento de células cones (ERG fotópico anormal), além da história familiar positiva, acometendo pacientes com mais de 30 anos (Figura 2).

Na doença de Stargardt/fundus flavimaculatus tem-se história familiar positiva, podendo apresentar mancha branco-amarelada no pólo posterior e média periferia (Figura 3).

Na degeneração macular relacionada à idade observa-se presença de drusas, podendo apresentar atrofia e descolamento do epitélio pigmentado da retina ou da retina sensorial.

Na síndrome de Spielmeyer-Vogt têm-se alterações retinianas compatíveis com retinose pigmentar, quadro de ataxia, convulsões e demência progressiva.

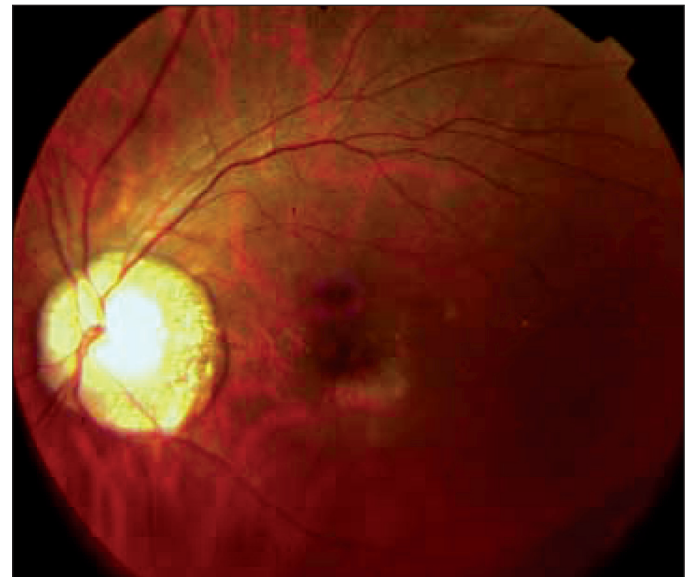

Figura 2 - Hipopigmentação da área macular

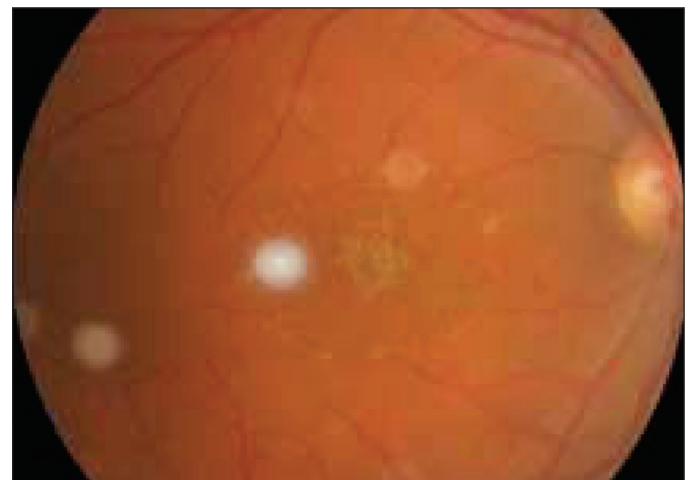


Figura 3 - Atrofia do epitélio pigmentado da retina em área macular com reflexo em cobre batido e presença de lesões tipo “flecks” esparsos esvaecidos

CONCLUSÃO

No Brasil não é adotado nem um guia específico de monitorização para os pacientes em uso de cloroquina, restringindo-se a solicitação periódica de mapeamento de retina. Convém salientar que no serviço público como SUS, a droga mais usada é a cloroquina o que poderia ser substituída pela hidroxicloroquina que causa menor efeito adverso e complicações oculares conforme mostra a literatura.

Pode-se sugerir que os pacientes que necessitem do uso crônico de derivados do 4-aminoquinolona, se opte pela hidroxicloroquina por sua toxicidade ser mais baixa, em uma dose que não deveria ultrapassar 4 mg/kg/dia, acertando o cálculo da dose no peso ideal do paciente, com particular atenção para os pacientes idosos com disfunção renal.

Recomenda-se ainda a realização de exame oftalmológico de rotina antes do início do tratamento e acompanhamento periódico com tela de Amsler, campo visual Humphrey 10-2 que são testes mais sensíveis, valorizando as queixas subjetivas do paciente. Deve-se suspender de imediato a droga, uma vez detectadas alterações maculares.

Lembrar que os casos de desenvolvimento de maculopatia em “olho de boi” são considerados uma lesão avançada com baixa visual irreversível e geralmente, associada à perda significativa do campo visual.

ABSTRACT

Retinal toxicity of chloroquine has been extensively studied since its first description in 1957. This drug is used on a chronic basis to treat several rheumatologic and dermatologic diseases, a there is a trend to use hydroxychloroquine rather than chloroquine. The recommended dose for hydroxychloroquine is 4 mg/kg lean body weight per day. The clinical picture of chloroquine retinopathy is characterized by a paracentral visual field scotoma with associated parafoveal retinal pigment epithelium atrophy, known as ‘bull’s eye maculopathy’. The visual field and Amsler grids are the exams that early detect toxicity retinopathy. The authors aim to review the pathogenesis, clinical features, differential diagnosis, complementary exams, and treatment. The sources of references were PubMed (MEDLINE), LILACS and Ophthalmology Library databases.

Keywords: Chloroquine/toxicity; Hydroxychloroquine/toxicity; Retinal diseases/chemically induced; Macula lutea/drug effects

REFERÊNCIAS

- Cox NH, Paterson WD. Ocular toxicity of antimalarials in dermatology: a survey of current practice. *Br J Dermatol.* 1994;131(6):878-82.
- Finbloom DS, Silver K, Newsome DA, Gunkel R. Comparison of hydroxychloroquine and chloroquine use and the development of retinal toxicity. *J Rheumatol.* 1985;12(4):692-4.
- Cambiaggi A. Unusual ocular lesions in a case of systemic lupus erythematosus. *AMA Arch Ophthalmol.* 1957;57(3):451-3.
- Hobbs HE, Sorsby A, Freedman A. Retinopathy following chloroquine therapy. *Lancet.* 1959;2:478-80.
- Kanski JJ. Distúrbios maculares adquiridos. In: *Kanski JJ. Oftalmologia clínica.* 4^ª ed. Rio de Janeiro: Rio Méd Livros; 2004. p.437-9.
- Cardoso RD. Maculopatias tóxico-medicamentosas e por irradiação In: *Abujamra S, Ávila M, Barsante C, Farah ME, Gonçalves JO, Lavinsky J, et al. Retina e vítreo: clínica e cirurgia.* São Paulo: Roca; 2000. p.473-81.
- Aylwardy JM. Hydroxychloroquine and chloroquine, assessing the risk of retinal toxicity. *J Am Optometric.* 1993;64:787-97.
- Chopdar A. Retinal changes in bull’s eye maculopathy. *Br J Ophthalmol.* 1976;60(7):504-8.
- Carr RE, Gouras P, Gunkel RD. Chloroquine retinopathy. Early detection by retinal threshold test. *Arch Ophthalmol.* 1966;75(2):171-8.
- Nylander U. Ocular damage in chloroquine therapy. *Acta Ophthalmol. (Copenh).* 1966;44(3):335-48.
- Scherbel AL, Mackenzie AH, Nousek JE, Atdjian M. Ocular lesions in rheumatoid arthritis and related disorders with particular reference to retinopathy: a study of 741 patients treated with and without chloroquine drugs. *N Engl J Med.* 1965;273:360-6.
- Mackenzie AH. Dose refinements in long-term therapy of rheumatoid arthritis with antimalarials. *Am J Med.* 1983;75(Suppl. 1A):40-5.
- Ventura DF, Silveira LC, Nishi M, Costa MF, Gualtieri M, Santos RM, et al. Color vision loss in patients treated with chloroquine. *Arq Bras Oftalmol.* 2003;66(Supl 5):9-15.
- Rynes RI, Krohel G, Falbo A, Reinecke RD, Wolfe B, Bartholomew LE. Ophthalmologic safety of long-term hydroxychloroquine treatment. *Arthritis Rheum.* 1979;22(8):832-6.
- Mavrikakis M, Papazoglou S, Sfikakis P, Vaiopoulos G, Rougas K. Retinal toxicity in long term hydroxychloroquine treatment. *Ann Rheum Dis.* 1996; 55(3):187-9.
- Weinberg DV, D’Amico DJ. Retinal toxicity of systemic drugs. In: *Albert DM, Jakobiec FA, editors. Principles and practice of ophthalmology: clinical practice.* Philadelphia: W.B. Saunders; 1994. p.3284-5.
- Blomquist PH. Screening for hydroxychloroquine toxicity. *Comp Ophthalmol Update.* 2000;1:245-50.
- Raines MF, Bhargava SK, Rosen ES. The blood-retinal barrier in chloroquine retinopathy. *Invest Ophthalmol Vis Sci.* 1989;30(8):1726-31.
- Hallberg A, Naeser P, Andersson A. Effects of long-term chloroquine exposure on the phospholipid metabolism in retina and pigment epithelium of the mouse. *Acta Ophthalmol (Copenh).* 1990;68(2):125-30.
- Gaafar KM, Abdel-Khalek LR, El-Sayed NK, Ramadan GA. Lipidemic effect as a manifestation of chloroquine retinotoxicity. *Arzneimittelforschung.* 1995; 45(11):1231-5.
- Rosenthal AR, Kolb H, Bergsma D, Huxsoll D, Hopkins JL. Chloroquine retinopathy in the rhesus monkey. *Invest Ophthalmol Vis Sci.* 1978;17(12): 1158-75.
- Duncker G, Schmiederer M, Bredehorn T. Chloroquine-induced lipodosis in the rat retina: a functional and morphological study. *Ophthalmologica.* 1995; 209(2):79-83.
- Ivanina TA, Zueva MV, Lebedeva MN, Bogoslovsky AI, Bunin AJ. Ultrastructural alterations in rat and cat retina and pigment epithelium induced by chloroquine. *Graefes Arch Clin Exp Ophthalmol.* 1983;220(1):32-8.
- Gonasun LM, Potts AM. In vitro inhibition of protein synthesis in the retinal pigment epithelium by chloroquine. *Invest Ophthalmol.* 1974;13(2):107-15.
- Shroyer NF, Lewis RA, Lupski JR. Analysis of the ABCR (ABCA4) gene in 4-aminoquinoline retinopathy: is retinal toxicity by chloroquine and hydroxychloroquine related to Stargardt disease? *Am J Ophthalmol.* 2001;131(6):761-6.
- Francois J, Maudgal MC. Experimentally induced chloroquine retinopathy in rabbits. *Am J Ophthalmol.* 1967;64(5):886-93.
- Slowik C, Somodi S, von Gruben C, Richter A, Guthoff R. [Detection of morphological corneal changes caused by chloroquine therapy using confocal in vivo microscopy]. *Ophthalmologe.* 1997;94(2):147-51. German.
- Puavilai S, Kunavisarut S, Vatanasuk M, Timpatanapong P, Sriwong ST, Janwitayanujit S, et al. Ocular toxicity of chloroquine among Thai patients. *Int J Dermatol.* 1999;38(12):934-7.
- Easterbrook M. Detection and prevention of maculopathy associated with antimalarial agents. *Int Ophthalmol Clin.* 1999;39(2):49-57.
- Gass, J. Donald M. Toxic disease affecting the pigment epithelium and retina: chloroquine (Aralen®) and hydroxychloroquine (Plaquenil®) retinopathy. In: *Gass JD. Stereoscopic atlas of macular disease: diagnosis and treatment.* 4th ed. St Louis: Mosby-Year Book; 1997. p.4557-73.

31. Smith JL. Chloroquine macular degeneration. *Arch Ophthalmol.* 1962;68:186-90.
32. Hart WM Jr, Burde RM, Johnston GP, Drews RC. Static perimetry in chloroquine retinopathy. Perifoveal patterns of visual field depression. *Arch Ophthalmol.* 1984;102(3):377-80.
33. Ehrenfeld M, Neshor R, Merin S. Delayed-onset chloroquine retinopathy. *Br J Ophthalmol.* 1986;70(4):281-3.
34. Fielder A, Graham E, Jones S, Silman A, Tullo A. Royal College of Ophthalmologists guidelines: ocular toxicity and hydroxychloroquine. *Eye.* 1998;12(Pt 6):907-9.
35. Morsman CD, Livesey SJ, Richards IM, Jessop JD, Mills PV. Screening for hydroxychloroquine retinal toxicity: is it necessary? *Eye.* 1990;4(Pt 4):572-6.
36. May K, Metcalf T, Gough A. Screening for hydroxychloroquine retinopathy. Screening should be selective. *BMJ.* 1998;317(7169):1388-9. Comment on: *BMJ.* 1998;316(7133):716-7.
37. Royal College of Ophthalmologists. Chloroquine, hydroxychloroquine and the eye. London: RCO; 1993.
38. Vu BL, Easterbrook M, Hovis JK. Detection of color vision defects in chloroquine retinopathy. *Ophthalmology.* 1999;106(9):1799-803; discussion 1804. Comment in: *Ophthalmology.* 2001;108(2):243-4.
39. Marmor MF, Carr RE, Easterbrook M, Fario AA, Mieler WF; American Academy of Ophthalmology. Recommendations on screening for chloroquine and hydroxychloroquine retinopathy: a report by the American Academy of Ophthalmology. *Ophthalmology.* 2002;109(7):1377-82.
40. Mackenzie AH. Dose refinements in long-term therapy of rheumatoid arthritis with antimalarials. *Am J Med.* 1983;75(1A):40-5.
41. Bishara SA, Matamoros N. Evaluation tests in screening of chloroquine maculopathy. *Eye.* 1989;3(Pt 6):777-82.
42. Easterbrook M, Trope G. Visual field testing in detection of early chloroquine retinopathy. In: *Proceedings of the Annual Meeting of Association for Research in Vision and Ophthalmology.* Florida: Sarasota; 1998. p.1-4.
43. Easterbrook M. The sensitivity of Amsler grid testing in early chloroquine retinopathy. *Trans Ophthalmol Soc UK.* 1985;104(Pt 2):204-7.
44. Percival SP, Behrman J. Ophthalmological safety of chloroquine. *Br J Ophthalmol.* 1969;53(2):101-9.
45. Easterbrook M. Ocular effects and safety of antimalarial agents. *Am J Med.* 1998;85(4A):23-9.
46. Fishman GA. Retinal toxicity with the use of chloroquine or hydroxychloroquine. In: Heckenlively JR, Arden GB, editors. *Principle and practice of clinical electrophysiology of vision.* St. Louis: Mosby; 1991. p.594-9.
47. Easterbrook M. Long term course of antimalarial maculopathy after cessation of treatment. *Can J Ophthalmol.* 1992;27(5):237-9.
48. Gonçalves JOR, Freitas FVJ. Maculopatias tóxicas e medicamentosas. In: Bonomo PP, Cunha SL. *Doenças da mácula.* São Paulo: Roca; 1993. p.221-7.
49. Jaeger W. [Acquired colour-vision-deficiencies caused by side-effects of pharmacotherapy]. *Klin Monatsbl Augenheilkd.* 1977;170(3):453-60. German.
50. Easterbrook M, Trope G. Value of Humphrey perimetry in the detection of early chloroquine retinopathy. *Lens Eye Toxic Res.* 1989;6(1-2):255-68.