

# Nova técnica para o tratamento cirúrgico da cabeça do pterígio - Exérese com álcool absoluto diluído a 50%

*New surgical technique for treatment of the pterygium head - Excision with 50% ethanol*

Rodrigo Angelucci<sup>1</sup>  
Rosângela Simoceli<sup>2</sup>  
Marivaldo de Castro Oliveira<sup>3</sup>  
José Ricardo Rehder<sup>4</sup>

## RESUMO

**Objetivo:** Descrever nova técnica cirúrgica para o tratamento do pterígio utilizando álcool absoluto diluído 50%. **Método:** A cabeça do pterígio foi submetida à exposição de gotas de álcool absoluto, diluído a 50% em água destilada, durante 40 segundos e posteriormente removida com espátula de divulsão. **Resultados:** A excisão da cabeça do pterígio foi facilitada por plano de clivagem epitelial promovido pela aplicação do álcool diluído. O exame biomicroscópico evidenciou, após a cirurgia, superfície corneana com aspecto regular e homogêneo, o que pode contribuir para melhor qualidade de visão. **Conclusão:** O uso do álcool absoluto diluído a 50% com água destilada pode ser utilizado como nova técnica cirúrgica para a exérese da cabeça do pterígio da região corneana.

**Descritores:** Pterígio/cirurgia; Etanol/uso terapêutico; Ceratectomia fotorrefrativa por excimer laser

## INTRODUÇÃO

O pterígio consiste em uma enfermidade do segmento anterior do bulbo ocular que afeta principalmente os habitantes das regiões equatoriais e, ainda que muito discutida a sua etiopatogenia, o clima árido e exposições à poeira, ventos e radiações ultravioletas da luz solar são fatores intimamente relacionados ao aparecimento desta doença<sup>(1)</sup>.

Caracteriza-se por um tecido fibrovascular, de forma triangular, que cresce na região interpalpebral da conjuntiva bulbar, mais freqüentemente nasal, podendo estender-se para a córnea<sup>(2)</sup>.

Histologicamente, o pterígio apresenta-se constituído de tecido conectivo fibrótico frouxo com proliferação fibrovascular do epitélio e lâmina própria da conjuntiva bulbar, determinando alterações morfológicas do epitélio corneano e camada de Bowman, em decorrência da “degeneração pseudo-elástica” que as fibras colágenas denominadas elastóticas causam na área afetada<sup>(1-2)</sup>.

Diversas técnicas cirúrgicas para a excisão do pterígio já são consagradas, tais como avulsão, dissecação profunda, ceratectomia superficial, podendo ou não, estarem associadas à confecção de retalho conjuntival, transplante autólogo de conjuntiva, com membrana amniótica, esclera nua e outras. Todas essas cirurgias são realizadas com debridamento mecânico da cabeça do pterígio<sup>(3)</sup>.

Agentes químicos têm sido usados amplamente para a remoção do epitélio corneano e diferentes estudos têm demonstrado que essa técnica apresenta resultados com menores índices de perda de ceratócitos e apresentando maior regularidade da superfície corneana após a desepitelização<sup>(4-6)</sup>.

O tratamento cirúrgico do pterígio, nos casos em que não se consegue controle clínico satisfatório, permanece um grande desafio<sup>(7)</sup>.

Trabalho realizado no Instituto de Olhos da Faculdade de Medicina do ABC-SP e no Centro Oftalmológico Ibirapuera - SP.

<sup>1</sup> Médico colaborador do setor de Retina e Vítreo da Disciplina de Oftalmologia da Faculdade de Medicina do ABC, Pós-Graduando, Mestrado Profissionalizante na Universidade Federal de São Paulo - UNIFESP.

<sup>2</sup> Médica orientadora do Excimer-Laser do Hospital Santa Cruz.

<sup>3</sup> Médico orientador do Excimer-Laser do Hospital Santa Cruz.

<sup>4</sup> Chefe e Professor Titular da Disciplina de Oftalmologia da Faculdade de Medicina do ABC e Professor Adjunto Doutor da Universidade Federal de São Paulo - UNIFESP.

**Endereço para correspondência:** Rodrigo Interlandi Angelucci, Rua Cacondé 365, 6º andar - São Paulo (SP) CEP 01425-011

E-mail: rodrigoangelucci@yahoo.com.br

Recebido para publicação em 27.05.2003

Versão revisada recebida em 06.11.2003

Aprovação em 09.01.2004

O objetivo deste trabalho é descrever uma nova técnica cirúrgica de remoção da cabeça do pterígio utilizando álcool absoluto a 50% diluído em água destilada.

## MÉTODO

### Descrição de técnica cirúrgica

1. Instilação de gotas de tetracaína (0,5%) colírio seguida de instilação de povidona 5% no saco conjuntival;
2. Infiltração da conjuntiva no corpo do pterígio com 2,0 ml de lidocaína a 2% com epinefrina (1:10000) (Figura 1a);
3. Peritomia conjuntival peri-limbar, isolando a cabeça do pterígio de seu corpo (Figura 1b);
4. Demarcação da cabeça do pterígio com marcador de centro óptico Thornton®, com diâmetro variável de acordo com as dimensões do pterígio (Figura 1c);
5. Instilação de gotas de álcool absoluto® (etanol 98%) diluído a 50% com água destilada (1:1) até o preenchimento do nível do marcador (Figura 1d);
6. Após 40 segundos absorve-se o álcool com uma esponja seca de celulose (Figura 2e);
7. Irrigação copiosa da área com solução salina balanceada (Figura 2f);
8. O epitélio é removido com uma espátula de divulsão, soltando a cabeça do pterígio da córnea (Figura 2g);
9. Resseca-se o corpo do pterígio da episclera com tesoura de Wescott e em seguida a conjuntiva remanescente;
10. Cuidadosa diatermia dos vasos episclerais hemorrágicos;
11. Escarificação do tecido subconjuntival hiperplásico remanescente com lâmina de bisturi número 15.
12. Para o reparo da área de excisão do corpo do pterígio utilizou-se a técnica de retalho conjuntival com confecção superior, rotação e fixação do retalho na episclera com pontos simples com fio Vycril 8.0.

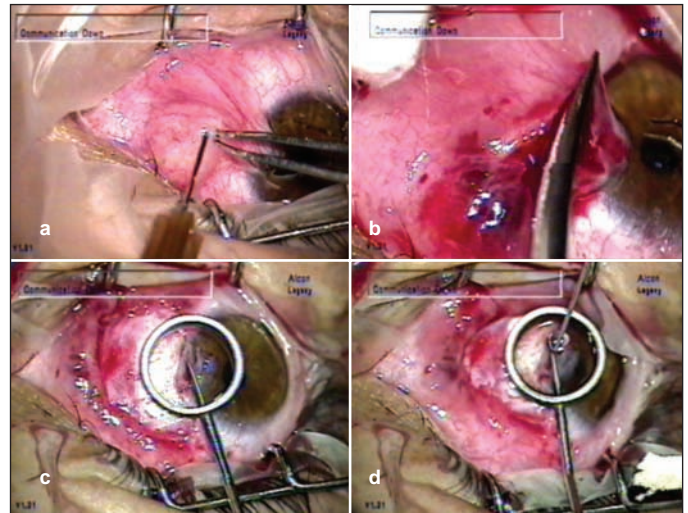


Figura 1 - a) anestesia subconjuntival; b) peritomia conjuntival peri-limbar; c) demarcação da cabeça do pterígio; d) instilação do álcool

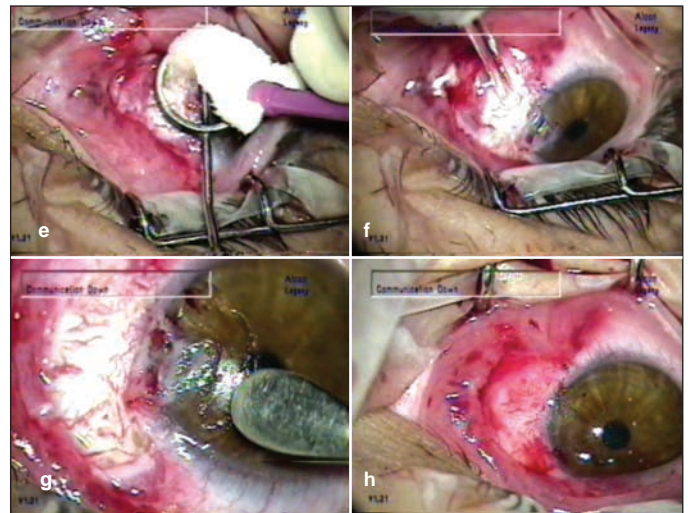


Figura 2 - e) absorção do álcool; f) irrigação da área exposta; g) divulsão epitelial com espátula; h) aspecto corneano final

## DISCUSSÃO

Métodos de remoção do epitélio corneano têm sido propostos, principalmente em cirurgia refrativa, com o intuito de facilitar a desepitelização e preservar a arquitetura das estruturas corneanas.

A técnica mais utilizada nos EUA consistia no debridamento mecânico do epitélio corneano com espátula sem corte ou com lâmina de bisturi, acarretando em pequenas irregularidades epiteliais e defeitos na camada de Bowman<sup>(8-9)</sup>. Tal aspecto não foi observado na exérese da cabeça do pterígio com o uso do álcool diluído a 50% em água destilada.

Etanol diluído de 10% até 30% são utilizados atualmente na técnica de PRK (Photo Refractive Keratectomy) para promover uma desepitelização corneana com exposição uniforme da camada de Bowman para posterior terapia com Excimer Laser<sup>(10)</sup>.

Estudos relataram perda celular e inflamação corneana importantes com o uso do etanol a 100%<sup>(11)</sup>. Entretanto outros estudos, utilizando etanol a 70%, ressaltaram cautela em seu uso<sup>(12)</sup>. No mesmo sentido, Helena et al descreveram menor perda celular e menor inflamação com etanol a 50%<sup>(13)</sup>.

Abad et al, encontraram uma remoção epitelial mais rápida e mais precisa com a utilização do álcool quando comparada com o debridamento mecânico do epitélio corneano<sup>(14)</sup>.

Com esses dados, parece coerente admitir a segurança do uso do etanol diluído em água destilada a 50% para a exérese da cabeça do pterígio da região corneana.

Um estudo mexicano comparando o uso do debridamento mecânico com o do álcool para a ressecção do epitélio corneano na cirurgia de PRK mostrou reabilitação visual mais rápida com o álcool e igual eficácia<sup>(15)</sup> o que foi observado nos casos submetidos ao procedimento cirúrgico proposto.

A técnica cirúrgica descrita, utilizando álcool diluído a 50% com água destilada promoveu um plano de clivagem epitelial na córnea, facilitando, desta forma, a exérese da cabeça do pterígio com espátula de divulsão proporcionando uma superfície corneana regular e homogênea o que pode contribuir para uma melhor qualidade de visão.

---

#### CONCLUSÃO

---

O uso do álcool absoluto diluído a 50% com água destilada pode ser utilizado como uma nova técnica cirúrgica para a exérese da cabeça do pterígio da região corneana.

---

#### ABSTRACT

---

**Purpose:** To demonstrate a new surgical technique for treatment of the pterygium head using 50% ethanol. **Methods:** The pterygium head is exposed by ethanol, diluted 50% with distilled water, during 40 seconds and then removed with a surgical knife. **Results:** Pterygium head excision was rendered easier by ethanol application. After surgery, biomicroscopy showed a regular aspect of the corneal surface allowing a better vision quality. **Conclusion:** The excision of the pterygium head by using 50% ethanol can be used as a new surgical technique for exeresis of the pterygium head.

**Keywords:** Pterygium/surgery, Ethanol/therapeutic use, Keratectomy, photorefractive, excimer laser

---

#### REFERÊNCIAS

---

1. Rehder JR, Hayashi H. Histological, histochemical and ultra-structural studies of gland like structures of human pterygium. *Arq Bras Oftalmol.* 1981;44(1):1-4.
2. Hoffman RS, Power WJ. Current options in pterygium management. *Int Ophthalmol Clin.* 1999;39(1):15-26.
3. Lima ALH, Nishiwaki-Dantas MC, Alves MR. Doenças externas oculares e córnea. Rio de Janeiro: Cultura Médica; 1999. v.2. p.417-8.
4. Gundersen T. Herpes corneae with special reference to its treatment with strong solution of iodine. *Arch Ophthalmol* 1936;15(2):225-49.
5. Cintron C, Hassinger L, Kublin CL, Friend J. A simple method for the removal of rabbit corneal epithelium utilizing n-heptanol. *Ophthalmic Res* 1979;11(2):90-6.
6. Hirst LW, Kenyon KR, Fogle JA, Hanninen L, Stark WJ. Comparative studies of corneal surface injury in the monkey and rabbit. *Arch Ophthalmol.* 1981;99(6):1066-73.
7. Alves MR. Ressecção de pterígio e uso de Mitomicina C. *Sinopse Oftalmol.* 2001;3(2):27-8.
8. Thompson KP, Steinert RF, Daniel J, Stulting RD. Photorefractive keratectomy with the Summit excimer laser: the phase III U.S. results. In: Salz JJ, editors. *Corneal laser surgery.* Philadelphia, PA: Mosby, 1995. p. 57-63.
9. Piebenga LW, Malta CS, Deitz MR, Tauber J, Irvine JW, Sabates FN. Excimer photorefractive keratectomy for myopia. *Ophthalmology.* 1993;100(9):1335-45.
10. Herrmann H, Hickman FH. Exploratory studies on corneal metabolism. *Bull Johns Hopkins Hosp.* 1948;82:225-50.
11. Campos M, Raman S, Lee M, McDonnell PJ. Keratocyte loss after different methods of de-epithelialization. *Ophthalmology.* 1994;101(5):890-94.
12. Nassaralla BA, Szerenyi K, Pinheiro MN, Wee WR, Nigam A, McDonnell PJ. Prevention of keratocyte loss after corneal deepithelialization in rabbits. *Arch Ophthalmol.* 1995; 113(4):506-11.
13. Helena MC, Filatov VV, Johnston WT, Vidaurri-Leal J, Wilson SE, Talamo JH. Effects of 50% ethanol and mechanical debridement on corneal structure before and after excimer photorefractive keratectomy. *Cornea.* 1997;16(5):571-9.
14. Abad JC, Talamo JH, Vidaurri-Leal J, Cantu-Charles C, Helena MC. Dilute ethanol versus mechanical debridement before photorefractive keratectomy. *J Cataract Refract Surg.* 1996;22(10):1427-33.

## 3º Congresso Brasileiro de Catarata e Cirurgia Refractiva

**11 a 14 de Maio de 2005**  
**Porto Seguro - BA**

**INFORMAÇÕES:**

**Consult Comunicação e Eventos**

**Tel./Fax: (31) 3274-1550**

**E-mail: [comunica@consultcom.com.br](mailto:comunica@consultcom.com.br)**