

# Hematoma subperiosteal de órbita: relato de caso

## *Subperiosteal hematoma of the orbit: case report*

Jacinto Barbosa Lay Chaves<sup>1</sup>  
 Marcus Sabry Azar Batista<sup>2</sup>  
 Ronie Leo Piske<sup>3</sup>  
 Kaile de Araújo Cunha<sup>4</sup>  
 Kelson James Silva Almeida<sup>5</sup>

### RESUMO

Descrevemos um paciente de 16 anos que após traumatismo crânio-encefálico leve evoluiu com dor ocular, hematoma palpebral unilateral e proptose do olho esquerdo. Tomografia computadorizada de órbitas evidenciou hematoma subperiosteal em órbita esquerda. Foi realizada drenagem cirúrgica da coleção. O hematoma subperiosteal de órbita, apesar de raro, deve ser incluído como etiologia de proptose ocular e seu diagnóstico deve ser precoce a fim de evitar a morbidade associada.

**Descritores:** Hematoma/etiologia; Hemorragia/etiologia; Trauma crânio-cerebral/complicações; Exoftalmia; Doenças orbitárias/etiologia; Relatos de casos [Tipo de publicação]

### INTRODUÇÃO

As lesões hemorrágicas orbitárias podem ser classificadas em hemorragias intra-orbitárias e hematomas subperiosteais<sup>(1)</sup>. O hematoma subperiosteal da órbita é uma entidade clínica infrequente, mas uma importante causa de exoftalmia unilateral<sup>(2)</sup>. Geralmente resulta da ruptura de vasos sanguíneos e formação de hematoma entre o osso e o periósteo separado<sup>(3)</sup>.

É uma rara complicação do traumatismo crânio-encefálico muito embora também possa ocorrer espontaneamente ou ser decorrente de uma doença sistêmica que favoreça sangramentos; de uma elevação súbita da pressão venosa craniana ou de uma sinusite paranasal<sup>(1,4)</sup>.

O presente artigo visa apresentar as características clínicas e radiológicas de um caso de hematoma subperiosteal da órbita. O objetivo é favorecer o rápido reconhecimento da entidade, para que a intervenção seja mais precoce, a fim de reduzir a incidência de complicações.

### RELATO DO CASO

Descrevemos um paciente, 16 anos, do gênero masculino, que procurou o serviço de emergência em outubro de 2003 após sofrer traumatismo crânio-encefálico (TCE) em atividade esportiva. Queixava-se de intensa dor ocular e “inchaço” no olho esquerdo que apareceram e evoluíram rapidamente.

Ao exame, observou-se hematoma na pálpebra superior esquerda e proptose do olho esquerdo (Figura 1A). O fundo de olho mostrava-se normal. Havia evidente limitação da movimentação ocular do olho esquerdo no plano vertical.

Submetido à tomografia computadorizada (TC) de crânio e órbita (Figura 2), foi evidenciada uma lesão hiperdensa de aspecto biconvexo no teto orbitário esquerdo. Realizou-se então orbitotomia que permitiu acesso à coleção sanguínea coagulada, sem pontos sangrantes ativos (Figura 1B). Procedeu-se à drenagem do hematoma subperiosteal orbital (HSPO). O paciente recuperou-se totalmente do quadro clínico descrito após a inter-

Trabalho realizado na Universidade Federal do Piauí - UFPI - Teresina (PI) - Brasil.

<sup>1</sup> Professor de Neurologia da Faculdade de Ciências Médicas da Universidade Estadual do Piauí - UESPI - Teresina (PI) - Brasil.

<sup>2</sup> Professor da Disciplina de Neurologia da Universidade Federal do Piauí - UFPI - Teresina (PI) - Brasil.

<sup>3</sup> Neuroradiologista Intervencionista do Hospital Beneficência Portuguesa de São Paulo - São Paulo (SP) - Brasil

<sup>4</sup> Médico Assistente da UFPI - Teresina (PI) - Brasil.

<sup>5</sup> Acadêmico de Medicina da UFPI - Teresina (PI) - Brasil.

**Endereço para correspondência:** Kelson James Silva Almeida. Rua Clodoaldo Freitas, 854 - Teresina (PI) CEP 64000-360.  
 E-mail: kelsonj@gmail.com

Recebido para publicação em 01.10.2006

Última versão recebida em 17.12.2006

Aprovação em 15.01.2007

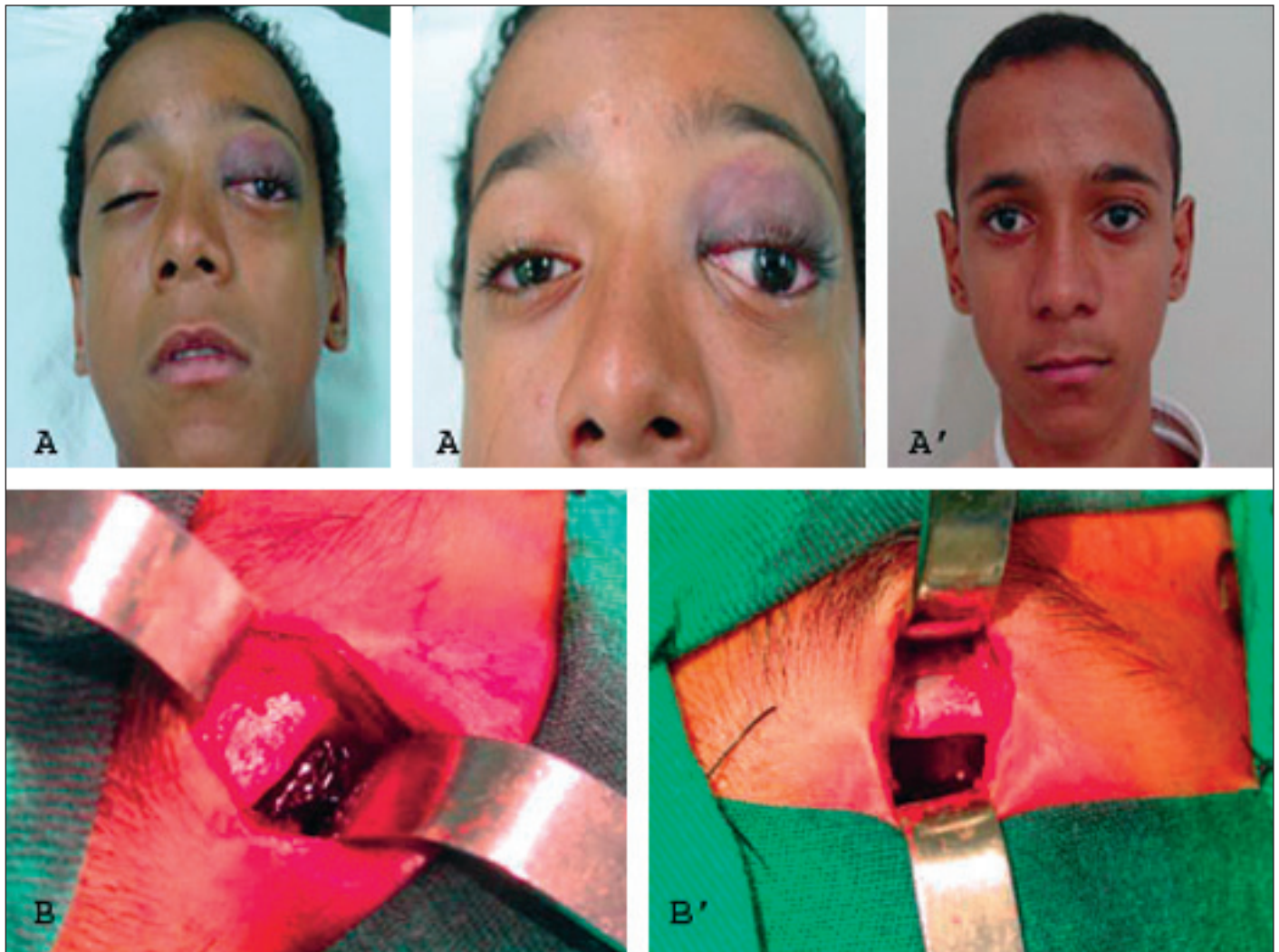

Figura 1 - A: Aspecto clínico pré-operatório; A': Aspecto clínico do paciente no seguimento pós-operatório. B: Orbitotomia evidenciando hematoma subperiosteal da órbita esquerda antes e após (B') a drenagem cirúrgica.

venção cirúrgica. Durante seguimento ambulatorial foi realizada TC de controle que se mostrou normal.

#### DISCUSSÃO

Os HSPO são raros e geralmente ocorrem logo após TCE, muito embora possam decorrer meses ou anos para o seu aparecimento; o trauma pode ser mínimo ou não haver história bem definida de trauma<sup>(4)</sup>. Acometem quase exclusivamente crianças e adultos jovens, localizando-se principalmente no teto orbitário em sua porção de osso frontal<sup>(4-5)</sup>.

O osso frontal forma a maior concavidade da superfície orbitária. O seu periósteo, principalmente em crianças e adultos jovens, não estaria firmemente aderido, exceto nas linhas de sutura, fator que predispõe ao surgimento potencial de hematomas nessa região, nessa faixa etária. Sabe-se que a adesão entre periósteo e osso aumenta com a idade<sup>(4-5)</sup>.

A patogênese do HSPO decorre de um sangramento locali-

zado no espaço subperiosteal da órbita por trauma ou secundária à transmissão de um aumento de pressão na rede venosa adjacente<sup>(2)</sup>. Nos casos de sinusite associada, a flebite na mucosa do seio paranasal pode se estender para as veias peri-orbitárias, resultando em ruptura subsequente desses vasos<sup>(6-7)</sup>.

Há diversas causas implicadas no surgimento do HSPO. Dentre elas podemos citar: trauma<sup>(2,4,6,8-10)</sup>, congestão venosa (tosse grave, manobra de Valsava, trabalho de parto)<sup>(1,11)</sup>, discrasias sanguíneas (anemia falciforme,  $\beta$ -talassemia, leucemia, coagulopatias)<sup>(5,10,12)</sup>, sinusite para-nasal crônica<sup>(6-7)</sup>, HSPO associado a hematoma extradural e subdural<sup>(11,13-14)</sup>, idiopática (HSPO espontâneo, o qual geralmente acomete indivíduos mais idosos da faixa etária 43 a 81 anos). Acredita-se que alguns distúrbios vasculares associados à idade, como arteriosclerose, microaneurismas e instabilidade vasomotora, possam ser causas de HSPO espontâneo<sup>(1-2)</sup>.

O quadro clínico (Tabela 1) caracteriza-se geralmente por início súbito de exoftalmia proeminente, dor ocular intensa, deslocamento ínfero-lateral do globo ocular, dificuldade na

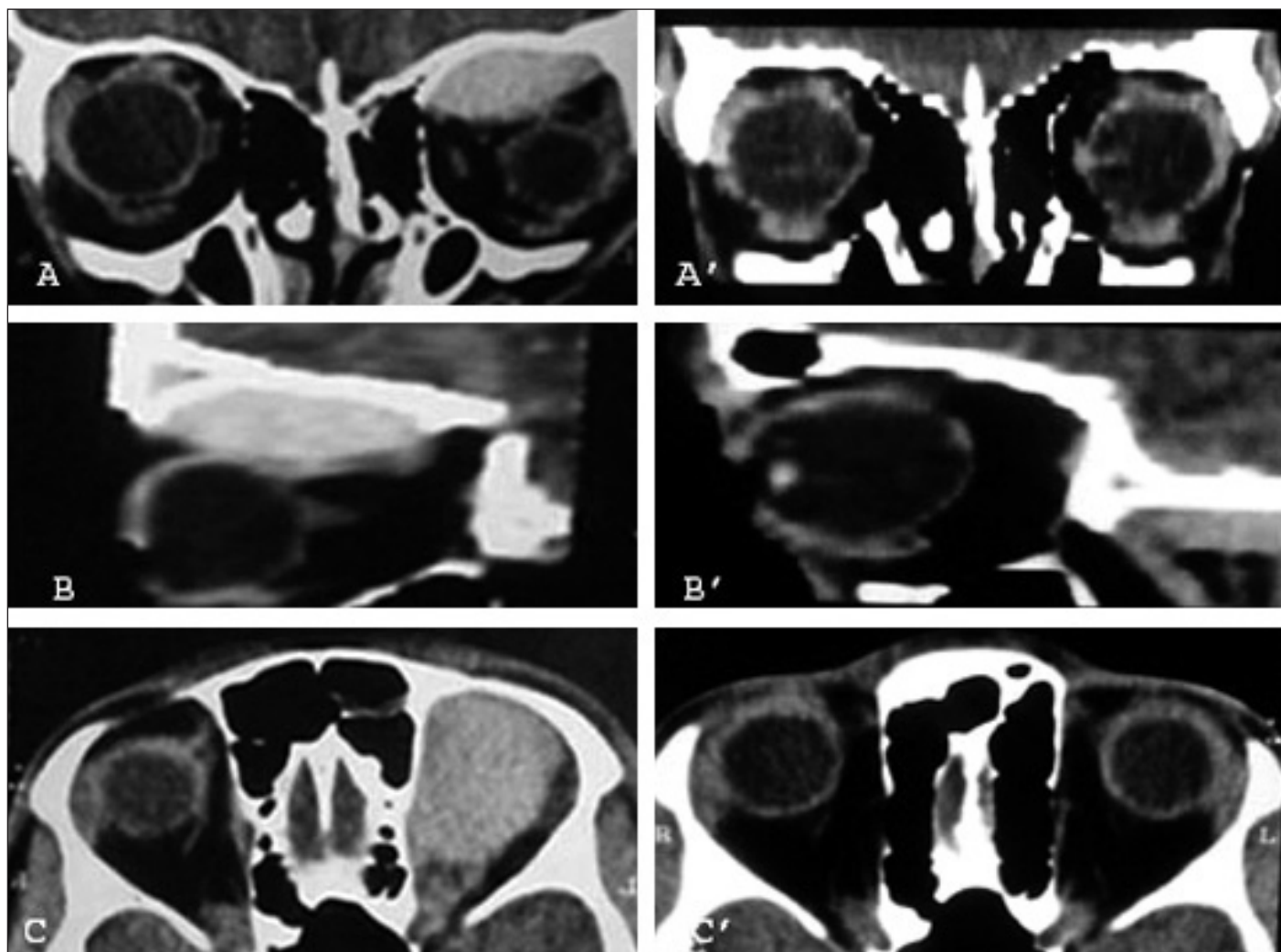


Figura 2 - A, B, C: Tomografia computadorizada evidenciando hematoma subperiosteal de órbita esquerda. A', B', C': Aspecto radiológico de controle no pós-operatório.

movimentação da musculatura ocular extrínseca e alterações da acuidade visual podendo evoluir até a cegueira. O exame oftalmológico evidencia diversos sinais, sendo os principais: aumento da pressão intra-ocular, papiledema e congestão venosa, hemorragia sub-retinal<sup>(2-4,15)</sup>.

O diagnóstico precoce é importante, pois, diante do quadro clínico e com características radiológicas específicas, o cirurgião pode descomprimir precocemente a órbita, evitando sequelas graves tais como cegueira, atrofia do nervo óptico, estrabismo secundário, ou até mesmo exoftalmia persistente devido à fibrose e calcificação do hematoma<sup>(4)</sup>. Para melhor avaliação pré-cirúrgica, pode ser necessária a realização de arteriografia, TC de órbita ou ressonância nuclear magnética (RNM).

A arteriografia demonstra uma massa avascular supra-orbitária com estreitamento e deslocamento inferior da artéria oftálmica ipsilateral<sup>(2)</sup>. A ausência de anomalias venosas orbitárias ajuda a distinguir pacientes com HSPO traumático daqueles com hemorragia orbitária espontânea. A arteriografia também é útil no diagnóstico diferencial de fistula carótido-cavernosa<sup>(4)</sup>.

A TC de órbita com reconstruções sagitais e coronais permite o delineamento preciso do tamanho e extensão do HSPO. Possui as seguintes vantagens: a) define nitidamente uma massa não captante de contraste, hiperdensa, biconvexa com ampla base de implantação principalmente na porção superior do teto orbitário; b) permite a observação do HSPO em relação às outras estruturas vizinhas: tecidos moles, músculos conais, nervo óptico e globo ocular, e ainda mostra deslocamento inferior do conteúdo orbitário; c) demonstra estreitamento do nervo óptico<sup>(2,4)</sup>.

RNM é o exame de imagem ideal por ter capacidade de identificar sangue e produtos hemorrágicos em todos os estágios de degradação<sup>(16)</sup>. Demonstra uma massa extraconal biconvexa localizada na parte superior da órbita com diferentes graus de intensidade de sinal em T1 e T2, dependente do estado de degradação dos componentes sangüíneos<sup>(2)</sup>.

Conforme mencionado, as lesões hemorrágicas orbitárias podem ser classificadas em intra-orbitárias e subperiosteais. Aquelas são mais comuns e determinam achados como: equimo-

Tabela 1. Características clínicas, tratamento e recorrência em lesões hemorrágicas orbitais										
Autor, Ano	Idade	Sexo	Lado	Localização	Etiologia	Exame oftalmológico	Diagnóstico	Manejo	Recorrência	Recuperação
<b>Wolter JR, 1976</b>	14	M	E	Superior	HSPO/Trauma	Alterado	Clínico	Aspiração	Não	Sim
<b>Gillum WN, 1981</b>	19	M	E	Superior	HSPO/Trauma	Alterado	Clínico e TC	Clínico/ Craniotomia	Não	Parcial
<b>Seigel RS, 1982</b>										
Caso 1	16	M	D	Superior	HSPO/Trauma	Alterado	Clínico e Angio	Aspiração	Sim	Não
Caso 2	37	M	E	Superior	HSPO/Trauma	Alterado	Clínico e TC	Aspiração	Não	Sim
Caso 3	30	M	D	Superior	HSPO/Trauma	Alterado	Clínico e TC	Cirúrgico	Não	Sim
<b>Matsumoto S, 1994</b>	62	F	E	Superior	HSPO/Espontâneo	Alterado	Clínico, TC, RNM e Angio	Craniotomia	Não	Sim
<b>Polito E, 1994</b>										
Caso 1	1	F	E	Superior	Linfangioma	Alterado	Clínico, TC e Biópsia	Orbitotomia	Não	Sim
Caso 2	30	M	E	Superior	Linfangioma	Alterado	Clínico, TC e RNM	Expectante	Não	Sim
Caso 3	32	M	E	Superior	Granuloma Colesterol	Alterado	Clínico, TC, RNM e Biópsia	Orbitotomia	Não	Sim
Caso 4	8	F	E	Superior	HSPO/Espontâneo	Alterado	Clínico, TC e RNM	Orbitotomia	Não	Sim
Caso 5	62	M	E	Superior	HSPO/Espontâneo	Alterado	Clínico e TC	Expectante	Não	Sim
Caso 6	78	F	E	Superior	HSPO/Trauma	Alterado	Clínico e TC	Orbitotomia	Não	Sim
Caso 7	41	M	D	Inferior	Varizes hemorrágicas	Alterado	Clínico, TC e Angio	Expectante	Não	Sim
Caso 8	14	F	E	Superior	Depósito hemossiderina	Alterado	Clínico, TC e RNM	Espectante	Não	Sim
<b>Águas J, 1995</b>	15	M	D	Superior	HSPO/ Cefalohematoma	Alterado	Clínico e TC	Orbitotomia	Não	Parcial
<b>Tonami H, 1994</b>										
Caso 1	63	F	D	Superior	HSPO/Trauma	Alterado	Clínico, TC e RNM	Aspiração	Não	Sim
Caso 2	9	M	E	Superior	HSPO/Trauma	Alterado	Clínico, TC e RNM	Expectante	Não	Sim
<b>Aoki H, 1997</b>	68	F	E	Superior	HSPO/Sinusite	Alterado	Clínico, TC e RNM	Craniotomia	Não	Sim
<b>Curran EL, 1997</b>	8	M	D/E	Superior	HSPO/Talassemia	Alterado	Clínico e TC	Orbitotomia	Sim	Sim
<b>Woo KI, 1997</b>										
Caso 1	44	F	E	Superior	HSPO/Mucocele	Alterado	Clínico, TC e RNM	Orbitotomia	Não	Sim
Caso 2	42	M	E	Superior	HSPO/Mucocele	Alterado	Clínico e TC	Orbitotomia	Não	Sim
<b>Landa MS, 1998</b>	14	M	D	Superior	HSPO/Trauma	Alterado	Clínico, TC e RNM	Orbitotomia	Não	Sim
<b>Iwata A, 2000</b>	22	M	E	Medial	Cisto hemático intraconal	Alterado	Clínico, TC e RNM	Craniotomia	Não	Sim
<b>Atalla ML, 2001</b>										
Caso 1	44	F	E	Superior	HSPO/ Espontâneo?	Alterado	Clínico, TC e RNM	Orbitotomia	Não	Sim
Caso 2	73	F	D	Medial	HSPO/Espontâneo	Alterado	Clínico e TC	Expectante	Não	Sim
Caso 3	44	F	D/E	Superior	HSPO/CIVD	Alterado	Clínico e TC	Orbitotomia	Não	Não-D Parcial-E
Caso 4	55	F	D	Superior	HSPO/Vasculite	Alterado	Clínico e TC	Conservador	Não	Sim
Caso 5	45	F	D	Superior	HSPO/Vômitos/ Otite/Mastoidite	Alterado	Clínico e TC	Conservador	Não	Sim
Caso 6	29	F	D	Superior	HSPO/Hiperêmese gravídica	Alterado	Clínico e TC	Conservador	Não	Sim
Caso 7	21	F	D	Superior	HSPO/ Estrangulação	Alterado	Clínico e TC	Conservador	Não	Sim
Caso 8	26	F	E	Superior	HSPO/Manobra Valsava	Alterado	Clínico e TC	Conservador	Não	Sim
Caso 9	RN	F	D	Superior	HSPO/Trabalho de parto complicado	Alterado	Clínico e TC	Orbitotomia	Não	Sim

(continua)

Tabela 1. Características clínicas, tratamento e recorrência em lesões hemorrágicas orbitais (Continuação)

Autor, Ano	Idade	Sexo	Lado	Localização	Etiologia	Exame oftalmológico	Diagnóstico	Manejo	Recorrência	Recuperação
Rojas MC, 2002	9	F	D	Superior	HSPO/Trauma	Alterado	Clínico e TC	Orbitotomia	Não	Sim
Sabet SJ, 2001	9	M	D	Superior	HSPO/Trauma	Alterado	Clínico e TC	Orbitotomia	Não	Sim
Naja A, 2002	16	M	E	Superior	HSPO/Trauma/HED	Alterado	Clínico e TC	Craniotomia	Não	Sim
Amlashi SF, 2003	29	M	D	Superior	HSPO/Trauma	Alterado	Clínico e TC	Craniotomia	Não	Sim
Choi HY, 2004	44	F	E	Superior	HSPO/ latrogenia/ Microcirurgia Aneurisma	Alterado	Clínico e TC	Orbitotomia	Não	Sim

se e/ou edema palpebral, deslocamento axial do globo ocular, hemorragia conjuntival difusa, motilidade ocular restrita e variados graus de disfunção visual. Estas se caracterizam por proptose, deslocamento ínfero-lateral do globo ocular, ausência de equimose palpebral, dificuldade na movimentação da musculatura ocular extrínseca e variados graus de disfunção visual<sup>(5)</sup>.

O diagnóstico diferencial das lesões hemorrágicas orbitárias pode ser difícil pela sua relativa raridade e apresentação inespecífica. Incluem um grupo heterogêneo de condições idiopáticas ou causadas por traumas, cirurgias, tumores ou malformações vasculares pré-existent<sup>(16)</sup>. Os principais diagnósticos diferenciais são: linfangiomas císticos, hematoma traumático, varizes hemorrágicas, granuloma de colesterol, tumores orbitários, depósito de hemossiderina pós-cirúrgico, mal-formações arteriovenosas, fístula carótido-cavernosa<sup>(5,16-17)</sup>.

O tratamento do HSPO depende da gravidade da compressão orbitária e da natureza da doença associada<sup>(2,7,15,17)</sup>. Há relatos de regressão espontânea<sup>(16)</sup>. No entanto, o tratamento deve ser conduzido da seguinte forma:

- Em pacientes em que a quantidade de hematoma é insignificante e a acuidade visual não está comprometida, observação e seguimento são recomendados<sup>(5,7,17)</sup>,
- Nos pacientes que apresentam déficit visual, dor ocular intensa e doenças associadas (por exemplo: sinusite), a exploração cirúrgica está indicada<sup>(5,7)</sup>.

Há três modalidades cirúrgicas principais: aspiração por agulha, orbitotomia infraciliar e craniotomia com acesso ao teto orbitário pela fossa craniana anterior. Apesar de a aspiração por agulha do HSPO ser tecnicamente mais simples, a orbitotomia apresenta vantagens uma vez que permite a remoção completa do coágulo, a correção de uma possível fratura nos ossos da órbita, hemostasia de vasos sangrantes reduzindo o risco de novas hemorragias e permite colocação de dreno. Já craniotomia é tão efetiva quanto à orbitotomia, possuindo a desvantagem de ser mais invasiva<sup>(2)</sup>.

O HSPO deve ser incluído como diagnóstico diferencial das causas de proptose ocular. Sua identificação precoce possibilita a intervenção precoce e um prognóstico mais favorável.

#### ABSTRACT

We describe a sixteen years old male patient that suffered a craniocerebral trauma and presented at the emergency room, with

ocular pain, palpebral hematoma and left eye proptosis. Orbital computed tomography showed left subperiosteal orbital hematoma. A surgical drainage was performed. Subperiosteal hematoma of the orbit is a rare cause of proptosis; its early diagnosis must be made in order to avoid possible complications.

**Keywords:** Hematoma/etiology; Hemorrhage/etiology; Craniocerebral trauma/complications; Exophthalmos; Orbital diseases/etiology; Case reports [Publication type]

#### REFERÊNCIAS

1. Wolter JR, Leenhouts JA, Coulthard SW. Clinical picture and management of subperiosteal hematoma of the orbit. *J Pediatr Ophthalmol.* 1976;13(3):136-8.
2. Gillum WN, Anderson RL. Reversible visual loss in subperiosteal hematoma of the orbit. *Ophthalmic Surg.* 1981;12(3):203-9.
3. Matsumoto S, Yamamoto T, Ban S, Motozaki T, Sato S, Shingu T, et al. Spontaneous subperiosteal hematoma of the orbit - case report. *Neurol Med Chir (Tokyo).* 1994;34(1):27-9.
4. Seigel RS, Williams AG, Hutchison JW, Wolter JR, Carlow TJ, Rogers DE. Subperiosteal hematomas of the orbit: angiographic and computed tomographic diagnosis. *Radiology.* 1982;143(3):711-4.
5. Woo KI, Kim YD. Subperiosteal hematoma of the orbit associated with sinusitis. *Korean J Ophthalmol.* 1997;11(2):118-22.
6. Tonami H, Kuginuki Y, Okimura T, Yamamoto I, Kawakami S, Sasaki K. MRI of subperiosteal hematoma of the orbit. *J Comput Assist Tomogr.* 1994;18(4):549-51.
7. Landa MS, Landa EH, Levine MR. Subperiosteal hematoma of the orbit: case presentation. *Ophthal Plast Reconstr Surg.* 1998;14(3):189-92.
8. Polito E, Leccisotti A. Diagnosis and treatment of orbital hemorrhagic lesions. *Ann Ophthalmol.* 1994;26(3):85-93.
9. Aguas J, Conde C, Fructuoso GG, Mondelo FJ, Ferrer E. Giant cephalhematoma in a 15-year-old boy. Unilateral amaurosis as the main complication. *Surg Neurol.* 1995;43(4):363-6.
10. Aoki H, Tanaka Y, Niki Y, Kamada K, Fujita T. Intraorbital subperiosteal hematoma due to paranasal mucocele - case report. *Neurol Med Chir (Tokyo).* 1997;37(8):627-9.
11. Curran EL, Fleming JC, Rice K, Wang WC. Orbital compression syndrome in sickle cell disease. *Ophthalmology.* 1997;104(10):1610-5.
12. Marback EF, Marback PMF, Marback RL, Sampaio CM, Sé DCS. Síndrome de compressão orbitária relacionada à anemia falciforme. *Arq Bras Oftalmol.* 1999;62(5):631-4.
13. Iwata A, Matsumoto T, Mase M, Yamada K. Chronic, traumatic intraorbital hematic cyst of the orbit removed through the fronto-orbital approach - case report. *Neurol Med Chir (Tokyo).* 2000;40(2):106-9.
14. Atalla ML, McNab AA, Sullivan TJ, Sloan B. Nontraumatic subperiosteal orbital hemorrhage. *Ophthalmology.* 2001;108(1):183-9. Review.
15. Rojas MC, Eliason JA, Fredrick DR. Needle aspiration of a traumatic subperiosteal haematoma of the orbit. *Br J Ophthalmol.* 2002;86(5):593-4.
16. Sabet SJ, Tarbet KJ, Lemke BN, Smith ME, Albert DM. Subperiosteal hematoma of the orbit with osteoneogenesis. *Arch Ophthalmol.* 2001;119(2):301-3.
17. Amlashi SF, Riffaud L, Guyomard JL, Brassier G, Morandi X. [Post-traumatic exophthalmos caused by a subperiosteal hematoma of the orbit]. *Neurochirurgie.* 2003;49(2-3 Pt 1):107-9. French.