

# Oftalmomiíase sub-retiniana presumida

Presumed subretinal ophthalmomyiasis

Jorge F. Esteves<sup>(1)</sup>  
Marcelo K. Maestri<sup>(2)</sup>

## RESUMO

Os autores apresentam um caso de infestação presumida do globo ocular humano por larva de mosca. Foi caracterizado pela migração da larva através do espaço sub-retiniano, produzindo alterações oftalmoscópicas e angiofluoresceínicas que se acredita serem secundárias à oftalmomiíase intra-ocular sub-retiniana.

**Palavras-chave:** miíase intra-ocular, parasitose intra-ocular, oftalmomiíase.

## INTRODUÇÃO

As miíases são afecções causadas pela invasão de tecidos ou órgãos de homens ou animais pela larva de moscas da ordem Diptera<sup>(1)</sup>.

O acometimento ocular, entretanto, não é comum<sup>(1-5)</sup>, geralmente causado por larvas pertencentes ao gênero *Dermatobia*. Elas atingem principalmente as estruturas oculares externas como pálpebras, saco lacrimal, conjuntiva e órbita<sup>(1)</sup>.

A miíase intra-ocular é ainda mais rara. Poucos casos foram relatados na literatura mundial<sup>(2,4,5)</sup>, e não há caso observado na literatura nacional até o momento. Em tais casos, a larva é encontrada na câmara anterior, na câmara posterior e, mais raramente, no vítreo e espaço sub-retiniano<sup>(2,3)</sup>. Os gêneros mais comuns na oftalmomiíase intra-ocular são *Hipoderma* e *Muscidae*. A larva da *Dermatobia hominis* é menos freqüente nesses casos<sup>(2)</sup>. Existe referência também ao gênero *Cuterebra*<sup>(3)</sup>.

A transmissão pode ocorrer pela deposição de ovos, ou mesmo larvas, pela mosca ou pelas mãos do paciente, diretamente sobre as estruturas oculares. As larvas penetram ativamente os locais de deposição, percorrendo o seu caminho até as estruturas definitivas anteriormente descritas<sup>(2)</sup>.

mente os locais de deposição, percorrendo o seu caminho até as estruturas definitivas anteriormente descritas<sup>(2)</sup>.

Relatamos aqui um caso de oftalmomiíase sub-retiniana.

## RELATO DO CASO

Um menino de 10 anos foi referido ao Serviço de Oftalmologia do Hospital de Clínicas de Porto Alegre para avaliação. O paciente apresentava lábio leporino com envolvimento craniofacial, hipertelorismo e estrabismo divergente (Figura 1). Não tinha qualquer queixa de alteração da acuidade visual.

O exame oftalmológico mostrava um marcado exodesvio do olho esquerdo (OE). A acuidade visual no olho direito (OD) era 20/20, e no OE, contava dedos a 15 cm.

A biomicroscopia do segmento anterior era normal em ambos os olhos.

A oftalmoscopia do OE, direta e indireta, revelou um achado inusual. O fundo de olho estava inteiramente riscado com linhas hipocrômicas bem definidas. Algumas linhas eram retas, outras circulares e cruzavam-se irregularmente (Figura 2). Uma delas

(1) Professor Assistente do Departamento de Oftalmologia e Otorrinolaringologia da Faculdade de Medicina da UFRGS.

(2) Mestrando do Curso de Pós-graduação da Faculdade de Medicina da UFRGS.

Trabalho realizado no Departamento de Oftalmologia e Otorrinolaringologia, Faculdade de Medicina, Hospital de Clínicas de Porto Alegre, Universidade Federal do Rio Grande do Sul (UFRGS).

### Endereço para correspondência:

Jorge F. Esteves. Rua Padre Chagas, 140, 5º andar, Porto Alegre, RS, CEP 90460.

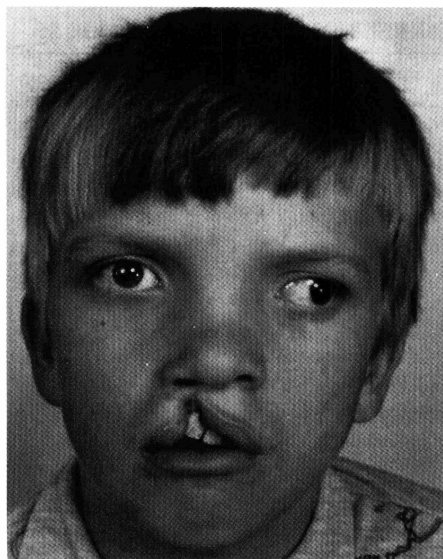


Figura 1 – Retrato do paciente onde se observa o lábio leporino e o exodesvio do OE.

passava exatamente pela fóvea. O vítreo era claro e não havia alterações no disco óptico. Os vasos retinianos, bem como a retina e o epitélio pigmentar entre as linhas eram normais. Não havia evidências de inflamação ou hemorragia intra-ocular.

A retinografia fluorescente mostrou uma hiperfluorescência das linhas (Figura 3), com padrão constante durante o exame. Não foram observados nenhum vazamento ou dano na coriocalilar ou nos vasos da coróide e retina.

#### DISCUSSÃO

Após ampla revisão da literatura, concluímos que o quadro observado, provavelmente, era uma miíase intra-ocular com envolvimento do espaço sub-retiniano. Nos relatos de outros autores, exceto os reportados por Gass<sup>(5)</sup>, foi demonstrada a presença da larva dentro do olho, com o mesmo padrão de linhas hipocrômicas no epitélio pigmentar<sup>(3,4,6)</sup>. O quadro fundoscópico em tais relatos, assim como no presente caso, claramente sugere que algum organismo tenha se movi-

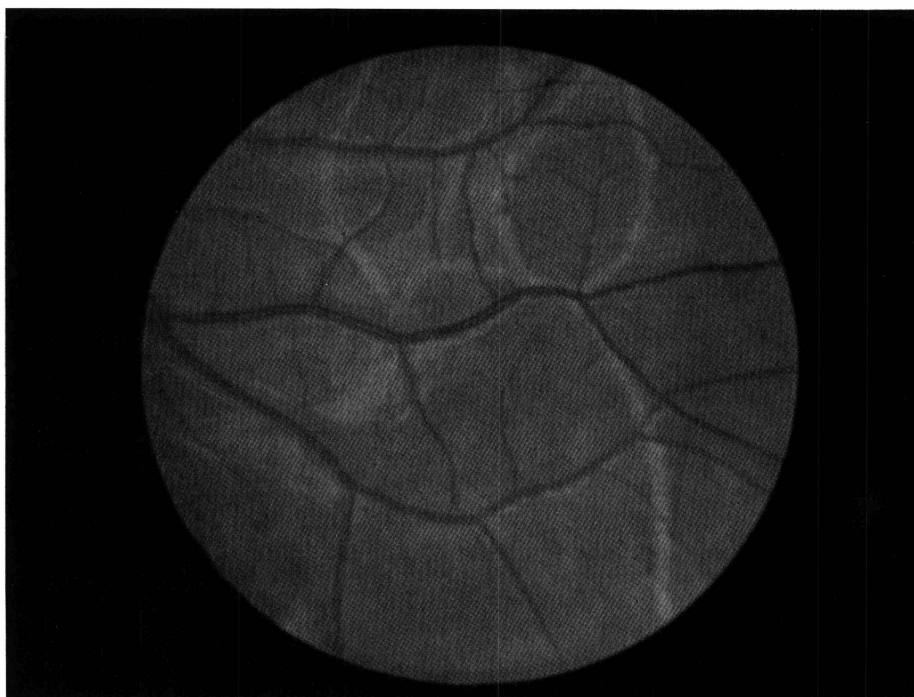


Figura 2 – Retinografia de diferente área do fundo ocular esquerdo, com cruzamento das linhas.

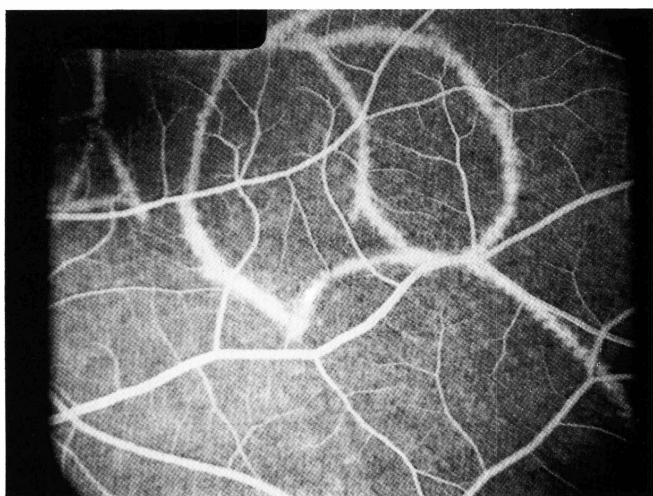


Figura 3 – Angiograma da mesma área na Fig. 3. Observam-se linhas hiperfluorescentes.

do entre a retina e o epitélio pigmentar.

O diagnóstico definitivo só poderia ser realizado através da visualização direta da larva, viva ou morta<sup>(2,5)</sup>, o que não foi possível em nosso paciente. Entretanto, a presença dessas linhas hipocrômicas retas e circulares

no fundo ocular é considerada patognomônica para oftalmomiíase sub-retiniana<sup>(5)</sup>. Embora outros vermes possam penetrar no olho (*Toxocara canis*, tênias, nematódeos), nenhum deles mostra esse padrão definido e disperso de linhas hipopigmentadas<sup>(5)</sup>.

No presente caso, acreditamos que a larva penetrou no espaço sub-retiniano através da esclera, moveu-se por determinado tempo e, após, abandonou o olho. É pouco provável que a larva tenha morrido dentro do globo ocular, porque tal fato provocaria uma intensa reação inflamatória<sup>(2,4,5)</sup>, que não parece ter ocorrido. A baixa acuidade visual observada no OE provavelmente é secundária ao estrabismo, pois os casos relatados na literatura apresentavam pouca ou nenhuma diminuição da visão, mesmo aqueles com importante comprometimento do epitélio pigmentado na área macular<sup>(4,5,6)</sup>.

Quando a larva é observada viva, o

tratamento pode ser a simples observação ou a fotocoagulação<sup>(6)</sup>. Na presença de reação inflamatória, deve ser usada a corticoterapia ou mesmo a remoção cirúrgica da larva<sup>(5)</sup>.

#### SUMMARY

*One case of presumed infestation of the human ocular globe by a fly's larva is presented. It was characterized by migration of the maggot through the subretinal space, producing widespread ophthalmoscopic and fluorescein angiographic changes that are believed to be secondary of subretinal intraocular ophthalmomyiasis.*

#### REFERÊNCIAS BIBLIOGRÁFICAS

1. PESSOA, S.B.: Miiases. In: Pessoa, SB. *Parasitologia Médica*, 7ª ed., Ed. Guanabara Kougan SA, Rio de Janeiro, 1967, p. 857-861.
2. DUKE-ELDER, W.S.: Endocular myiasis. In: Duke-Elder, WS. *Systems of Ophthalmology*, vol. 9, CV Mosby, St. Louis, 1966, p. 490-494.
3. DIXON, J.M.; et alii: Ophthalmomyiasis interna caused by *Cuterebra* larva. *Tr. Am. Ophth. Soc.*, 67: 111-115, 1969.
4. HUNT, E.W.: Unusual case of ophthalmomyiasis interna posterior. *Am. J. Ophthalmol.*, 70(6): 978-980, 1970.
5. GASS, J.D.M.; LEWIS, R.A.: Subretinal tracks in ophthalmomyiasis. *Arch. Ophthalmol.*, 94: 1500-1505, 1976.
6. FITZGERALD, C.R.; RUBIN, M.L.: Intraocular parasite destroyed by photocoagulation. *Arch. Ophthalmol.*, 91: 162-164, 1974.

## ERRATA

### DE ACORDO COM A SOLICITAÇÃO DOS AUTORES, PUBLICAMOS AS SEGUINTE CORREÇÕES:

Nos *Arquivos Brasileiros de Oftalmologia*, Vol. 56, nº 2 - Abril/1993, no artigo: "Oftalmomiíase sub-retiniana presumida", à página 62, no ítem autores:

Onde se lê: Jorge F. Esteves, Marcelo K. Maestri

Leia-se: Jorge F. Esteves, Marcelo K. Maestri, Lenize Bortolini