

# Transposição da rima palpebral em ptose miogênica mitocondrial

*Tarsal switch levator for mitochondrial myogenic ptosis*

Lucia Miriam Dumont Lucci<sup>1</sup>  
Nilson Lopes da Fonseca Junior<sup>2</sup>  
Débora Mayumi Sugano<sup>3</sup>  
Juliana Silvério<sup>4</sup>

## RESUMO

**Objetivo:** Relatar o uso da ressecção do tarso da pálpebra superior e enxerto na pálpebra inferior para a elevação da rima palpebral e liberação do eixo visual, sem causar complicações corneanas em pacientes portadores de ptose miogênica mitocondrial. **Métodos:** Estudo prospectivo. A técnica cirúrgica consiste na tarsectomia da pálpebra superior e autoenxerto do tarso na lamela posterior da pálpebra inferior. As cirurgias foram realizadas sob anestesia local. No caso de diplopia, a cirurgia foi realizada em apenas um olho. **Resultados:** O procedimento foi realizado em 9 olhos de 6 pacientes com miopatia mitocondrial. Cinco pacientes eram do sexo feminino, a média de idade foi de 59,8 anos e o seguimento variou de 30 a 60 meses. A rima palpebral elevou em todos os pacientes, descobrindo o eixo visual na posição primária do olhar e melhorando a posição viciosa de cabeça. Não houve complicações decorrentes da exposição do globo ocular. **Conclusão:** A técnica de transposição da rima palpebral é útil na correção do mau posicionamento das pálpebras em pacientes sem mecanismos de proteção porque eleva a pálpebra superior e a inferior, diminuindo ou eliminando o risco de causar lagoftalmo com complicações corneanas.

**Descritores:** Blefaroptose/diagnóstico; Blefaroptose/cirurgia; Oftalmoplegia externa progressiva crônica/etiologia; Procedimentos cirúrgicos oftalmológicos/métodos; Técnicas de diagnóstico oftalmológico; Miopatias mitocondriais/complicações

## INTRODUÇÃO

Ptose palpebral é uma alteração anatômica caracterizada pela posição da pálpebra superior (PS) abaixo de sua posição normal, que normalmente está localizada 2 mm abaixo do limbo superior na posição primária do olhar<sup>(1-3)</sup>. A ptose adquirida é classificada, de acordo com sua fisiopatologia, em aponeurótica, neurogênica, miogênica, traumática e mecânica<sup>(4)</sup>. A ptose miogênica é relativamente rara e se manifesta como uma ptose palpebral grave com reduzida ou ausente função do músculo levantador da PS, diminuição da motilidade ocular extrínseca e da força dos músculos da face, inclusive o músculo orbicular dos olhos e da cintura escapular em 20% dos casos. Os reflexos tendinosos estão todos hipoativos e a musculatura ocular intrínseca está preservada<sup>(5)</sup>.

As causas de ptose miogênica adquirida incluem: (1) miopatia mitocondrial (oftalmoplegia externa crônica progressiva, síndrome de Kearns-Sayre e a miopatia associada a encefalopatia, acidose lática e episódios semelhantes a um derrame cerebral); (2) distrofia muscular óculo-faríngeal; (3) miopatia óculo-faríngeal e (4) distrofia miotônica<sup>(6)</sup>.

Pacientes com ptose miogênica apresentam uma posição viciosa de cabeça, onde a elevação do mento, associada a uma hiperfunção do músculo

Trabalho realizado na Disciplina de Oftalmologia da Faculdade de Medicina do ABC - FMABC - Santo André (SP) - Brasil.

<sup>1</sup> Doutora, Chefe do Setor de Plástica Ocular na Disciplina de Oftalmologia da Faculdade de Medicina do ABC - FMABC - Santo André (SP) - Brasil.

<sup>2</sup> Mestre, Médico Colaborador da Disciplina de Oftalmologia da FMABC - Santo André (SP) - Brasil.

<sup>3</sup> Médica Colaboradora do Setor de Plástica Ocular na Disciplina de Oftalmologia da FMABC - Santo André (SP) - Brasil.

<sup>4</sup> Médica Colaboradora do Setor de Plástica Ocular na Disciplina de Oftalmologia da FMABC - Santo André (SP) - Brasil.

**Endereço para correspondência:** Rua Viradouro, 63 - 3º andar - São Paulo (SP) CEP 04538-110  
E-mail: lucialucci08@gmail.com

Recebido para publicação em 13.08.2008

Última versão recebida em 08.01.2009

Aprovação em 09.02.2009

**Nota Editorial:** Depois de concluída a análise do artigo sob sigilo editorial e com a anuência do Dr. Marcos Carvalho da Cunha sobre a divulgação de seu nome como revisor, agradecemos sua participação neste processo.

lo frontal, na tentativa de liberar o eixo visual obstruído pela ptose palpebral grave, podendo ter uma fadiga muscular crônica<sup>(7)</sup>. Em adição, estes pacientes frequentemente não apresentam fenômeno de Bell e o músculo orbicular dos olhos está com sua força muscular diminuída, resultando na diminuição grave dos mecanismos fisiológicos de proteção do globo ocular<sup>(5-9)</sup>.

A correção cirúrgica da ptose palpebral nos pacientes com deficiência dos mecanismos normais de proteção ocular está associada ao aumento da incidência de exposição corneana causando ceratopatia de exposição<sup>(9)</sup>. As técnicas cirúrgicas clássicas utilizadas para a elevação da PS causam lagofalmo de tamanho variado que, associado à ausência do fenômeno de Bell, diminuição da motilidade ocular extrínseca e deficiência no piscar devido à diminuição da força do músculo orbicular, levam a exposição ocular grave<sup>(5,8,10)</sup>.

O objetivo da correção cirúrgica da ptose miogênica é elevar a PS liberando o eixo visual, melhorando a posição viciosa de cabeça, sem causar a exposição do globo ocular. A transposição da rima palpebral, sem aumentá-la, foi descrita por Holck em 1997. Trata-se de uma ressecção e avanço do tendão do músculo levantador da PS e elevação da pálpebra inferior (PI) com enxerto de pálato duro ou de cartilagem auricular<sup>(10)</sup>.

Em 1999, Massry et al. descreveram a técnica para a transposição palpebral nos casos de síndrome da cavidade anoftálmica, por meio da ressecção da metade superior do tarso da PS e enxerto do mesmo na PI<sup>(11)</sup>. E em 2006, Demartelaere et al. utilizaram a mesma técnica para os portadores de ptose palpebral sem os mecanismos fisiológicos de proteção ocular<sup>(12)</sup>.

Este estudo tem como objetivo avaliar os resultados da cirurgia da transposição da rima palpebral, nos casos de ptose miogênica grave, por meio da ressecção parcial do tarso da PS e autoenxerto na PI, no mesmo ato cirúrgico.

## MÉTODOS

Estudo prospectivo com seis pacientes portadores de ptose miogênica mitocondrial bilateral. As indicações da cirurgia incluíram ptose grave com obstrução do eixo visual, posição viciosa de cabeça (mento elevado) e ausência da motilidade ocular extrínseca. Todos os pacientes não apresentavam o fenômeno de Bell.

Os pacientes foram avaliados sensorialmente para se verificar a presença de diplopia nos casos de estrabismo manifesto. Nos casos em que se constatava a diplopia, indicou-se a cirurgia no olho com melhor acuidade visual. No caso de ambos os olhos apresentarem a mesma acuidade visual, era escolhido o globo ocular melhor posicionado na posição primária do olhar.

A rima palpebral na posição primária do olhar foi medida com régua milimetrada e os pacientes foram fotografados (Sony Cyber-shot, DSC-W35) no pré e no pós-operatório. Todos os pacientes foram acompanhados ambulatorialmente por um período mínimo de 6 meses.

Os critérios adotados para considerar o sucesso cirúrgico foram: (1) eixo visual livre, (2) ausência ou melhora da posição de cabeça e (3) ausência de sinais ou sintomas de lagofalmo.

## Técnica cirúrgica

Todas as cirurgias foram realizadas pelo mesmo cirurgião e sob anestesia local. As pálpebras superiores e inferiores foram infiltradas com lidocaína 2% com vasoconstritor, na região central e no canto lateral. Incisão da pele na prega palpebral superior com lâmina nº 15. Dissecção do músculo orbicular até identificação do tarso e desinserção do tendão do músculo levantador da PS. Eversão da PS e incisão do tarso na forma de uma elipse de 20 X 5 mm. A incisão do tarso foi realizada a uma distância mínima de 4 mm da margem palpebral para não causar nenhuma instabilidade ou deformidade na PS (Figura 1). O enxerto de tarso foi envolvido em gaze úmida com soro fisiológico 0,9% estéril. Realizou-se a reinserção do tendão do músculo levantador da PS no tarso remanescente da PS com três pontos separados de poliglactina 6.0 (Vicryl® 6.0, Ethicon, Somerville, NJ, EUA) (Figura 2) e sutura da pele também com pontos separados de mononylon 6.0 (Nylon® 6.0, Ethicon, Somerville, NJ, EUA).

Após terminar a sutura da PS, iniciava-se o procedimento na PI por meio de uma cantotomia lateral até identificação do rebordo orbitário e realização de faixa de tarso, como descrito por Anderson e Gordy em 1979<sup>(13)</sup>. Em seguida, foi realizada uma incisão da conjuntiva imediatamente abaixo da margem inferior do tarso e desinserção dos retratores da PI. O enxerto de tarso foi colocado entre a margem inferior do tarso e os retratores e realizou-se uma sutura contínua com poliglactina 6.0 (Vicryl® 6.0, Ethicon, Somerville, NJ, EUA) (Figura 3). Finalmente, realizou-se a sutura da faixa de tarso no rebordo lateral da órbita com poliglactina 6.0 (Vicryl® 6.0, Ethicon, Somerville, NJ, EUA) e sutura da pele com mononylon 6.0 (Nylon® 6.0, Ethicon, Somerville, NJ, EUA). Ao término do procedimento

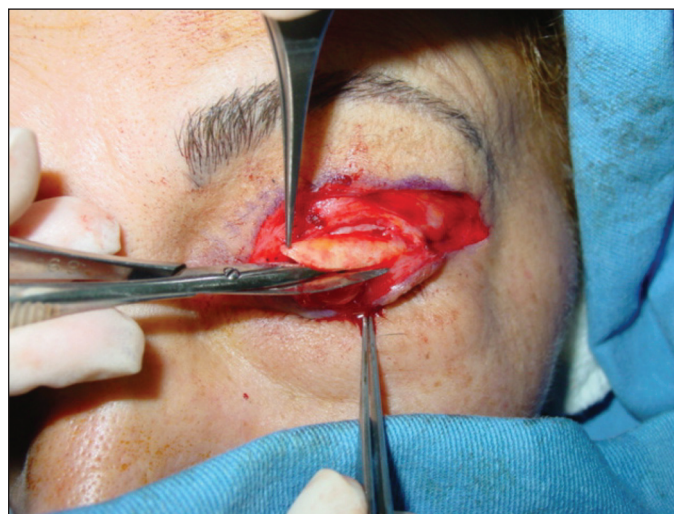


Figura 1 - Tarsorrhaphia da pálpebra superior, após a desinserção do músculo levantador da pálpebra superior

cirúrgico, foi colocado um curativo oclusivo e pouco compressivo.

O curativo foi removido após 24 horas de pós-operatório e o paciente foi orientado a realizar compressas geladas com soro fisiológico 0,9% a cada 2 horas e instilar colírio de tobramicina a cada 6 horas por 10 dias. Os pontos da pele foram removidos no 7º dia de pós-operatório.

## RESULTADOS

Seis pacientes portadores de miopatia mitocondrial foram submetidos à cirurgia de tarsectomia da PS e autoenxerto na PI, sendo 5 pacientes do sexo feminino. A idade dos pacientes variou de 43 a 66 anos (média de 59,8 anos). Três pacientes foram submetidos a cirurgia em ambos os olhos e três pacientes em apenas um olho, totalizando 9 cirurgias neste estudo.

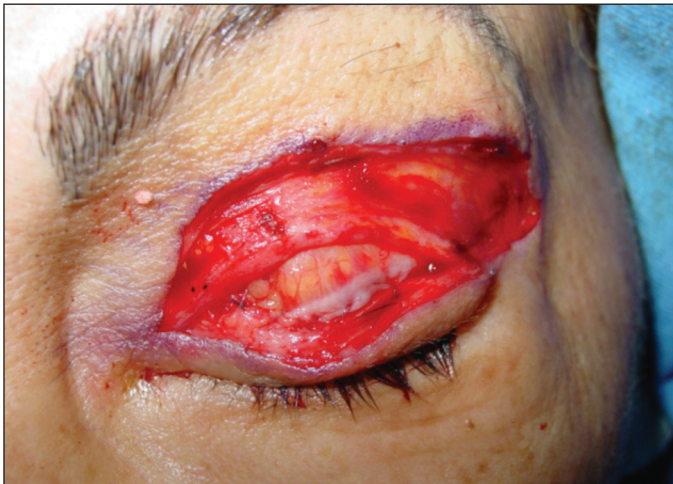

Figura 2 - Sutura do tendão do músculo levantador da pálpebra superior no tarso remanescente da pálpebra superior

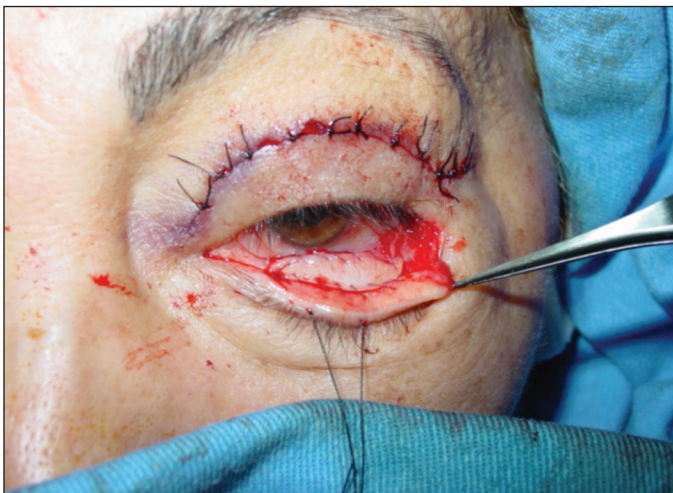

Figura 3 - Autoenxerto do tarso entre a margem inferior do tarso na pálpebra inferior e retratores

Não houve variação da rima palpebral no pré e pós-operatório. A média pré e pós-operatória da rima palpebral dos 9 olhos operados foi de 4,1 mm (variando de 3 a 5 mm). Uma paciente submetida à cirurgia unilateral apresentava rima palpebral zero no olho não operado. A função do músculo levantador da pálpebra superior foi ausente nos 2 olhos em todos os pacientes.

O seguimento ambulatorial destes pacientes variou de 30 a 60 meses. Na tabela 1 encontra-se a caracterização dos pacientes deste estudo.

Na figura 4A e B é possível notar a transposição da rima palpebral bilateralmente, no pré-operatório não se vê o reflexo do “flash” da máquina fotográfica na córnea do paciente e no pós-operatório é possível ver este reflexo.

Todos os pacientes apresentaram o eixo visual livre e melhoraram significativamente a posição de mento elevado. Não houve aumento da rima palpebral, mas o deslocamento superior da mesma. Não se observou nenhuma complicação no intra e no pós-operatório. Nenhum paciente apresentou deformidade na PS, lagofalmo ou alteração de superfície ocular decorrente da exposição.

## DISCUSSÃO

As técnicas cirúrgicas descritas para a correção de ptose miogênica são blefaroplastia, ressecção conservadora do tendão do músculo levantador da PS, ressecção de espessura total da PS e suspensão ao músculo frontal<sup>(14-16)</sup>. A dificuldade na escolha da melhor técnica cirúrgica é devido ao risco de se causar lagofalmo e complicações corneanas em pacientes sem os mecanismos fisiológicos de proteção ocular<sup>(6)</sup>.

A técnica descrita neste estudo não aumenta a rima palpebral, assim como a técnica descrita por Demartelaere et al.<sup>(12)</sup>. Há duas diferenças na técnica cirúrgica descrita por esses autores. Na PS eles ressecam um fuso cuja medida vertical é de 6 mm, sendo 3 mm de tarso e 3 mm da aponeurose do músculo levantador. E é colocada uma sutura de tração na margem palpebral inferior para auxiliar a exposição da superfície conjuntival, incisão da conjuntiva abaixo da margem inferior do tarso e colocação do enxerto sem a realização do “tarsal-strip”. Não acreditamos ser útil a ressecção dos 3 mm da aponeurose do músculo levantador da PS, pois pode causar uma elevação exagerada da PS como de fato ocorreu em um paciente do estudo de Demartelaere, que desenvolveu ceratopatia de exposição<sup>(12)</sup>. Outro fato é que o enxerto será parcialmente composto por tecido mole, o que dificultará a elevação da PI. A realização do “tarsal-strip” nos pacientes neste estudo, cuja média de idade foi de 59,8 anos, auxilia na elevação do canto lateral da PI e proporciona melhor resultado estético<sup>(17-18)</sup>.

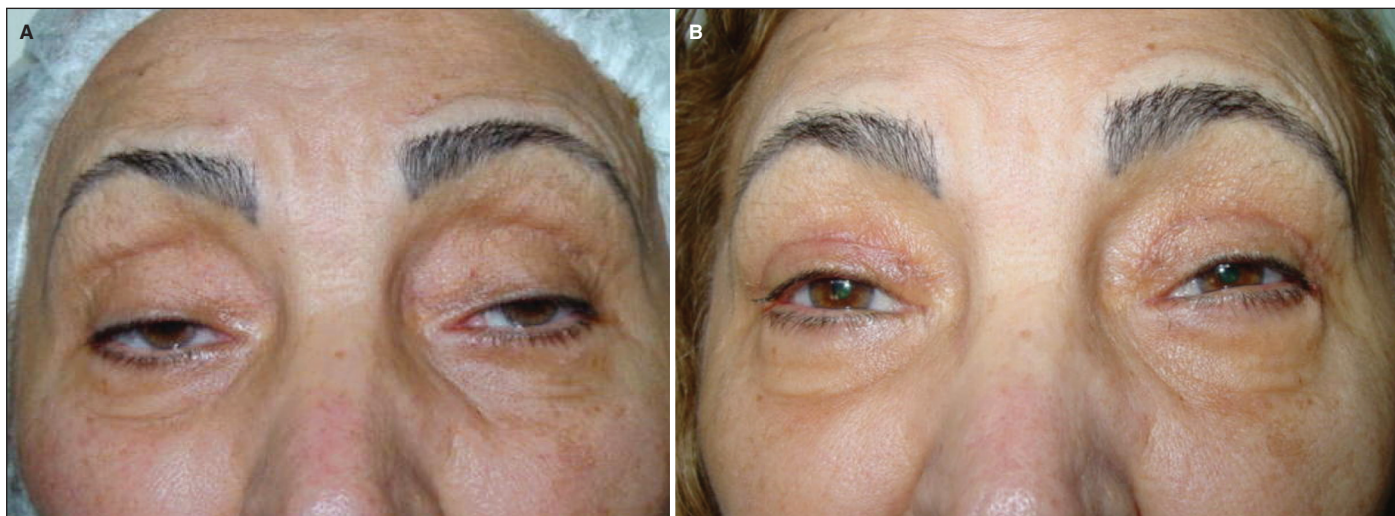A tarsectomia é uma técnica utilizada para correção de ptose há muito tempo como procedimento único ou retoque há muito tempo<sup>(19-21)</sup>.



**Tabela 1. Caracterização dos pacientes com ptose miogênica mitocondrial submetidos à transposição da rima palpebral pela técnica de tarsectomia da pálpebra superior e autoenxerto na pálpebra inferior**

Paciente	Idade (anos)	Sexo	Olho(s) operado(s)	Rima palpebral (mm)			
				Pré-operatório		Pós-operatório	
				OD	OE	OD	OE
1	66	F	AO	4	4	4	4
2	62	F	AO	5	5	5	5
3	43	F	AO	4	4	4	4
4	60	M	OD	4	4•	4	4•
5	65	F	OE	Zero•	3	Zero•	3
6	63	F	OD	4	4•	4	4•

•= olhos não operados; F= feminino; M= masculino; AO= ambos os olhos; OD= olho direito; OE= olho esquerdo; mm= milímetro



**Figura 4 - Pré e pós-operatório da técnica de transposição da rima palpebral, observar a liberação do eixo visual sem a alteração da medida da rima palpebral; A) Pré-operatório; B) Pós-operatório**

O autoenxerto de tarso, classicamente utilizado para a correção da retração da PI, é o material ideal por ser autógeno, causando reação inflamatória mínima e ausência de retração<sup>(22)</sup>. O conceito de autoenxerto de tarso foi utilizado neste estudo e não foi observado, após um seguimento mínimo de 30 meses, nenhum caso de retração. Este fato torna a cirurgia previsível e duradoura, sendo possível avaliar o resultado no intraoperatório. É importante citar que a elevação da PI ocorre não somente pela colocação do autoenxerto de tarso, mas também pela excisão dos retratores da PI.

A transposição da rima palpebral, com liberação do eixo visual, promove uma melhora significativa na posição viciosa da cabeça com mento elevado, queixa mais frequente nos pacientes neste estudo. Diferente dos casos de ptose miogênica congênita grave, os pacientes deste estudo, por se tratar de doença adquirida, começam a desenvolver a posição viciosa de cabeça na idade adulta. É importante enfatizar que a posição de mento elevado e ausência da motilidade ocular extrínseca limita muito mais o campo de visão do que nos casos de ptose miogênica congênita grave bilateral (que também apresentam posição viciosa de cabeça) com motilidade

ocular extrínseca normal<sup>(7,23-24)</sup>. Todos os pacientes relataram que conseguem se locomover melhor após a cirurgia.

A elevação da PI poderia comprometer o campo de visão inferior caso o paciente apresentasse alguma infraversão, fato este conhecido como “ptose inversa”<sup>(25)</sup>. Para se evitar esta complicação, a ausência da motilidade ocular extrínseca foi um dos critérios para a inclusão dos pacientes neste estudo.

Há técnicas descritas utilizando a cartilagem auricular<sup>(26)</sup> ou o pálato duro<sup>(27-29)</sup> para a reconstrução da lamela posterior da pálpebra e elevação da PI. Apesar de serem tecidos autógenos, são considerados um segundo local cirúrgico, não apresentam as mesmas propriedades do tarso e nosso objetivo foi utilizar o tarso ressecado da PS.

Esteticamente, a técnica descrita neste estudo modifica muito pouco a fisionomia do paciente, pois não ocorre o aumento da rima palpebral. Esta característica é importante nos casos unilaterais, pois não compromete a simetria facial. Dos três pacientes submetidos à cirurgia unilateral, nenhum se queixou da aparência estética final.

A miopatia mitocondrial é uma doença adquirida e progressiva, caracterizada pela diminuição da motilidade ocular ex-

trínseca e ptose palpebral grave. Baseado nos resultados obtidos neste estudo os casos avançados desta condição podem ser beneficiados com a técnica descrita por melhorar a qualidade de vida destes pacientes. A técnica da transposição da rima palpebral deve ser realizada após criteriosa seleção dos pacientes, que por sua vez, devem entender o resultado final da mesma.

---

#### ABSTRACT

---

**Purpose:** To report the use of tarsal switch levator resection procedures that lift the palpebral fissure to visual axis without causing corneal complications in patients with mitochondrial myogenic ptosis. **Methods:** Prospective study. The technique consists of an upper eyelid tarsectomy, with transfer of the autologous tarsoconjunctival graft to the posterior lamella of the lower eyelid. The surgeries were performed under local anesthesia. In case of diplopia, the surgery was performed in one eye. **Results:** Tarsal switch procedure was performed in 9 eyes of 6 patients with mitochondrial myopathy. There were 5 women; the average age was 59.8 years and the follow-up ranged from 30 to 60 months. The palpebral fissure was moved cephalad in all patients, unmasking their visual axis in primary position and improving their head position. There was no patient with exposure symptoms after surgery. **Conclusion:** The tarsal switch procedure is useful in managing the eyelid malpositions in patients with poor eye protective mechanisms because it elevates both the upper and the lower eyelids, decreasing or eliminating the risk of lagophthalmos with corneal complications.

**Keywords:** Blepharoptosis/diagnosis; Blepharoptosis/surgery; Ophthalmoplegia, chronic progressive external/etiology; Ophthalmological surgical procedures/methods; Diagnostic techniques, ophthalmological; Mitochondrial myopathies/complications

---

#### REFERÊNCIAS

---

- Small RG, Sabates NR, Burrows D. The measurement and definition of ptosis. *Ophthal Plast Reconstr Surg.* 1989;5(3):171-5.
- Lucci LMD, Portellinha W, Sant'Anna AEBPP. Ptose palpebral: estudo de 390 casos. *Arq Bras Oftalmol.* 1997;60(5):455-7.
- Finsterer J. Ptosis: causes, presentation, and management. *Aesthetic Plast Surg.* 2003;27(3):193-204.
- Beard C. Ptosis. 3<sup>rd</sup> ed. St Louis: CV Mosby; 1981. p.84-174.
- Grebos SP, Almeida T, Barbosa KH, Buquera MA, Moreira ATR. Miopatia mitocondrial: relato de dois casos. *Arq Bras Oftalmol.* 2005;68(5):675-8.
- Wong VA, Beckingsale PS, Oley CA, Sullivan TJ. Management of myogenic ptosis. *Ophthalmology.* 2002;109(5):1023-31.
- Lane CM, Collin JR. Treatment of ptosis in chronic progressive external ophthalmoplegia. *Br J Ophthalmol.* 1987;71(4):290-4.
- Bernardini FP, de Conciliis C, Devoto MH. Frontalis suspension sling using a silicone rod in patients affected by myogenic blepharoptosis. *Orbit.* 2002; 21(3):195-8.
- Daut PM, Steinemann TL, Westfall CT. Chronic exposure keratopathy complicating surgical correction of ptosis in patients with chronic progressive external ophthalmoplegia. *Am J Ophthalmol.* 2000;130(4):519-21.
- Holck DE, Dutton JJ, DeBacker C. Lower eyelid recession combined with ptosis surgery in patients with poor ocular motility. *Ophthalmology.* 1997;104(1):92-5.
- Massry GG, Hornblass A, Rubin P, Holds JB. Tarsal switch procedure for the surgical rehabilitation of the eyelid and socket deficiencies of the anophthalmic socket. *Ophthal Plast Reconstr Surg.* 1999;15(5):333-40.
- Demartelaere SL, Blaydon SM, Shore JW. Tarsal switch levator resection for the treatment of blepharoptosis in patients with poor eye protective mechanisms. *Ophthalmology.* 2006;113(12):2357-63.
- Anderson RL, Gordy DD. The tarsal strip procedure. *Arch Ophthalmol.* 1979; 97(11):2192-6.
- Burnstine MA, Putterman AM. Upper blepharoplasty: a novel approach to improving progressive myopathic blepharoptosis. *Ophthalmology.* 1999;106(11): 2098-100.
- Karesh JW. Multilevel full-thickness eyelid resection for the correction of severe acquired ptosis in the poorly functioning eyelid. *Ophthalmic Surg.* 1991;22(7): 399-405.
- Older JJ, Dunne PB. Silicone slings for the correction of ptosis associated with progressive external ophthalmoplegia. *Ophthalmic Surg.* 1984;15(5):379-81.
- Lessa S, Sebastião R, Pitanguy I. Retalho tarsal. *Rev Bras Cir.* 1989;79(3):175-9.
- Fasanella RM, Servat J. Levator resection for minimal ptosis: another simplified operation. *Arch Ophthalmol.* 1961;65:493-6.
- Reifler DM. The tarsectomy operation of A.P.L. Gillet de Grandmont (1837-1894) and its periodic rediscovery. *Doc Ophthalmol.* 1995;89(1-2):153-62.
- Fasanella RM, Servat J. Levator resection for minimal ptosis: another simplified operation. *Arch Ophthalmol.* 1961;65:493-6.
- Baylis HI, Shorr N. Anterior tarsectomy reoperation for upper eyelid blepharoptosis or contour abnormalities. *Am J Ophthalmol.* 1977;84(1):67-71.
- Stephenson CM, Brown BZ. The use of tarsus as a free autogenous graft in eyelid surgery. *Ophthal Plast Reconstr Surg.* 1985;1(1):43-50.
- Patipa M. Visual field loss in primary gaze and reading gaze due to acquired blepharoptosis and visual field improvement following ptosis surgery. *Arch Ophthalmol.* 1992;110(1):63-7.
- Battu VK, Meyer DR, Wobig JL. Improvement in subjective visual function and quality of life outcome measures after blepharoptosis surgery. *Am J Ophthalmol.* 1996;121(6):677-86.
- Bartley GB, Fruch BR, Holds JB, Linberg JV, Patel BC, Hawes MJ. Lower eyelid reverse ptosis repair. *Ophthal Plast Reconstr Surg.* 2002;18(1):79-83.
- Baylis HI, Rosen N, Neuhaus RW. Obtaining auricular cartilage for reconstructive surgery. *Am J Ophthalmol.* 1982;93(6):709-12.
- Bartley GB, Kay PP. Posterior lamellar eyelid reconstruction with a hard palate mucosal graft. *Am J Ophthalmol.* 1989;107(6):609-12.
- Pang NK, Bartley GB, Bite U, Bradley EA. Hard palate mucosal grafts in oculoplastic surgery: donor site lessons. *Am J Ophthalmol.* 2004;137(6):1021-5.
- Leibovitch I, Malhotra R, Selva D. Hard palate and free tarsal grafts as posterior lamella substitutes in upper lid surgery. *Ophthalmology.* 2006;113(3):489-96.