

Síndrome de Menkes: novos achados oculares

Menkes Syndrome: new ocular findings

Rosane C. Ferreira ⁽¹⁾
John R. Heckenlively ⁽²⁾
John H. Menkes ⁽³⁾
J. Bronwyn Bateman ⁽⁴⁾

RESUMO

A Síndrome de Menkes é uma desordem neurodegenerativa progressiva ligada ao cromossoma X; uma mutação no gene de Menkes (MNK) causa a doença por alterar o transporte de cobre do citosol para as organelas celulares. Apesar da síndrome não ser rara, o diagnóstico é raramente feito em nosso meio. Déficit de crescimento, convulsões e um cabelo peculiar são achados precoces da síndrome. A visão deteriora a despeito de um exame ocular praticamente normal. Sem tratamento, os pacientes raramente sobrevivem além de três anos de idade. Foram estudadas as manifestações oculares em três pacientes com a Síndrome de Menkes e adicionadas hipoplasia do estroma anterior da íris e cílios aberrantes como novas manifestações da doença. Uma vez familiarizados com esta síndrome, os oftalmologistas terão um grande papel no seu diagnóstico precoce e seu eventual tratamento.

Palavras-chave: Síndrome de Menkes; Íris; Nervo óptico

INTRODUÇÃO

A Síndrome de Menkes foi descrita inicialmente por Menkes e colaboradores ¹ em 1962. Trata-se de uma desordem neurodegenerativa progressiva, de herança recessiva ligada ao cromossoma X. É causada por uma mutação no gene que codifica a Cu(2+) - transportadora ATP-ase, alfa polipeptídeo (ATP 7A; 600468) ². O gene da Síndrome de Menkes foi recentemente localizado na região 13q do cromossoma X. ² A deficiência de cobre no soro, fígado e cérebro devido a falência no mecanismo de transporte na mucosa intestinal é a principal causa da doença. A frequência desta síndrome é estimada em 1:35.000 nascidos vivos ³.

Na Síndrome de Menkes as manifestações sistêmicas aparecem cedo. A doença é caracterizada por importante

retardo de crescimento no período neonatal, convulsões e cabelos despigmentados, ressecados e enroscados. Sem tratamento, os pacientes raramente sobrevivem além de 3 anos de idade ³. A avaliação do cobre sérico é um método simples e confiável no diagnóstico da doença. A administração de cobre tem aumentado a sobrevida dos pacientes com a síndrome ³.

Na literatura oftalmológica, muito pouco tem sido descrito sobre a Síndrome de Menkes ³⁻⁵. As manifestações oculares previamente descritas incluem deterioração progressiva da visão, estrabismo, microcistos no epitélio pigmentar da íris, atrofia de nervo óptico, tortuosidade dos vasos retinianos e uma pálida aparência do fundo de olho ³⁻⁸. Embora o eletrorretinograma (ERG) seja caracteristicamente anormal na Síndrome de Menkes, muito

⁽¹⁾ Professora Auxiliar da disciplina de Oftalmologia da Pontifícia Universidade Católica do Rio Grande do Sul (PUC-RS); pós-graduanda (doutorado) - UNIFESP, São Paulo e University of Colorado, Denver, USA
⁽²⁾ Professor do Departamento de Oftalmologia, UCLA School of Medicine, Los Angeles, USA
⁽³⁾ Professor do Departamento de Oftalmologia e Pediatria, UCLA School of Medicine, Los Angeles, USA
⁽⁴⁾ Professor e "Chairman" do Departamento de Oftalmologia, The Children's Hospital, University of Colorado, Denver, USA

Endereço para correspondência: Dra Rosane Ferreira - Rua Maracá, 70 - Porto Alegre/RS - CEP: 91900-640; email: ferreira@plug-in.com.br

pouco tem sido descrito a respeito.

Neste estudo descrevemos as manifestações oculares em três pacientes com a Síndrome de Menkes e apresentamos novos achados oculares: cílios aberrantes e hipoplasia do estroma anterior da íris.

RELATO DE CASOS

Caso 1

Um bebê de 8 meses foi hospitalizado por apresentar convulsões e pneumonia de aspiração. Ele não fixava

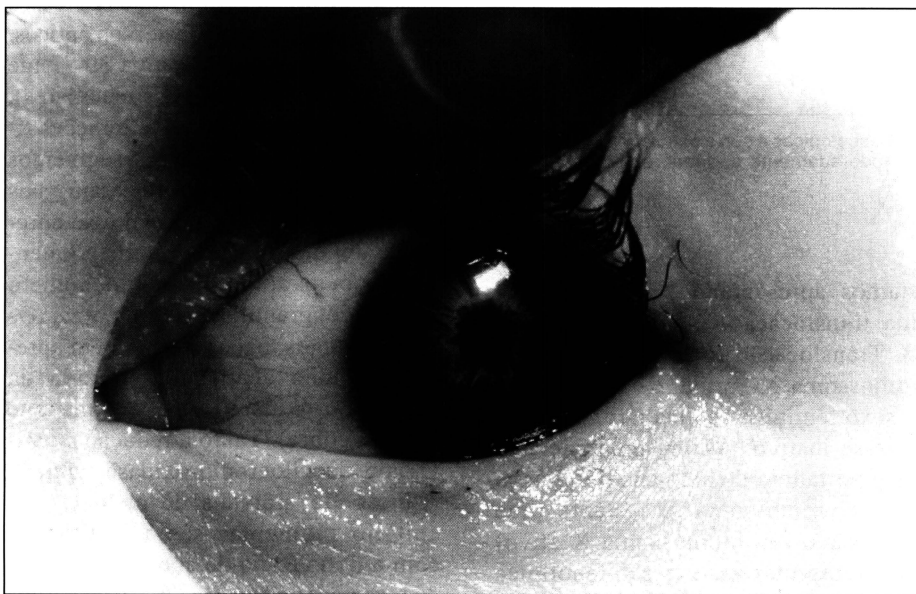

Fig. 1 - Hipoplasia do estroma anterior da íris.

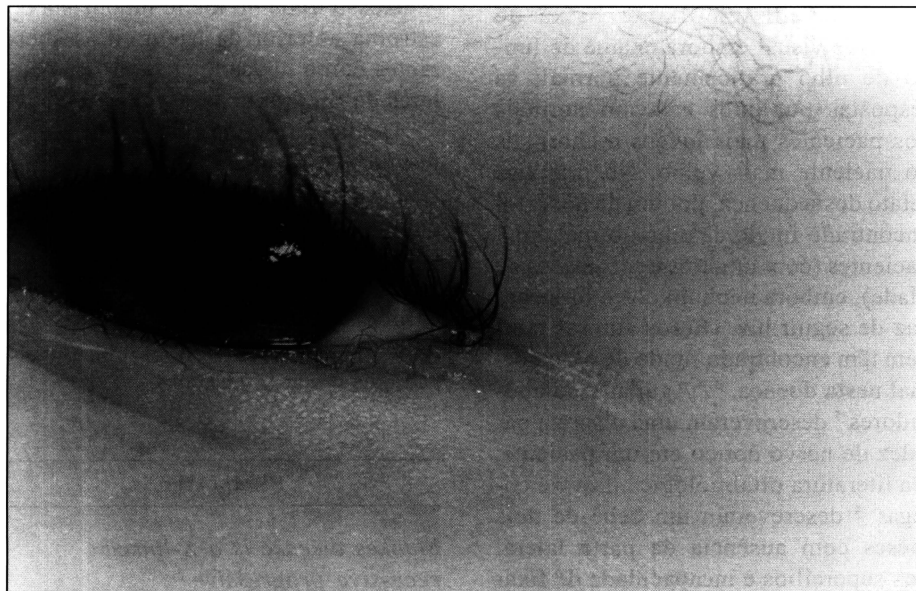

Fig. 2 - Cílios aberrantes e sobrancelhas ressecadas, enroscadas e despigmentadas (canto direito sup. da fotografia)

com nenhum dos olhos, nem seguia luz. Seus cabelos eram ressecados, enroscados e de cor esbranquiçada. As respostas pupilares estavam normais, mas os olhos apresentavam movimentos nistagmóides. Ao exame biomicroscópico notou-se a presença de pannus corneano superior e hipoplasia do estroma anterior da íris em ambos os olhos (Figura 1). Ele apresentava leve hipermetropia e astigmatismo no exame de refração sob cicloplegia. O fundo de olho estava normal em ambos os olhos. O ERG foi realizado sem a utilização de anestesia, usando o aparelho "Nicolet Path Finder". O ERG fotópico foi normal; ambas as ondas *a* e *b* apresentaram-se com tempo de resposta e amplitude normais. Quando realizado sob a condição de "adaptado ao escuro", o ERG apresentou-se anormal; ambas as ondas *a* e *b* foram registradas, porém com reduzida amplitude. As respostas escotópicas apresentaram-se marcadamente reduzidas e retardadas bilateralmente.

Caso 2

Um bebê de 6 meses foi internado para avaliação de convulsões. Ele respondia à luz mas era inatento; apresentava cílios aberrantes (Figura 2); as respostas pupilares apresentavam-se normais. As retinas apresentavam uma leve granularidade do epitélio pigmentar e os nervos ópticos estavam normais, com uma escavação de 0,2 em ambos os olhos. O ERG foi realizado sem anestesia. O ERG fotópico apresentou respostas razoavelmente bem desenvolvidas (Figura 3); o escotópico foi marcadamente anormal, com ausência de respostas das ondas *a* e *b* bilateralmente.

Caso 3

O terceiro paciente é uma menina de 19 meses de idade, que nunca apresentou movimentos de seguir objetos com os olhos. Ao nascimento, o bebê era normal, porém aos 6 meses ela começou a desenvolver convulsões.

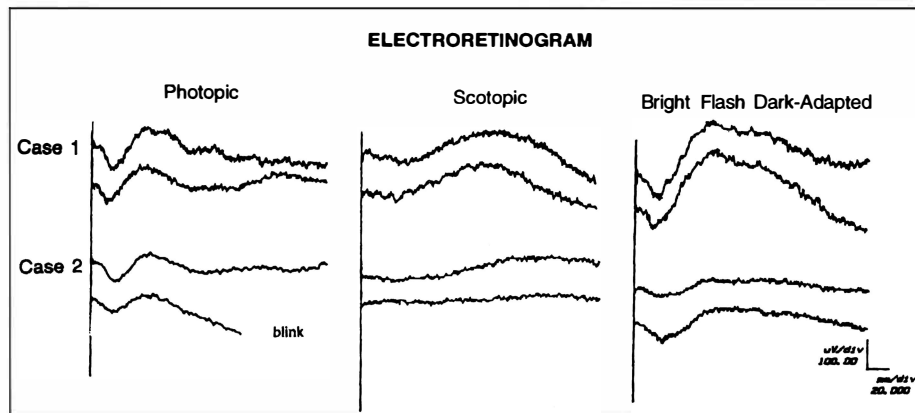


Fig. 3 - ERG dos casos 1 e 2 demonstrando ondas fotópicas, escotópicas e sob a condição de "adaptado ao escuro". Em ambos os casos, o ERG fotópico está moderadamente anormal, enquanto o ERG escotópico está marcadamente anormal.

Com 11 meses de idade ela apresentava hipotonia muscular, cabelos secos e de coloração esbranquiçada; não seguia objetos e manifestava esotropia. O exame de fundo de olho foi normal. Aos 19 meses as pupilas eram fracamente reativas mas não havia defeito pupilar aferente. As pálpebras, conjuntivas, córneas e câmara anterior estavam normais bilateralmente. Ela apresentava esotropia e hipermetropia leve no exame de refração sob cicloplegia. Ao exame de fundo de olho foi evidenciada palidez discreta dos nervos ópticos; a mácula e a retina periférica estavam normais bilateralmente.

DISCUSSÃO

Os casos descritos neste trabalho apresentaram a maioria das características da Síndrome de Menkes previamente publicadas na literatura. Os indivíduos afetados apresentam convulsões nos primeiros meses de vida, retardo mental, anormalidades dos cabelos e herança recessiva ligada ao cromossoma X.¹ Todos os pacientes com Síndrome de Menkes descritos na literatura são do sexo masculino, com a exceção de um relato de caso onde a irmã de um paciente apresentava alguns sintomas da doença e do caso que

estamos apresentando, que apresenta uma translocação X-autossômica (X-A). Translocação X-A significa que o cromossoma X normal de uma pessoa do sexo feminino replica tardiamente e torna-se inativo. Assim, uma paciente que é portadora de um gene defeituoso no seu cromossoma X restante (que passa ser o seu cromossoma X ativo) pode apresentar a expressão fenotípica de uma doença recessiva ligada ao cromossoma X.⁶

Os casos descritos neste trabalho apresentavam importante baixa de acuidade visual embora exame de fundo de olho praticamente normal; as respostas pupilares estavam normais nos pacientes mais jovens e anormais no paciente mais velho. No primeiro relato desta doença, por um de nós¹, foi encontrado fundo de olho normal em 3 pacientes (com um, três e seis meses de idade), embora nenhum deles fosse capaz de seguir luz. Outros autores também têm encontrado fundo de olho normal nesta doença.^{3,4} Aguilar e colaboradores⁷ descreveram uma discreta palidez de nervo óptico em um paciente. Na literatura oftalmológica, Levy e colegas⁴ descreveram um bebê de dois meses com ausência da parte lateral dos supercílios e incapacidade de fixar os olhos; o exame de fundo de olho revelou tortuosidade dos vasos retina-

nos. Watanabe e colaboradores³ descreveram um paciente com movimentos nistagmóides nas lateroversões, esotropia e atrofia de nervo óptico aos 3 anos de idade. Wray e colegas⁵ publicaram um caso de um paciente de 3 anos com movimentos nistagmóides e ausência de resposta à luz; o fundo de olho apresentava-se hipopigmentado com aumento da visibilidade dos vasos coroideanos e atrofia de nervos ópticos.

No modelo animal para a Síndrome de Menkes (camundongos maculares), a retina mostrou diversas alterações típicas: as mitocôndrias dos segmentos internos dos fotorreceptores eram mais numerosos do que o normal e se apresentavam inchados. O epitélio pigmentar também apresentava um número menor de grânulos de melanina. Os camundongos maculares também apresentam uma atividade reduzida da citocromo-oxidase (uma enzima que contém cobre). Tanto a redução da atividade da citocromo-oxidase como a redução de grânulos de melanina no epitélio pigmentar são relacionadas com a deficiência de cobre, e os achados correspondem às alterações retinianas encontradas em pacientes com a Síndrome de Menkes⁹.

Nosso trabalho inclui hipoplasia do estroma anterior da íris e cílios aberrantes como novas manifestações oculares da Síndrome de Menkes.

Devida à relativa frequência da síndrome, consideramos de importância a lembrança da existência da mesma quando investigando baixa de visão com fundoscopia normal em bebês e o reconhecimento dos sinais e sintomas da doença para que possamos auxiliar no diagnóstico precoce da Síndrome de Menkes e seu tratamento.

SUMMARY

Menkes disease is a X-linked recessive progressive neurodegenerative disorder; a mutation in the Menkes (MNK) gene

causes the disease by altering copper transport from the cytosol to the organelles. Failure to thrive, seizures and peculiar hair appear early in life; visual function deteriorates despite a practically normal eye exam. The patients rarely survive beyond three years of age without treatment. We studied the ocular manifestations in three patients with Menkes Syndrome and add aberrant lashes and anterior stromal hypoplasia of the iris as new physical findings. Being aware of this disorder, ophthalmologists would be helpful in the early diagnosis of Menkes Syndrome and its treatment.

Key words: Menkes Syndrome; Íris; Optic nerve

REFERÊNCIAS BIBLIOGRÁFICAS

1. MENKES, J. H.; ALTER, M.; STEIGLEDER, G. K.; et al. - A sex-linked recessive disorder with retardation of growth, peculiar hair and focal and cerebellar degeneration. *Pediatrics*, **29**: 764-779, 1962.
2. TUMMER, Z.; TOMMERUP, N.; TONNESEN, T.; et al. - Mapping of the Menkes locus to Xq13.3 distal to the X-inactivation center by an intrachromosomal insertion of the segment Xq13.3-q21.2. *Hum Genet.*, **88**: 668-672, 1992.
3. WATANABE, I.; WATANABE, Y.; MOTOMURA, E.; et al. - Menkes' kinky hair disease: Clinical and experimental study. *Doc Ophthalmol.*, **60**: 173-181, 1985.
4. LEVY, N. S.; DAWSON, W. W.; RHODES, B. J.; et al. - Ocular abnormalities in Menkes kinky-hair syndrome. *Am J Ophthalmol.*, **77**: 319-325, 1974.
5. WRAY, S. H.; KUWABARA, T.; SANDERSON, P. -. Menkes' hair disease: a light and electron microscopic study of the eye. *Invest Ophthalmol.*, **15**: 128-138, 1976.
6. KAPUR, S.; HIGGINS, J. V.; DELP, K.; et al. - Menkes Syndrome in a girl with X-autosome translocation. *Am J Med Genet.*, **26**: 501-510, 1987.
7. AGUILAR, M. J.; CHADWICK, D. L.; OKUYAMA, K.; et al. - Kinky hair disease: I. Clinical and pathologic features. *J Neuro Path Ext Neurol.*, **25**: 507-522, 1966.
8. SEELENFREUND, M. H.; GARDNER, S.; VINGER, P. F. - The ocular pathology of Menkes disease (Kinky hair disease). *Arch Ophthalmol.*, **80**: 718-720, 1968.
9. MISHIMA, K.; DOKE, Y.; AMEMYA, T.; NISHIMURA, M. - Electron microscopic study of retinas of macular mice. *Graefes Arch Clin Exp Ophthalmol.*, **234**(suppl. 1): 101-105, 1996.



T & M Equipamentos Médicos Ltda.

Av. Prestes Maia, 241 - 8º andar - salas 815/ 817
CEP 01031 - 001 - São Paulo - SP

Responsáveis: Miguel Toro Aguilar e Antônio Paulo Moreira

REPRESENTANTES EXCLUSIVOS PARA O BRASIL DAS EMPRESAS:

- **MARCO OPHTHALMIC INC. - USA**
Lâmpadas de fenda - Refractor - Ceratômetro -
Lensômetro - Microscópios cirúrgicos - Perímetros
Yag Laser e Auto perímtero
- **SONOMED INC. - USA**
Completa linha de ultrassons para oftalmologia:
Biômetros - Egógrafo e Paquímetro
- **KONAN CAMERA RESEARCH - JAPAN**
Microscópios cirúrgicos - Microscópio Specular
e Cell Analysis System
- **EAGLE - Lentes intraoculares**

DISTRIBUIDORES PARA O BRASIL:

- **HGM - MEDICAL LASER SYSTEMS**
Completa linha de Argon Laser e Yag Laser
- **NIKON OPHTHALMIC INSTRUMENTS**
Auto-refrator - Camera retinal - Tonômetro de
aplanação e demais equipamentos oftalmológicos
- **WELCH ALLYN**
Retinoscópios - Oftalmoscópios - etc.

NACIONAIS:

- **XENÔNIO**
- **SIOM**

**NOVOS
TELEFONES**

Assistência Técnica: completa para os equipamentos das empresas representadas.

Solicite atendimento ou informações:

São Paulo: T & M - tel.: (011) 229-0304 - Fax: (011) 229-6437

Disk Lentes - tels.: (011) 228-5122 / 228-5448

Ribeirão Preto: Disk Lentes - tel.: (016) 635-2943 - Fax: (016) 636-4282