

Avaliação da linguagem em cirurgia de craniotomia com paciente acordado: relato de caso

Language assessment in awake craniotomy: case report

Margaret Mendonça Diniz da Côrte¹ , Wilson Faglioni Junior¹ , Matheus Guidini Lima¹ , Luiz Fernando Amâncio Pereira Oliveira¹ , Leandro Eduardo França¹ 

RESUMO

O objetivo deste relato foi descrever o caso de um paciente submetido à craniotomia, acordado, para a ressecção neurocirúrgica de um glioma e a avaliação linguística pré-operatória, intraoperatória e pós-operatória. Paciente do gênero masculino, 27 anos, escolaridade nível superior incompleto, apresentando vômitos, confusão mental e crise convulsiva tônico-clônica. Após a avaliação do paciente pela equipe e devidas orientações pré-operatórias, a proposta de excisão da lesão em estado de vigília foi esclarecida e aceita. Ao iniciar o procedimento, os campos foram ajustados para manter as vias aéreas e os olhos acessíveis para mapeamento com estimulação elétrica e avaliação da linguagem no período intraoperatório. Devido à localização do tumor próximo à área motora da fala, foram propostas tarefas para a avaliação da linguagem em quatro momentos: pré-operatório, intraoperatório, pós-operatório imediato e pós-operatório mediato. As habilidades linguísticas testadas nas quatro avaliações foram: compreensão e expressão da linguagem oral, transposição linguística, linguagem associativa, nomeação, discriminação visual, fluência e organização da sintaxe. Com o objetivo de controlar e eliminar o efeito de aprendizagem da testagem, foram solicitadas as mesmas tarefas, porém, com diferentes conteúdos para a testagem das habilidades nas quatro fases. A cirurgia com o paciente acordado permitiu a ressecção completa e segura do tumor, sem prejuízo motor ou linguístico. O engajamento da equipe, a interação interdisciplinar e o planejamento cirúrgico detalhado constituem um pilar para o bom resultado de um procedimento tão complexo e delicado.

Palavras-chave: Neurocirurgia; Anestesiologia; Fonoaudiologia; Fonoterapia; Estimulação elétrica

ABSTRACT

The purpose of this report is to describe the case of a patient who underwent awake craniotomy for neurosurgical resection of a glioma and pre, intra and postoperative linguistic assessment. Male patient, 27 years old, incomplete higher education presenting vomiting, mental confusion and tonic-clonic seizures. After the evaluation of the patient by the team and due preoperative guidance, the proposal of excision of the lesion while awake was clarified and accepted. At the start of the procedure, the fields were adjusted to keep the airway and eyes accessible for mapping with electrical stimulation and intraoperative language assessment. Due to the location of the tumor close to the speech motor area, tasks were proposed for the assessment of language in four moments: preoperative, intraoperative, immediate postoperative and mediate postoperative. The language skills tested in the four assessments were: comprehension and expression of oral language, linguistic transposition, associative language, naming, visual discrimination, fluency and syntax organization. In order to control and eliminate the learning effect of testing, the same tasks were requested, but with different contents for testing skills in the four phases. Surgery with the patient awake allowed the complete and safe resection of the tumor, without motor or linguistic damage to the patient. Team engagement, interdisciplinary interaction and detailed surgical planning constitute the pillar for the good result of such a complex and delicate procedure

Keywords: Neurosurgery; Anesthesiology; Speech, Language and Hearing Sciences; Speech Therapy; Electrical stimulation

Trabalho realizado no Hospital Governador Israel Pinheiro – IPSEMG, Instituto de Previdência dos Servidores do Estado de Minas Gerais - HGIP - Belo Horizonte (MG), Brasil.

¹Hospital Governador Israel Pinheiro – HGIP, Instituto de Previdência dos Servidores do Estado de Minas Gerais – IPSEMG - Belo Horizonte (MG), Brasil.

Conflito de interesses: Não.

Contribuição dos autores: Todos os autores - MMDC, WFJ, MGL, LFAPO e LEF foram responsáveis pela coleta de dados, produção e revisão do artigo, de acordo com suas respectivas áreas de atuação.

Financiamento: Nada a declarar.

Autor correspondente: Margaret Mendonça Diniz da Côrte. E-mail: margaret.corte@ipsemg.mg.gov.br, mmdcorte@gmail.com

Recebido: Janeiro 14, 2022; **Aceito:** Junho 22, 2022

INTRODUÇÃO

Gliomas e tumores metastáticos podem estar localizados dentro de áreas eloquentes do sistema nervoso central ou próximo a elas, áreas estas envolvidas em importantes processos motores ou da fala, potencialmente comprometidas em técnicas cirúrgicas convencionais^(1,2).

A craniotomia em paciente acordado (*awake craniotomy*), com mapeamento intraoperatório, padrão ouro na abordagem desses casos^(1,2), permite máxima ressecção tumoral com mínimas consequências nas funções neurológicas^(1,2). É uma ferramenta importante para a realização de uma ressecção segura do tumor, contribuindo para que o neurocirurgião consiga manter o delicado equilíbrio entre a ressecção máxima e a preservação das funções neurológicas⁽¹⁻³⁾.

A estimulação elétrica direta (*direct electrical stimulation*) intraoperatória e a interação de uma equipe interdisciplinar com o paciente, durante a cirurgia⁽³⁾, permitem identificar áreas e vias críticas corticais e subcorticais da linguagem, que dificilmente podem ser ressecadas convencionalmente sem déficits de linguagem pós-operatórios^(1,2).

O principal critério de elegibilidade para a realização da cirurgia com paciente acordado inclui pacientes adultos, cooperativos e que apresentem função neurológica e cognitiva preservada, ou apenas ligeiramente afetada⁽⁴⁾.

As contraindicações absolutas e relativas à cirurgia são descritas na literatura de acordo com a experiência da equipe, sendo que, para alguns autores, a principal contraindicação absoluta é a presença de déficit neurológico grave, a ponto de impossibilitar a execução dos testes neurológicos durante o mapeamento⁽⁴⁻⁶⁾.

Outros estudos descrevem como contraindicação absoluta a recusa do paciente e como contraindicações relativas confusão, afasia grave, distúrbios cognitivos (demência, síndrome de Down), incapacidade de permanecer parado por longos períodos, claustrofobia, instabilidade do humor, tosse persistente não controlada, obesidade mórbida, apneia obstrutiva do sono e história psiquiátrica⁽⁴⁻⁷⁾.

Durante esse tipo de cirurgia, a cooperação do paciente é fundamental e a seleção e o preparo pré-operatório são passos críticos para o sucesso da cirurgia⁽⁶⁾. Portanto, a avaliação do benefício funcional e dos riscos neurológicos associados à craniotomia de paciente acordado é decisão individualizada para cada um deles e de responsabilidade de uma equipe multidisciplinar, envolvendo o próprio paciente e a sua família⁽³⁻⁶⁾.

Para a realização do procedimento supracitado, é de suma importância a condução minuciosa da técnica anestésica, a fim de garantir analgesia, sedação, estabilidade hemodinâmica e controle de possíveis intercorrências, como crises convulsivas à manipulação cortical, porém, de modo a não haver prejuízo na avaliação neurológica e linguística intraoperatória do paciente^(2,7).

A anestesia é baseada no bloqueio dos nervos sensitivos do escalpo, impedindo a condução de aferências dolorosas, associado a técnicas de sedação consciente (paciente acordado ou levemente sedado durante todo o procedimento), ou à anestesia geral, do tipo ‘*asleep, awake, asleep*’ (paciente passa por indução anestésica, é acordado durante o momento dos testes intraoperatórios e, em seguida, retorna ao plano anestésico inicial)^(2,7).

Portanto, as ações esperadas das drogas utilizadas durante a cirurgia são analgesia em situações onde o controle da dor

não é completamente obtido apenas com o *scalp block*⁽⁷⁾, controle de períodos de maior desconforto ou de intercorrências intraoperatórias: crises convulsivas ou agitação psicomotora^(2,8), sedação consciente e manutenção da permeabilidade e proteção das vias aéreas e do *drive* respiratório^(2,7).

Os testes de linguagem têm como objetivo detectar déficits pré-operatórios, identificar prontamente a ocorrência de comprometimentos intraoperatórios e estabelecer o curso do estado de linguagem no pós-operatório. A avaliação pré-operatória, intraoperatória e pós-operatória da linguagem permite uma análise sistemática e registro do status da função da linguagem^(4,9). A avaliação intraoperatória da linguagem, que tem por objetivo preservar as funções linguísticas necessárias para uma comunicação adequada, deve contemplar os aspectos fonológicos, semânticos, sintáticos e articulatórios da linguagem e, caso haja indicação, tarefas de escrita⁽⁸⁻¹²⁾.

Durante a cirurgia cerebral com paciente acordado, as funções linguísticas são monitoradas por meio de testes, que devem atender a critérios específicos: a realização deve ser feita durante a estimulação elétrica e, conseqüentemente, o tempo de apresentação dos estímulos deve ser curto⁽⁴⁾.

Várias tarefas, desde muito simples, como contar, até mais complexas ou específicas, como associações semânticas ou habilidades de tradução, são utilizadas para o monitoramento das funções da linguagem na cirurgia com paciente acordado, porém, não existe um único protocolo de avaliação padronizado que avalie a função linguística durante a neurocirurgia funcional^(5,13).

São descritas na literatura tarefas de compreensão oral, repetição, nomeação, leitura em voz alta, fluência, geração de verbos, fala automática, compreensão de frases, palavras e situações, ações de nomeação com verbos no infinitivo, repetição de frases e palavras, associações semânticas, fala espontânea, correspondência palavra-imagem e correspondência frase-imagem, tarefas estas que podem ser consideradas de grande interesse para avaliação de linguagem em cirurgia com paciente acordado^(5,13,14). Além de paradigmas mais experimentais, há alguns testes neuropsicológicos padronizados, como o *Test de Dénomination Orale D'Images* e o *Boston Naming Test*⁽⁵⁾.

A avaliação da linguagem na cirurgia com paciente acordado deve ser realizada por profissional especializado, como o fonoaudiólogo, no sentido de direcionar o plano cirúrgico de maneira rápida e em tempo real⁽¹⁰⁾.

O papel do especialista em linguagem inclui: realizar teste de linguagem pré-operatório, para identificação de sintomas e alterações pré-operatórias; realizar a seleção cuidadosa de tarefas intraoperatórias, para monitorar e detectar se a linguagem está sendo afetada por estimulação elétrica direta; realizar gerenciamento de estresses intraoperatórios (por exemplo, desconforto ou dor), enquanto fornece *feedback* ao cirurgião, e avaliar as funções linguísticas no período pós-operatório⁽¹⁰⁾.

Não foram encontradas na literatura muitas pesquisas sobre a participação do fonoaudiólogo, porém, há descrições da relevância e importância da presença desse profissional na equipe multidisciplinar no processo da cirurgia com paciente acordado, reforçando a obtenção de melhores resultados na avaliação cognitiva e linguística intraoperatória em tempo real, com detecção rápida da presença de alterações e comunicação imediata aos cirurgiões^(10,13).

Diante do exposto, o objetivo deste relato foi descrever o caso de um paciente submetido a craniotomia, acordado, para a ressecção neurocirúrgica de um glioma de baixo grau

e a avaliação linguística pré-operatória, intraoperatória e pós-operatória.

APRESENTAÇÃO DO CASO CLÍNICO

O presente relato de caso obedeceu aos critérios da ética em pesquisa com seres humanos, Resolução 466/2021 do Conselho Nacional Brasileiro de Saúde, e foi aprovado pelo Comitê de Ética em Pesquisa do Hospital Governador Israel Pinheiro, sob nº 4.611.786. O participante assinou o Termo de Consentimento Livre e Esclarecido, consentindo, desta forma, com a realização e divulgação da pesquisa e seus resultados.

Paciente de 27 anos, gênero masculino, curso superior incompleto, estudante do 8º período do curso de Medicina. Devido a episódio de crise convulsiva tônico-clônica, foi levado ao hospital do município de Belo Horizonte, onde foi submetido à tomografia computadorizada de crânio e, posteriormente, à ressonância magnética de encéfalo (Figura 1), que identificou lesão em topografia do giro frontal superior e médio do lobo frontal à esquerda, com edema e apagamento de sulcos perilesionais, sem desvio de linha média.

Relatou que, há mais ou menos cinco meses, foi encontrado por familiares com vômitos e confusão mental, em episódio sugestivo de pós-ictal, com crise convulsiva não presenciada. Não realizou propedêutica diagnóstica na ocasião. Paciente previamente hígido, negou medicações de uso contínuo, tabagismo, etilismo ou uso de drogas.

Na avaliação neurológica inicial, observou-se paciente alerta, orientado, sem alterações de expressão ou de compreensão da linguagem, sem meningismo, pupilas isofotorreativas, campo visual sem alterações, função dos nervos cranianos intactos, força muscular globalmente preservada, reflexos normoativos, sem reflexos patológicos, sensibilidade e coordenação preservadas e marcha atípica.

A avaliação da linguagem ocorreu em quatro momentos: pré-operatório (24 horas pré-cirúrgico), intraoperatório (durante a cirurgia), pós-operatório imediato (12 horas pós-cirúrgico), pós-operatório mediato (8 dias pós-cirúrgico).

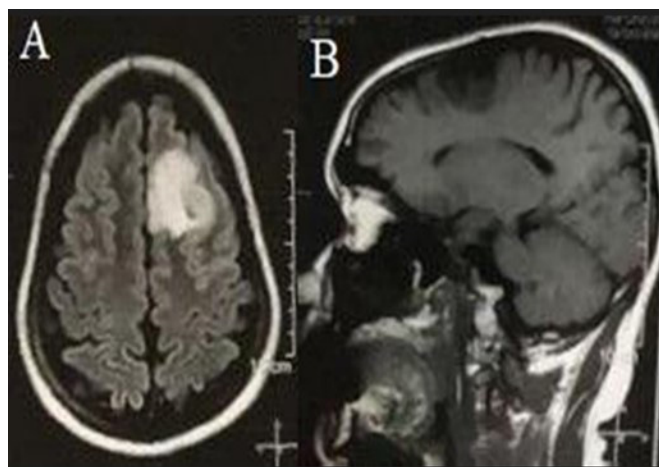


Figura 1. Ressonância magnética em corte axial FLAIR (*fluid-attenuated inversion recovery*) (A) e sagital ponderada em T1 (B) mostrando imagem hiperintensa (A) e imagem hipointensa (B) no giro frontal superior do lobo frontal esquerdo com características de tumor glial primário

As habilidades linguísticas testadas nas quatro avaliações foram: compreensão e expressão da linguagem oral: nível cognitivo e capacidade de sustentar trocas/turnos linguísticos na conversação, retenção, memória e evocação automática; transposição linguística: transposição audiofonatória, envolvendo percepção auditiva, compreensão e retenção do estímulo; linguagem associativa: criatividade e seleção dentro de um estoque interno restrito, elaboração mental para evocação; proposições orais: compreender, reter e memorizar o material linguístico, encadeamento do raciocínio para escolhas das proposições, retenção para memorização e verbalização; nomeação/categorização/conceituação: reconhecimento visual, percepção da forma, simbolização, escolha de um significante ligado a um significado e evocação de classes e categorias; evocação da linguagem/abstração - linguagem semiautomática e associativa; fluência: criar e organizar a linguagem, regras morfossintáticas, retenção e combinação lógica e contextualizada dos elementos dados; discriminação visual/nomeação: reconhecimento visual, percepção da forma, conceituação e resposta ligada a aprendizagem anterior; organização da sintaxe: conhecimento de regras gramaticais e associação estímulo auditivo/contexto.

Não foram encontrados testes padronizados para a avaliação da linguagem no processo da cirurgia com paciente acordado, mas, sim, descrições da experiência de serviços especializados e profissionais da área, conforme descrito ao longo da revisão da literatura^(4,9,10,13).

A escolha das tarefas linguísticas para a avaliação do caso descrito neste relato foram baseadas no Teste de Reabilitação das Afasias - Rio de Janeiro⁽¹⁵⁾, por ser um teste com tarefas mais simples, curtas e objetivas, por contemplar as funções linguísticas descritas como necessárias às avaliações pré, intra e pós-operatórias^(5,13,14) e por ser um teste desenvolvido para as especificidades brasileiras e padronizado para aplicação em pacientes adultos, testado na faixa etária entre 19 e 80, para nível de escolaridade desde o primário até o superior⁽¹⁵⁾, contemplando, portanto, a faixa etária e o nível de escolaridade do paciente deste estudo de caso.

No caso descrito, não foi possível utilizar o teste supracitado em sua totalidade, seguindo todas as tarefas conforme constam no protocolo, pois foi realizado em um contexto hospitalar e cirúrgico, que demanda a utilização de tarefas mais ágeis e objetivas, com tempo reduzido de aplicação.

Para a classificação dos resultados, a contagem foi feita de acordo com os acertos do paciente⁽¹⁵⁾. As respostas foram consideradas adequadas quando descreviam corretamente o item solicitado e/ou quando havia autocorreção de uma resposta errada no mesmo momento da avaliação. Foram consideradas alteradas na presença de erro sem autocorreção, ausência de resposta ou necessidade de facilitações. O conteúdo das tarefas da avaliação foi adaptado pela fonoaudióloga avaliadora no caso descrito neste relato, por meio de dados de conversas informais com o paciente quanto a sua realidade cotidiana, ambientes sociais que frequentava e de atividades rotineiras de estudo, trabalho e lazer, com o objetivo de tornar a avaliação objetiva, contextualizada e adequada ao nível cognitivo e de interesses do paciente.

A avaliação linguística intraoperatória teve seus itens reduzidos devido à necessidade de agilizar o procedimento por questões de biossegurança e redução do tempo de exposição das estruturas cerebrais, a fim de evitar edema e outros efeitos clínicos indesejados durante e após o procedimento cirúrgico (Figura 2). Para realizar essa adaptação do teste para a fase

<p>Compreensão / Expressão da linguagem Oral</p> <ul style="list-style-type: none"> Fala espontânea: Qual é o seu nome? Onde você mora? Qual é o seu esporte favorito? Fala automática: Conte de 1 a 10; Diga os meses do ano Estabelecer conceitos/funções: Onde você dorme? Onde você está agora? Para que serve a faca? Compreensão de ordens: Feche seus olhos; Mostre sua língua; Abra a boca e feche os olhos; Levante a mão e sorria <p>Evocação da linguagem/Abstração:</p> <ul style="list-style-type: none"> Diga um sinônimo ou significado para: Tesoura; Visitar; Aniversário; Amor Diga um antônimo para: Rico; Comprar; Amigo; Útil Diga: 3 cores; 3 animais; 3 palavras começadas com "d" <p>Repetição:</p> <ul style="list-style-type: none"> Palavras: Casa; Bola; Lápis; Cama Frases: Simples: estou com sono; Ela está indo embora Complexas: não gosto de acordar cedo aos domingos; Amanhã, se não chover, vou ao parque 	<p>Avaliação Pré-cirúrgica:</p>	<p>Fluência: Forme frases com as palavras:</p> <ul style="list-style-type: none"> Artista; Escrever / Carta; Correr / Cansar; Ele / este / comprar <p>Linguagem associativa:</p> <ul style="list-style-type: none"> Café com...; Pão com...; Eu abro o livro para... <p>Discriminação visual/Nomeação:</p> <ul style="list-style-type: none"> Diga as cores:     Leia os números: 8 - 3 - 424 - 806 - 1006 <p>Nomeação/Categorização/Conceituação:</p> 
<p>Compreensão / Expressão da linguagem Oral</p> <ul style="list-style-type: none"> Fala espontânea: Qual é: Seu nome? A cidade em você nasceu? A data do seu aniversário? Sua comida preferida? Fala automática: Conte de 10 a 1; Diga os dias da semana Estabelecer conceitos/funções: Para que serve a faca? Onde tomamos banho? Para que serve o livro? Compreensão de ordens: Mostre sua língua; Abra a boca e feche os olhos; Pisque os olhos e sorria <p>Fluência: Forme frases com as palavras: Ator; Estudar/livro; Caminhar/suar</p> <p>Nomeação/Categorização/Conceituação:</p> 	<p>Avaliação Intraoperatória:</p>	<p>Evocação da linguagem/Abstração:</p> <ul style="list-style-type: none"> Diga um antônimo para: Pobre; Inimigo; Inútil Diga: 3 animais; 3 palavras começadas com "b" <p>Repetição de palavras:</p> <ul style="list-style-type: none"> Hospital; Escola; Futebol; Caderno <p>Linguagem associativa:</p> <ul style="list-style-type: none"> Café com...; Pão com...; Eu abro o livro para...
<p>Compreensão / Expressão da linguagem Oral</p> <ul style="list-style-type: none"> Fala espontânea: Nome; Cidade onde nasceu; O que costuma fazer nos finais de semana; Onde mora; Data do aniversário; Lazer preferido Fala automática: Conte de 1 a 10; Diga os meses do ano; Conte de 10 a 20; Diga as estações do ano Estabelecer conceitos/funções: Onde você dorme? Onde você está agora? Para que serve o garfo? Onde você come? Para que serve o chuveiro? Compreensão de ordens: Feche seus olhos; Estale sua língua; Abra a boca e feche os olhos; Levante a mão e sorria; Abra suas mãos; Mostre seu dedo polegar; Feche a boca e pisque os olhos; Cruze os braços e sorria <p>Repetição:</p> <ul style="list-style-type: none"> Palavras: Circo; Bola; Carro; Loja Frases: Simples: Estou com fome; Vou embora logo Complexas: não gosto de acordar cedo aos domingos; Amanhã, se ela vier, vamos ao clube <p>Linguagem associativa:</p> <ul style="list-style-type: none"> Calça e Queijo com Eu pego o lápis para Arroz com Sapato e Eu uso a chave para <p>Nomeação/Categorização/Conceituação:</p> 	<p>Proposições orais:</p> <ul style="list-style-type: none"> Quem dirige o ônibus? Em que estação do ano faz frio? Onde compramos carne? Quem receita remédios? Em que mês do ano é o Natal? Onde compramos sapatos? 	<p>Avaliação Pós-cirúrgica (pós imediato e mediato)</p> <p>Evocação da linguagem/Abstração:</p> <ul style="list-style-type: none"> Diga um sinônimo ou significado para: Mesa; Acolher; Casamento; Gratidão Diga um antônimo para: Poderoso; Ganhar; Inimigo; Fácil Diga: 3 cores; 3 objetos da cozinha; 3 palavras começadas com "s" <p>Fluência: Forme frases com as palavras:</p> <ul style="list-style-type: none"> Poeta Ganhar / presente Levantar / arrumar Eu / aquele / alugar Aluno Comprar / casa Acordar / estudar Ela / este / vender <p>Discriminação visual/Nomeação:</p> <ul style="list-style-type: none"> Diga as cores:     Leia os números: 9 - 4 - 328 - 832 - 1120

Jakubovicz R. Teste de Reabilitação das afasias Rio de Janeiro. 3. ed. Rio de Janeiro: Revinter, 1998. v. 3. 94p.; Zapolini CC. Avaliação de linguagem escrita de sujeitos afásicos. Florianópolis. Dissertação (mestrado em Linguística). Universidade Federal de Santa Catarina; 2017. (Elaboração/adaptação: Margaret Côrte) Figuras: <https://fr.freepik.com>

Figura 2. Roteiro de avaliação da linguagem utilizado no caso descrito nesse estudo

Legenda: Elaboração/adaptação: Margaret Côrte

intraoperatória, foram selecionadas tarefas mais simples, com conteúdos coloquiais e que contemplassem as funções linguísticas essenciais para a comunicação, presentes, também, nas avaliações das outras fases (compreensão, evocação, associação e expressão da linguagem, repetição, nomeação e fluência), porém, com menos tarefas testadas em razão da necessidade de redução do tempo.

Com o objetivo de controlar e eliminar o efeito de aprendizagem da testagem, foram solicitadas as mesmas tarefas, porém, com diferentes conteúdos para a testagem das habilidades nas quatro fases, conforme descrito na Figura 2.

Durante a avaliação fonoaudiológica da linguagem no período pré-operatório imediato, observou-se linguagem compreensiva e expressiva preservadas, com apenas um episódio

de disfluência (paciente relatou episódios de disfluência prévios ao diagnóstico da lesão). A evocação automática da linguagem (coloquial, automática e associativa) e as habilidades de nomeação, conceitualização, contextualização, organização da linguagem, generalização e abstração foram consideradas adequadas (Tabela 1).

O procedimento anestésico inicia-se com a punção de acessos para infusão da sedação intravenosa contínua e monitorização cardiovascular e clínica. Inicia-se a sedação consciente (dexmedetomidina e remifentanil) e procede-se ao bloqueio de escalpe guiado por ultrassonografia (nervos occipitais maiores e menores, auriculares maiores, supraorbitários, supratrocleares, zigomático-temporais e auriculotemporais). Confirmada a efetividade do bloqueio com completa analgesia, procede-se à fixação da cabeça com suporte tipo Mayfield e à profilaxia tripla para náuseas e vômitos, seguida da infusão de Propofol durante a craniectomia, para minimizar o desconforto resultante da perfuração do crânio, sendo desligada no período de avaliação das funções corticais e mantida apenas infusão de dexmedetomidina, de modo a não comprometer o exame clínico por sedação excessiva.

Terminada a fase de testes eloquentes, foi reiniciada a infusão de medicação para manter o paciente sedado até o término do procedimento (Figura 3).

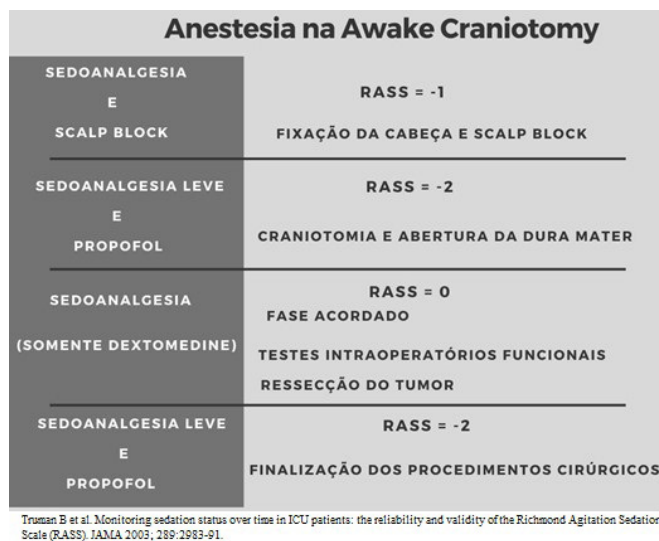


Figura 3. Representação esquemática da anestesia administrada ao paciente na cirurgia

Legenda: RASS = *Richmond Agitation Sedation Scale*

Após o acesso cirúrgico (incisão na pele, craniotomia e abertura da dura-máter), a estimulação elétrica cortical foi realizada com o paciente acordado e consciente, de modo a permitir a interação com a equipe interdisciplinar. Os parâmetros da estimulação elétrica já estão bem definidos na literatura médica e foi utilizado o padrão *standard* preconizado para o mapeamento da área da fala^(3,6,11).

A corticectomia, realizada após identificação da área motora principal (giro pré-central), da área motora da linguagem (porções opercular e triangular do giro frontal inferior) e da localização tumoral nos giros frontal superior e médio ocorreu margeando o sulco frontal superior, sendo identificado, na profundidade, tumor de aspecto glial subcortical.

Durante a ressecção do tumor, foram realizados testes funcionais periódicos com monitoramento contínuo das funções motoras e linguísticas. Assim, o tumor foi ressecado em sua totalidade e com segurança, sem prejuízos motores ou linguísticos para o paciente.

Na avaliação linguística intraoperatória, áreas próximas às regiões motoras da fala foram eletricamente estimuladas e um local de resultado positivo foi identificado quando o paciente começou a desenvolver dificuldades em qualquer um dos testes de linguagem durante a estimulação, ou reações motoras associadas, ou não, à fala. Foram solicitadas tarefas linguísticas (Figura 2) com respostas adequadas e sem alterações linguísticas, até o ponto em que a estimulação atingiu a área motora da fala, quando, então, o paciente apresentou sinais de afasia motora (Tabela 2), sendo delimitada a área de segurança para ressecção do tumor, sem prejuízo da linguagem. Todas as tarefas solicitadas tiveram como modo de entrada os estímulos auditivo e visual e, de saída, a resposta verbal.

O paciente foi avaliado no pós-operatório imediato com fala fluente e habilidades linguísticas preservadas, porém, com alteração em grau leve de evocação automática da linguagem, no que se refere à representação e ligação entre um significante e um significado, alteração característica de pós-operatório imediato por manipulação cortical e edema pós-cirúrgico^(4,6).

No período pós-operatório mediato, observou-se fala fluente e aspectos fonológicos, semânticos e sintáticos da linguagem preservados, sem trocas, omissões ou respostas equivocadas, apenas breve período de latência nas respostas relativas à correspondência palavra-imagem (nomeação de objetos).

Os resultados observados nas quatro avaliações linguísticas estão descritos na Tabela 1. Após a alta hospitalar, o paciente foi encaminhado para reavaliação e acompanhamento fonoaudiológico ambulatorial.

Tabela 1. Resultados das avaliações linguísticas

Habilidade testada	Resultados das avaliações			
	Pré-cirúrgica	Intraoperatória	1ª pós-cirúrgica	2ª pós-cirúrgica
Compreensão / Expressão da linguagem Oral	Adequada		Adequada	Adequada
Repetição	Adequada	Sinais de afasia motora	Adequada	Adequada
Linguagem associativa	Adequada	à eletroestimulação	Adequada	Adequada
Proposições orais	Adequada	da área da fala ou de	Adequada	Adequada
Evocação da linguagem/abstração	Adequada	proximidades	Alterada (grau leve)	Adequada
Fluência	Disfluência leve prévia (raras)		Alterada (grau leve)	Adequada
Discriminação visual/nomeação	Adequada		Adequada	Adequada
Nomeação/Categorização/Conceitualização	Adequada		Alterada (grau leve)	Adequada

Tabela 2. Exemplos de respostas alteradas à estimulação elétrica da área motora da fala

Habilidade Linguística / Resposta motora	Pergunta/Instrução	R* R** R
Linguagem coloquial	Em que cidade você nasceu?	Pa * aaaaa ** racatu
Linguagem automática (contagem reversa)	Diga os números de 10 a 1	Dez, nove, oito, se.. * ... ** seis, cinco, quatro, três, dois, um
Evocação da linguagem	Diga 3 cores	Azul, * eh...eh... ** Amarelo, Verde
Reação Motora	*	Espasmos: dedos da mão direita ** Cessação do espasmo

*Aplicação do estímulo elétrico; **Supressão do estímulo elétrico

Legenda: R = Resposta

DISCUSSÃO

O fonoaudiólogo atua como mediador para o mapeamento da função da linguagem durante o procedimento neurocirúrgico. Sua atuação ocorre desde o período pré-operatório, com a avaliação da linguagem para verificar possíveis comprometimentos já instalados pela presença do tumor. Durante o período intraoperatório, antes da ressecção, é realizado o mapeamento das áreas da linguagem próximas ao tumor, com o intuito de evitar maiores prejuízos a essa função, e no período pós-operatório, com a avaliação final do paciente. O mapeamento é construído a partir de estimulação das áreas cerebrais próximas ao tumor, realizada pelo neurocirurgião, concomitante com a estimulação da linguagem, com tarefas de nomeação de figuras, compreensão oral, repetição, fluência semântica e fonêmica, leitura de palavras, frases e números, realizada pelo fonoaudiólogo. Com essa proposta, é possível prevenir os possíveis déficits de linguagem e fluência verbal dos pacientes submetidos à cirurgia para ressecção de tumores primários^(4,6,10).

Na fase intraoperatória, os padrões de prática sugerem avaliação contínua ao vivo e diversas avaliações informais para detectar rapidamente a deterioração clínica no paciente, considerando sua linha de base pré-operatória e com potencial de direcionar o plano cirúrgico em tempo real^(9,10).

A avaliação linguística intraoperatória revela a importância do monitoramento da linguagem do paciente na craniotomia com paciente acordado, no sentido de contribuir para a ressecção completa do tumor, aliada à segurança na preservação das funções linguísticas e da comunicação verbal⁽⁹⁻¹²⁾.

O paciente acompanhado neste relato de caso possuía tumor próximo à área motora da fala (Área de Broca) e, por esse motivo, optou-se pela seleção de tarefas de avaliação envolvendo as habilidades de compreensão e expressão da linguagem oral, designação de palavras por campos associativos, interpretação de conceitos sintáticos/espaciais, organização da sintaxe e nomeação, conceitualização e repetição de palavras e frases. Foram observadas alterações leves no período pós-operatório imediato, atribuíveis, de acordo com a equipe de neurocirurgia, a edema pós-cirúrgico, com remissão das dificuldades no pós-operatório mediato.

No período pré-operatório, a relação médico/paciente adequada e a elucidação minuciosa sobre todas as fases do procedimento anestésico-cirúrgico apresentam importância majoritária para o sucesso do manejo anestésico e cirúrgico no período intraoperatório, durante o qual faz-se amplamente necessária a cooperação do paciente e sua interação com o anestesista e o fonoaudiólogo. Para tanto, são necessárias técnicas de controle fino da sedação e analgesia, de forma a possibilitar manutenção da consciência nos momentos oportunos^(6,9).

A avaliação pré-operatória possibilitou verificar o comportamento linguístico do paciente, constatando ausência

de alterações linguísticas nessa fase. Tal parâmetro serviu de condução para as avaliações posteriores, esperando-se, então, ausência de alterações linguísticas posteriores no pós-cirúrgico mediato e tardio, ou seja, após a fase de edema pós-operatório imediato, o que se confirmou.

Dessa forma, tumores localizados em regiões eloquentes do sistema nervoso central podem ser ressecados de maneira completa e segura, melhorando o prognóstico oncológico pós-operatório, sem causar déficits motores ou linguísticos ao paciente⁽¹¹⁾.

O monitoramento e a consequente preservação das funções linguísticas contribuiu para manter íntegra a função linguística de comunicação, promovendo funcionalidade e qualidade de vida, que é importante fator de interação e de funcionalidade humana.

A ressecção cirúrgica é a base do tratamento para pacientes com diagnóstico de glioma, mesmo quando envolve áreas do cérebro com significado funcional presumido. Assim, deve-se ter cuidado para preservar a função neurológica enquanto se busca a ressecção máxima da lesão, uma vez que deficiências neurológicas pós-operatórias permanentes, particularmente envolvendo linguagem e função motora, estão associadas à pior sobrevida geral e menor qualidade de vida⁽⁸⁾.

O acompanhamento interdisciplinar alinhado entre as equipes médica, anestesiológica e fonoaudiológica, a estimulação elétrica direta e os testes linguísticos intraoperatórios durante a cirurgia possibilitaram a ressecção completa de um tumor glial localizado próximo a Área de Broca, minimizando os riscos de déficits importantes de linguagem.

COMENTÁRIOS FINAIS

O engajamento de toda a equipe, a interação interdisciplinar adequada e o planejamento cirúrgico detalhado, compõem um pilar para o bom resultado de um procedimento tão complexo e delicado.

A avaliação das habilidades linguísticas de compreensão e expressão da linguagem oral, transposição linguística, linguagem associativa, proposições orais, nomeação, evocação da linguagem, fluência e organização da sintaxe possibilitou traçar um perfil do padrão de linguagem do paciente em questão, auxiliando na preservação da função linguística e, conseqüentemente, na sua funcionalidade cotidiana, já que ele depende muito dessas habilidades preservadas para sua rotina.

A avaliação linguística intraoperatória deixou bem clara a necessidade desse procedimento para preservação das funções linguísticas, conforme observadas as respostas linguísticas alteradas, afásicas durante a eletroestimulação das áreas cerebrais relacionadas à linguagem.

De acordo com evidências da literatura e com a reflexão sobre o caso em questão, faz-se necessária a criação de um protocolo

de avaliação de linguagem para a fase intraoperatória, a fim de possibilitar maior segurança e efetividade na preservação das habilidades linguísticas no pós-operatório.

REFERÊNCIAS

1. Krambek MC, Vitorino-Araújo JL, Lovato RM, Veiga JCE. Awake craniotomy in brain tumors: technique systematization and the state of the art. *Rev Col Bras Cir.* 2021;48:e20202722. <http://dx.doi.org/10.1590/0100-6991e-20202722>. PMID:33978121.
2. Hervey-Jumper SL, Li J, Lau D, Molinaro AM, Perry DW, Meng L, et al. Awake craniotomy to maximize glioma resection: methods and technical nuances over a 27-year period. *J Neurosurg.* 2015;123(2):325-39. <http://dx.doi.org/10.3171/2014.10.JNS141520>. PMID:25909573.
3. Shen E, Calandra C, Geralemou S, Page C, Davis R, Andraous W, et al. The Stony Brook awake craniotomy protocol: a technical note. *J Clin Neurosci.* 2019;67(3):221-5. <http://dx.doi.org/10.1016/j.jocn.2019.06.042>. PMID:31279700.
4. Ruis C. Monitoring cognition during awake brain surgery in adults: a systematic review. *J Clin Exp Neuropsychol.* 2018;40(10):1081-104. <http://dx.doi.org/10.1080/13803395.2018.1469602>.
5. Hill CS, Severgnini F, McKintosh E. How I do it: awake craniotomy. *Acta Neurochir (Wien).* 2017;159(1):173-6. <http://dx.doi.org/10.1007/s00701-016-3021-z>. PMID:27858231.
6. Kaiying Z, Gelb AW. Awake craniotomy: indications, benefits, and techniques. *Rev Colomb Anesthesiol.* 2018;46(Suppl 1):46-51. <https://doi.org/10.1097/cj9.0000000000000045>.
7. Kulikov A, Lubnin A. Anesthesia for awake craniotomy. *Curr Opin Anaesthesiol.* 2018;31(5):1-5. <http://dx.doi.org/10.1097/ACO.0000000000000625>. PMID:29994938.
8. Motomura K, Chalise L, Ohka F, Aoki K, Tanahashi K, Hirano M, et al. Impact of the extent of resection on the survival of patients with grade II and III gliomas using awake brain mapping. *J Neurooncol.* 2021;153(2):361-372. <http://dx.doi.org/10.1007/s11060-021-03776-w>. PMID:34009509.
9. Papatzalas C, Fountas K, Kapsalaki E, Papanthasiou I. The use of standardized intraoperative language tests in awake craniotomies: a scoping review. *Neuropsychol Rev.* 2022 Mar;32(1):20-50. <http://dx.doi.org/10.1007/s11065-021-09492-6>. PMID:33786797.
10. O'Neill M, Henderson M, Duffy OM, Kernohan WG. The emerging contribution of speech and language therapists in awake craniotomy: a national survey of their roles, practices and perceptions. *Int J Lang Commun Disord.* 2020;55(1):149-62. <http://dx.doi.org/10.1111/1460-6984.12510>. PMID:31778003.
11. Siqueira EMP, Diccini S. Complicações pós-operatórias em neurocirurgia eletiva e não eletiva. *Acta Paul Enferm.* 2017;30(1):101-8. <http://dx.doi.org/10.1590/1982-0194201700015>.
12. Morshed RA, Young JS, Lee AT, Hervey-Jumper SL. Functional mapping for glioma surgery, Part 2: intraoperative mapping tools. *Neurosurg Clin N Am.* 2021;32(1):75-81. <http://dx.doi.org/10.1016/j.nec.2020.09.001>. PMID:33223028.
13. Martín-Monzón I, Ballagas YR, Arias-Sánchez S. Language mapping: a systematic review of protocols that evaluate linguistic functions in awake surgery. *Appl Neuropsychol Adult.* 2022 Jul-Ago;29(4):845-54. <http://dx.doi.org/10.1080/23279095.2020.1776287>. PMID:32543924.
14. De Witte E, Marien P. The neurolinguistic approach to awake surgery reviewed. *Clin Neurol Neurosurg.* 2013;115(2):127-45. <http://dx.doi.org/10.1016/j.clineuro.2012.09.015>. PMID:23036660.
15. Jakubovicz R. Teste de Reabilitação das afasias Rio de Janeiro. Vol. 3, 3. ed. Rio de Janeiro: Revinter; 1996. 94p.