

RESSONÂNCIA MAGNÉTICA FUNCIONAL NA DETERMINAÇÃO DA LATERALIZAÇÃO DA ÁREA CEREBRAL DA LINGUAGEM

Murilo S. Meneses¹, Samanta F. Blattes Rocha², Marcelo R. Young Blood³, Alcides Trentin Jr.³, Paulo Roberto Benites Filho³, Pedro André Kowacs⁴, Nelson de Andrade Oliveira⁵, Cristiane A. Simão⁶, Yumi Awamura⁷, Maria L.A. Vítola⁷

RESUMO - A ressonância magnética funcional (RMF) é uma nova técnica capaz de detectar pequenas alterações no fluxo sanguíneo e oxigenação de tecidos cerebrais em que ocorre ativação neuronal. O seu emprego na avaliação pré-cirúrgica de pacientes com epilepsia portadores de esclerose mesial temporal está atualmente em avaliação em alguns centros de neurologia. O principal objetivo é encontrar o melhor paradigma de ativação na avaliação das funções de linguagem e memória, visando a substituição do teste de Wada, largamente utilizado nos dias de hoje. Para formular um paradigma já adaptado ao nosso idioma, apresentamos a nossa experiência em uma tarefa comportamental de fluência verbal na determinação da lateralização da área cerebral da linguagem. Avaliaram-se os exames de RMF de uma clínica de imagem particular em Curitiba por período de aproximadamente dois anos. Dos 19 pacientes estudados, obteve-se sucesso no exame em 16 e, destes, todos apresentavam dominância hemisférica cerebral da linguagem à esquerda. Em um subgrupo com 5 pacientes foi possível comparar os resultados obtidos com a técnica de Wada e RMF, havendo concordância entre as técnicas. A partir deste estudo e de vários outros semelhantes na literatura, acreditamos que a RMF está progressivamente conquistando seu espaço na prática médica.

PALAVRAS-CHAVE: ressonância magnética funcional, epilepsia, linguagem, teste de Wada.

Functional magnetic resonance imaging in the determination of dominant language cerebral area

ABSTRACT - Functional magnetic resonance imaging (fMRI) is a technique for detecting minimal changes in brain perfusion and oxygenation secondary to neuronal activation. Its application in the pre-surgical evaluation of epileptic patients with temporal mesial sclerosis is currently being under investigation in several centers. This study aims to describe an activation paradigm for the evaluation of language and memory functions, as an alternative to the worldwide used Wada test, which is an invasive procedure. In order to propose a paradigm adapted to the Portuguese language, we report our experience in determining the dominant cerebral area for language through fMRI with a verbal fluency task. The results of the fMRI from 19 patients studied in Curitiba in a period of approximately two years were studied. Sixteen of them presented with left hemispheric cerebral language dominance. In five patients, results from fMRI and Wada test could be compared and agreed in localization. Our results reinforce the view that fMRI may become an essential tool for medical practice, perhaps for the determination of eloquent areas in the evaluation of candidates for epilepsy surgery.

KEY WORDS: fMRI, epilepsy, language, Wada test.

A localização de áreas corticais cerebrais em pacientes candidatos a uma cirurgia excisional do cérebro é útil para antecipar o risco de perda funcional com o procedimento, para guiar o cirurgião na limitação das bordas da excisão e para ajudar a determinar a localização de áreas cerebrais anormais (ex. foco epiléptico) no pré-operatório¹. A

avaliação pré-cirúrgica das funções de linguagem nos pacientes com epilepsia do lobo temporal é habitualmente realizada através do teste de Wada. Este teste é um exame de "inativação" e por isto consegue simular o efeito da ressecção cirúrgica². Embora existam vários métodos alternativos para determinar a dominância da linguagem^{3,4}, como

¹Neurocirurgião do Instituto de Neurologia de Curitiba (INC), Chefe do Departamento de Anatomia, Universidade Federal do Paraná (UFPR), Curitiba, PR, Brasil; ²Neuropsicóloga do INC; ³Estudante do Curso de Medicina, UFPR; ⁴Neurofisiologista Clínico e Epileptologista do INC; ⁵Psiquiatra do INC; ⁶Técnica em Vídeo-Eletrencefalografia do INC e estudante do Curso de Psicologia da Universidade Tuiuti; ⁷Médica Radiologista do Centro de Diagnóstico por Imagem do Paraná.

Recebido 20 Maio 2003, recebido na forma final 26 Agosto 2003. Aceito 29 Setembro 2003.

Dr. Murilo Souza de Meneses - Avenida Getúlio Vargas 2159 - 80250-180 Curitiba PR - Brasil. E-mail: mmeneses@onda.com.br

o teste de escuta dicótica⁵, o teste de Wada permanece como a única técnica utilizada rotineiramente para esse propósito. Apesar de sua vasta utilização, o método apresenta importantes limitações. O procedimento angiográfico necessário é invasivo, e existem relatos de complicações em mais de 3% dos exames, em certos casos com graves seqüelas⁶. O teste apenas determina em qual dos hemisférios encontra-se a área da linguagem. Há necessidade de informação a respeito da localização precisa dentro do hemisfério, o que vem contribuir para melhores resultados cirúrgicos. A validade do teste depende da inexistência de comunicação entre o circuito vascular dos dois hemisférios, que muitas vezes é extensa e promove a passagem do anestésico para o lado oposto ao que está sendo avaliado. A injeção na artéria carótida interna perfunde, via artéria coroídea anterior, somente a porção mais anterior da cabeça do hipocampo, deixando de fora da avaliação a maior parte do hipocampo²⁴. Outras desvantagens metodológicas são as limitações no tempo de avaliação das diferentes funções durante o procedimento, a ocorrência de sedação excessiva que limita a validade dos testes de memória e linguagem e a dificuldade de reavaliação do paciente para assegurar maior confiança ao teste.

A ressonância magnética funcional (RMF) proporciona uma alternativa não invasiva ao teste de Wada. A RMF produz imagens detalhadas do cérebro mostrando a localização de um sinal associado à atividade cerebral. O seu mecanismo baseia-se na captação de alterações hemodinâmicas e metabólicas - a atividade neuronal induz aumentos focais no volume, fluxo e oxigenação do sangue⁷. Vários estudos demonstram a aplicação da RMF no mapeamento motor, visual, auditivo e somatossensorial⁸⁻¹¹. A incidência de dominância hemisférica a direita para linguagem é excepcional e varia de 2 a 5% em destros sem história familiar de sinistros^{12,13}. No entanto, esta incidência aumenta para 20% em pacientes epiléticos destros com lesão hemisférica precoce à esquerda, comumente antes dos 15 anos¹³. Assim, no caso de pacientes portadores de epilepsia candidatos ao procedimento cirúrgico, a adequada determinação de funções de linguagem, bem como de memória, torna-se imprescindível. A literatura é extensa no tocante à investigação das áreas eloqüentes através da RMF¹⁴⁻¹⁶. Há diversos exemplos de paradigmas comportamentais investigando os principais componentes da linguagem, como a fluência, a nomeação e a leitura. No entanto a maioria deles utiliza-se de mé-

todos que necessitam da visualização de imagens no interior do equipamento de ressonância magnética, o que traz dificuldades técnicas.

O objetivo do presente estudo é apresentar a técnica de RMF na determinação da lateralização da área da linguagem, através de um protocolo de fluência verbal, simples e útil, que possa ser aplicado em diversos serviços. Esta análise faz parte de estudo mais amplo, que visa a substituição da técnica de Wada, não apenas no que diz respeito a lateralização da linguagem, mas também no tocante à lateralização das memórias visual e verbal.

MÉTODO

Casuística

Os pacientes que compõem o estudo foram avaliados no período de novembro de 2000 a fevereiro de 2003 no Centro de Diagnóstico por Imagem do Paraná (CEDIP), em Curitiba, tendo sido aprovado pela Comissão de Ética do referido Centro. Dos 19 pacientes, 8 são homens e 11 mulheres, com a idade variando entre 20 e 44 anos (média 32,4). Na maioria, com exceção de dois (pacientes 8 e 12), eram portadores de epilepsia e candidatos ao tratamento cirúrgico. Os critérios de indicação cirúrgica eram epilepsia refratária ao tratamento clínico, condições de vida restritas devido às crises recorrentes e provável foco irritativo único. Os dois casos restantes eram pacientes psiquiátricos candidatos a cirurgia de cingulotomia.

Podemos considerar um subgrupo de 5 pacientes que realizaram a RMF o que foram, em protocolo anterior, submetidos ao teste de Wada. Portanto, nos aproveitamos dessas informações para, apesar de não ser o principal objetivo do presente estudo, comparar os resultados obtidos pelas duas técnicas.

Utilizamos como resultado dos exames a observação de foco de ativação em hemisfério direito ou esquerdo, determinando assim o hemisfério dominante para a linguagem.

A dominância manual é determinada através do questionário de lateralidade de Humphrey modificado por Hacaen e Ajuriaguerra¹⁷.

Segue abaixo uma descrição detalhada de ambas as técnicas.

Teste de Wada

A avaliação da linguagem normal do indivíduo é realizada minutos antes do início do teste (fase de pré-teste). Em seguida faz-se uma arteriografia, com o intuito de se estudar a anatomia vascular do paciente (como detecção de alterações vasculares e variações atômicas). O teste de Wada utilizado segue o descrito por Loring¹⁸. Com o paciente na posição supina e braços elevados e estendidos, 125 mg de amital sódico são injetados manualmente em 4-5 segundos dentro da artéria carótida interna através de cateterismo da artéria femoral. O lado suspeito do foco irritativo é testado primeiro. O exa-

me eletrencefalográfico é realizado simultaneamente para monitorar o aumento da diminuição das atividades elétricas em ambos os hemisférios. Quando a hemiplegia contralateral não é detectada, 25 ou 50 mg de amital sódico em bolus são injetados. Compreensão de comandos simples são testados inicialmente. Após a apresentação de itens para posterior evocação e testagem da memória, a dominância cerebral para linguagem é determinada. A linguagem é avaliada por meio de testes de nomeação de objetos reais, de figuras, de leitura de palavras simples, fala automatizada e compreensão de ordens simples. Aguarda-se em torno de 30 minutos após o fim do protocolo, para então fazer o mesmo procedimento no hemisfério contralateral à lesão.

RMF

Os exames foram realizados em aparelho de ressonância magnética de 1.5 T (Signa System, GE Medical Systems, Milwaukee, MI, USA), pertencente a CEDIP, em Curitiba.

Protocolo da máquina - A seqüência funcional é adquirida no plano coronal, com 4 cortes paralelos, a qual é planejada através da marcação dos cortes em uma seqüência inicial localizadora em 3 planos. É utilizada a técnica EPI (EchoPlanar Imaging), seqüência de pulso Gradiente-Eco, sendo o tempo de aquisição de 6 minutos e 9 segundos. Os parâmetros de aquisição utilizados são: TR (tempo de repetição) de 2999 ms, TE (tempo de eco) de 60 ms, "flip angle" de 90 graus, matriz de 64x64 pixels, FOV (field of view) de 40,0 cm, Phase FOV de 0,50, espessura de corte de 10 mm, intervalo entre os cortes de 2 mm, 123 fases por corte, produzindo um total de 492 imagens. Também é obtida uma seqüência anatômica ponderada em T1 Spin-Eco, no mesmo plano da seqüência funcional, com 4 cortes coincidentes.

Após breve intervalo, uma segunda seqüência funcional é adquirida, porém no plano axial, podendo ser utilizada substituindo a primeira, caso esta tenha sido insatisfatória para análise, por alguma intercorrência durante sua aquisição. A seqüência anatômica correspondente em T1, no plano axial, também é obtida.

Todas as imagens funcionais e anatômicas são transferidas para uma estação de trabalho (Workstation SPARCStation 20, Sun Microsystems, Mountain View, CA, USA), sendo superpostas e analisadas através de software específico (Functool, GE Medical Systems). O processamento para a obtenção dos mapas de ativação cerebral e da representação gráfica do desempenho do paciente na realização da tarefa estabelecida é executado por um médico radiologista, também responsável pela interpretação do estudo funcional e emissão do relatório, havendo sempre a revisão de um segundo radiologista.

Teste comportamental - Adaptado de Pujol et al.¹⁹, a tarefa de geração de palavras é utilizada para ativar o córtex frontal onde queremos detectar apenas a la-

teralização. Neste teste, é pedido ao paciente que produza palavras que iniciem com determinada letra. A seqüência de letras utilizada é F, A, R, no bloco principal e P, B, M, no bloco reserva.

Todos os indivíduos foram submetidos inicialmente a uma avaliação neuropsicológica, que determina o estado atual das funções de linguagem do paciente. Nesta mesma ocasião, é feito um pré-teste: o paciente deve produzir ao menos 10 palavras com cada letra fornecida, em um intervalo de 1 minuto. Este teste determina se o paciente é capaz de realizar a tarefa comportamental. As letras são idênticas às que serão fornecidas durante o exame de RMF, mas o paciente não está ciente deste fato.

Os pacientes são instruídos para, durante a realização do exame, pronunciar as palavras sem movimentos de cabeça e mandíbula, e evitar mudanças na freqüência respiratória durante a fase de ativação, para minimizar artefatos de movimento. As palavras deveriam ser pronunciadas por inteiro e silenciosamente, com suaves movimentos da língua (respostas subvocais). Os olhos deveriam estar fechados durante a aquisição das imagens. Os pacientes são colocados no aparelho em posição supina e os movimentos são minimizados com a utilização de faixas presas à cabeça e ao tórax.

Cada bloco de tarefa é constituído de 1 minuto, intercalando espaços de repouso de também 1 minuto. No intervalo de repouso é sugerido ao paciente que pense em uma figura geométrica (mais comumente o círculo), o importante é não verbalizar palavras. Iniciamos o exame com o intervalo de repouso. Após este tempo, lhe é dita a primeira letra, através do comunicador do aparelho, com a qual deve produzir as palavras. Tentativas de geração de palavras iniciando com esta letra são realizadas até ser dada a ordem de interromper a tarefa. Então, outro minuto de repouso é feito até a que a segunda letra de ativação seja dada, e depois uma terceira letra é utilizada. Faz-se, então um intervalo de aproximadamente 10 minutos, quando este protocolo é novamente repetido com letras diferentes. A primeira seqüência seria a avaliação principal, enquanto a segunda serviria como reserva.

O aparelho gera um gráfico (Fig 1) onde podemos observar a intensidade de ativação da área em estudo e com isso determinamos se o paciente realizou a tarefa adequadamente. Caso não haja nítida diferença entre a intensidade do sinal no período de ativação e no período de repouso no resultado do bloco principal, o resultado é desconsiderado, passando então para o bloco de reserva. Caso este também não seja satisfatório, novo estudo é agendado.

RESULTADOS

Do total de 19 pacientes avaliados quanto à determinação das áreas eloqüentes pela RMF, ocorreram problemas na realização de apenas três

testes (Casos 7, 14 e 19). Devido às condições clínicas e ao grau de agitação de um paciente, não foi possível a realização da seqüência de imagens e, nos outros dois casos, as imagens produzidas geraram muitos artefatos (ativação simultânea em vários locais). Estes pacientes eram portadores de aparelho ortodôntico metálico que produziu interferência no campo eletromagnético do equipamento. Esses exames não puderam ser refeitos.

Nos 16 pacientes restantes, encontramos a dominância para a linguagem no hemisfério cerebral esquerdo (Fig 2). Quatorze pacientes apresentavam dominância manual à direita e dois à esquerda. A Tabela 1 mostra os pacientes e os respectivos achados.

Encontramos pequenas variações em relação ao local de ativação demonstrado pela RMF. Em todos os pacientes encontramos o foco de ativação no giro frontal inferior, com exceção de dois, um no giro temporal médio (Caso 9) e um na porção anterior do lobo temporal (Caso 3) (Fig 2).

Em relação ao subgrupo em que foram realizados a RMF e o teste de Wada, (Tabela 2) encontramos em duas pacientes (Casos 4 e 5) lateralização mista da linguagem no teste de Wada, demonstrando que ambos os hemisférios contribuíam em graus variados para a produção da fala. Em relação à compreensão da linguagem, ambas as pacientes apresentavam contribuição dos dois lados do cérebro. No que diz respeito à fala, ou seja, fluência verbal, as pacientes mantinham esta função totalmente à esquerda e, portanto, estando de total acordo com os resultados encontrados no estudo com RMF. Destas duas pacientes, uma era sinistra e a outra destra. Em todos os demais pacientes hou-

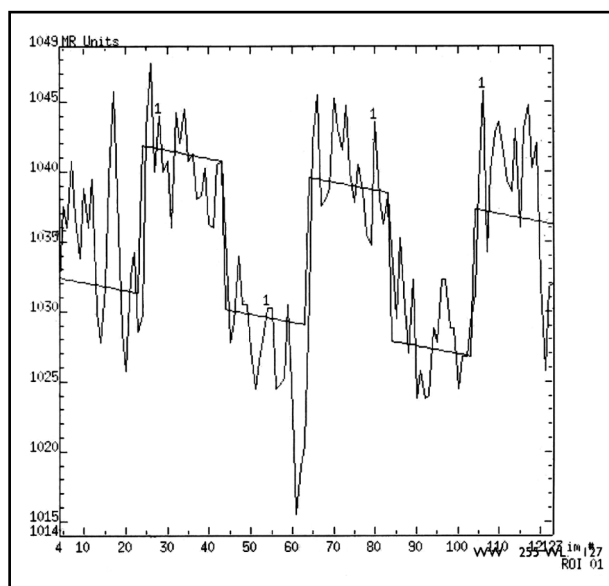


Fig 1. Gráfico produzido pela ativação da área da linguagem na RMF. A linha irregular demonstra o desempenho do paciente sobreposto à linha de base.

ve concordância entre a lateralização da linguagem através do teste de Wada e da RMF. Apesar do estudo ter avaliado três pacientes com dominância manual esquerda e um ambidestro apresentando atrofia hipocampal esquerda, apenas dois obtiveram sucesso na avaliação com RMF. Nos outros dois casos, os pacientes foram justamente aqueles cujos procedimentos com a ressonância mostraram-se inconclusivos.

DISCUSSÃO

O objetivo deste estudo é apresentar a técnica de RMF como método importante na avaliação

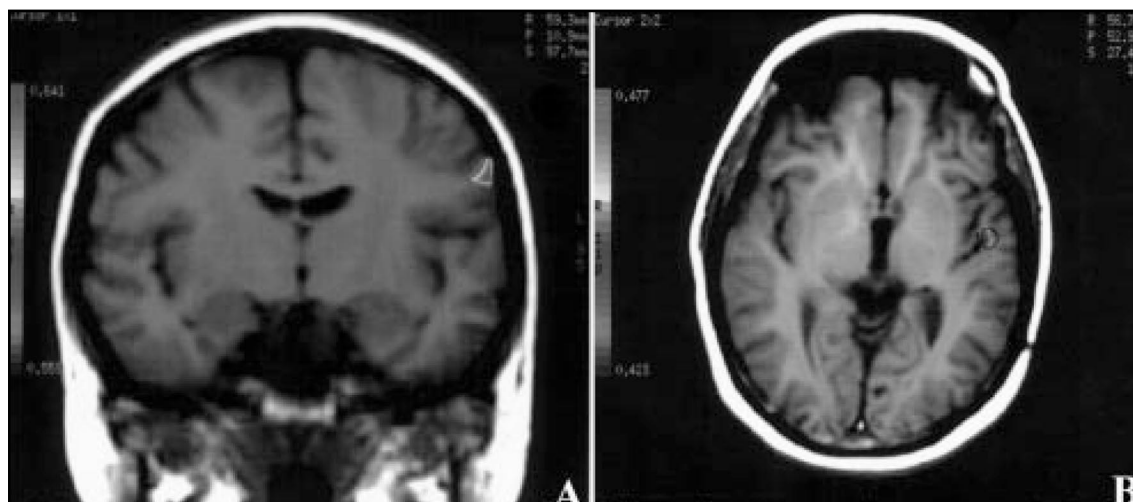


Fig 2. Exemplos de exames de RMF com ativação da área da linguagem à esquerda. A. Ativação em giro frontal inferior. B. Ativação na porção anterior do lobo temporal.

Tabela 1. Descrição dos pacientes e resultados dos estudos.

Nº	Sexo	Idade	Dom. Manual	RMF
1	F	25	Direita	Esquerda
2	F	34	Direita	Esquerda
3	F	42	Direita	Esquerda
4	F	29	Esquerda	Esquerda
5	F	38	Direita	Esquerda
6	M	39	Direita	Esquerda
7	M	36	Esquerda	Inconclusivo
8	M	25	Direita	Esquerda
9	F	37	Direita	Esquerda
10	M	33	Direita	Esquerda
11	M	41	Direita	Esquerda
12	F	32	Direita	Esquerda
13	F	20	Esquerda	Esquerda
14	F	31	Ambidestra	Inconclusivo
15	M	25	Direita	Esquerda
16	F	35	Direita	Esquerda
17	M	27	Direita	Esquerda
18	F	44	Direita	Esquerda
19	M	22	Direita	Inconclusivo

de pacientes candidatos à cirurgia de epilepsia. Este método ainda é pouco utilizado em nosso meio e, mesmo em países que utilizam alta tecnologia, ainda é motivo de extensa pesquisa. Os resultados apresentados refletem a experiência de dois anos da Unidade de Neurocirurgia Funcional e Estereotaxia do Instituto de Neurologia de Curitiba.

No momento, em diferentes centros há vários protocolos sendo estudados e muitos já em uso na avaliação da dominância verbal¹⁴⁻¹⁶. Nossa opção pelo protocolo de fluência verbal se baseia em

diversos fatores. A tarefa não necessita de estímulos visuais ao paciente, dispensando o uso de equipamento adicional (óculos especiais que não interferem no campo eletromagnético). Assim, qualquer serviço que disponha da RMF pode utilizar-se deste protocolo. Essa mesma tarefa é bastante simples, e um rápido ensaio habilita o paciente para o exame. A literatura é segura ao afirmar que em estudos comparativos com o teste de Wada na pesquisa da dominância verbal, o maior grau de correlação entre as duas técnicas está na avaliação do lobo frontal, principalmente o córtex pré-frontal dorsolateral¹⁶.

No tocante ao intervalo de repouso do teste comportamental, não há a necessidade da realização de uma tarefa controlada, pois o que nos interessa é a tarefa de geração de palavras, independente da tarefa ocorrida no repouso.

Áreas de ativação freqüentemente observadas englobam o opérculo frontal, os giros frontais inferior e médio, o córtex pré-motor, as áreas motora suplementar e do cíngulo, o córtex pré-frontal dorsolateral e a parte anterior da insula¹⁶. Portanto, nossos resultados estão em conformidade com a literatura, apresentando como a principal área o giro frontal inferior, historicamente conhecida como relacionada à articulação da palavra²⁰. O achado de ativação na região temporal anterior é incomum e deve ser analisado de maneira cuidadosa.

A RMF com essa técnica apresenta algumas inconveniências. A única maneira de controlar o desempenho dos pacientes durante o exame é através do gráfico produzido pelo equipamento, portanto, dependemos da colaboração do paciente, que deve permanecer imóvel e, apesar da simplicidade da tarefa verbal, deve realizá-la adequadamente. Temos ainda um inconveniente inerente ao equipamento de ressonância magnética, que seria a utilização de qualquer aparelho metálico que interfira no campo eletromagnético, como próteses dentárias e marcapassos.

Tabela 2. Subgrupo de Pacientes Submetidos ao Teste de Wada e a RMF.

Nº	Sexo	Idade	Dom. Manual	Wada	RMF
1	F	25	Direita	Esquerda	Esquerda
2	F	34	Direita	Esquerda	Esquerda
3	F	42	Direita	Esquerda	Esquerda
4	F	29	Esquerda	Mista *	Esquerda
5	F	38	Direita	Mista *	Esquerda

* Compreensão bilateral e fluência verbal à esquerda.

Na amostra apresentada existem dois pacientes com dominância manual à esquerda em que a RMF demonstrou fluência verbal homolateral. Este achado é previsto na literatura que afirma que cerca de 95% dos indivíduos destros e 70% dos sinistros têm o hemisfério oposto dominante para as funções da linguagem. Porém, há aumento significativo na participação do hemisfério não dominante quando há lesão no hemisfério dominante. O mesmo padrão de reorganização não ocorre quando a lesão situa-se no hemisfério não dominante²¹.

Apesar dos recentes avanços na área da imagem funcional, o teste de Wada ainda é necessário e deve ser utilizado em situações especiais, principalmente quando desejamos avaliar funções de memória. Em pacientes destros com lesão hipocampal à esquerda e em pacientes sinistros, em que a dominância cerebral está menos determinada, o teste de Wada usado para determinação da lateralização da linguagem passa a ser importante embora não fundamental, uma vez que ele sozinho não modifica a estratégia cirúrgica para pacientes com epilepsia do lobo temporal secundária à esclerose hipocampal. Sua contribuição neste caso consiste em ser uma informação adicional a mais que, somada aos resultados dos demais exames, auxilia na decisão cirúrgica. A correta determinação das áreas relacionadas à linguagem passa a ser essencial em lesões do córtex temporal posterior para estabelecer a melhor estratégia cirúrgica. Este fato é demonstrado pelos resultados obtidos no subgrupo em que realizamos o teste de Wada e encontramos dois casos com dominância mista para linguagem. Em pacientes com lesão precoce à esquerda, principalmente antes dos 15 anos, a distribuição dos componentes da linguagem pode apresentar-se de forma atípica em mais de 20% dos casos¹².

A ocorrência dos dois pacientes, com lateralização mista sugere o cuidado que devemos ter ao analisar os resultados uma vez que o teste de Wada está sujeito a gerar falsos-positivos²². Contudo, tendo em vista que não obtivemos dados que apontassem total discrepância entre os dois métodos (por exemplo, com o uso do teste de Wada virmos a obter lateralização à esquerda e a RMF revelar ativação apenas à direita, ou vice-versa) estes resultados não devem ser vistos necessariamente como contraditórios.

O teste comportamental usado em nosso serviço pesquisa apenas a fluência verbal do paciente, ou seja, a vocalização, e não testa os outros subcomponentes da linguagem como nomeação, com-

preensão e leitura. Embora o teste de Wada seja invasivo, utilizando a inativação, nos possibilita a avaliação de vários componentes da linguagem, fornecendo a margem de segurança necessária para verificar-se o status desta função. Por outro lado, o teste de Wada não é exame que forneça imagens precisas de áreas de ativação. Embora o protocolo para RMF usado no nosso serviço não englobe todos os aspectos da linguagem que desejamos investigar, vem se mostrando promissor como método de investigação da dominância da função de linguagem.

CONCLUSÃO

Atualmente, vários estudos estão em andamento na tentativa de consolidar a RMF como ferramenta necessária à avaliação pré-cirúrgica de pacientes portadores de epilepsia. No momento, podemos propor, corroborado por outros autores^{1,15,23}, a utilização desta técnica na avaliação inicial de todos os pacientes candidatos a cirurgia de epilepsia, uma vez que fornece uma indicação preliminar do hemisfério dominante para a linguagem, o que é importante sobretudo em pacientes com foco epileptogênico em áreas ligadas a esta função. Como o teste de Wada faz parte da rotina de avaliação pré-cirúrgica em diversos centros, com essa nova conduta poderíamos evitar o uso de procedimentos diagnósticos invasivos.

O conhecimento atual está longe de pretender a substituição do teste de Wada pela RMF em todas as situações, uma vez que são métodos diferentes e produzem muitas informações distintas que não podem ser diretamente comparadas. Contudo, em situações nas quais busca-se estabelecer a localização mais precisa de áreas envolvidas com a linguagem, os estudos com imagem funcional vêm nos fornecendo informações relevantes. Consideramos ainda que em estudos com RMF não podemos afirmar qual a exata importância das áreas ativadas nos processos estudados. Ainda não é suficientemente claro em que medida a remoção ou lesão de uma região ativada em uma imagem funcional, durante determinado teste pode necessariamente comprometer este desempenho²⁵. Apesar destas ressalvas, as imagens coletadas neste estudo nos apontam fortemente a ocorrência de ativação da área de Broca durante o teste de fluência verbal, apresentando boa consistência na lateralização desta função da linguagem. Embora estejamos ainda distantes de termos verdadeiramente um mapeamento funcional do córtex verbal, o

teste de fluência verbal pode se mostrar bastante útil como parte integrante da investigação da linguagem.

REFERÊNCIAS

- Binder JR, Swanson SJ, Hammeke TA, et al. Determination of language dominance using functional MRI: a comparison with the Wada test. *Neurology* 1996;46:978-984.
- Wada J, Rasmussen T. Intracarotid injection of sodium amytal for the lateralization of cerebral speech dominance: experimental and clinical observations. *J Neurosurg* 1960;17:266-282.
- Pardo JV, Fox PT. Preoperative assessment of the cerebral hemispheric dominance for language with CBF PET. *Human Brain Mapping* 1993;1:57-68.
- Caner-Cukiert AR, Cukiert A. Dichotic words listening test: technical aspects and results in normal right-handed individuals. *Arquivos de Neuropsiquiatria* 1994;52:204-209.
- Jennum P, Friberg L, Fuglsang-Frederiksen A, Dam M. Speech localization using repetitive transcranial magnetic stimulation. *Neurology* 1994;44:269-273.
- Dion JE, Gates PC, Fox AJ, Barnett HJ, Blom RJ. Clinical events following neuroangiography: a prospective study. *Stroke* 1987;18:997-1004.
- Buchbinder BR, Cosgrove GR. Cortical activation MR studies in brain disorders. *MRI Clin N Am* 1998;6:67-90.
- Solodkin A, Hlustik P, Noll DC, Small SL. Lateralization of motor circuits and handedness during finger movements. *Eur J Neurol* 2001;8:425-434.
- Pineiro R, Pendlebury S, Johansen-Berg H, Matthews PM. Functional MRI detects posterior shifts in primary sensorimotor cortex activation after stroke: evidence of local adaptive reorganization? *Stroke* 2001;32:1134-1139.
- Goodyear BG, Menon RS. Effect of luminance contrast on BOLD fMRI response in human primary visual areas. *Journal of Neurophysiology* 1998;79:2204-2207.
- Jancke L, Gaab N, Wustenberg T, Scheich H, Heinze HJ. Short-term functional plasticity in the human auditory cortex: a fMRI study. *Brain Research Cognition Brain Research* 2001;12:479-485.
- Rasmussen T, Milner B. The role of early left-brain injury in determining lateralization of cerebral speech functions. *Ann NY Acad Sci* 1977;299:355-369.
- Springer JA, Binder JR, Hammeke TA. Language dominance in neurologically normal and epilepsy subjects: a functional MRI study. *Brain* 1999;122:2033-2045.
- Breier JJ, Simos PG, Zouridakis G, Wheless JW, et al. Language dominance determined by magnetic source imaging: a comparison with the Wada procedure. *Neurology* 1999;53:938-945.
- Schlösser R, Hutchinson M, Joseffer S, et al. Functional magnetic resonance imaging of human brain activity in a verbal fluency task. *J Neurol, Neurosurg Psychiatry* 1998;64:492-498.
- Lehericy S, Cohen L, Bazin B, et al. Functional MR evaluation of temporal and frontal language dominance compared with the Wada test. *Neurology* 2000;54:1625-1633.
- Gil R. Elementos de uma propedêutica de neuropsicologia. In Gil R. *Neuropsicologia*. São Paulo: Santos, 2002:1-20.
- Loring DW, Meador KJ, Lee GP, et al. Cerebral language lateralization: evidence from intracarotid amobarbital testing. *Neuropsychologia* 1990;28:831-838.
- Pujol J, Torres L, Deus J, et al. J. Functional magnetic resonance imaging study of frontal lobe activation during word generation in obsessive-compulsive disorder. *Biol Psychiatry* 1999;45:891-897.
- Meneses MS, Ribas GC. *Telencéfalo*. In Meneses MS. *Neuroanatomia aplicada*. Rio de Janeiro: Guanabara Koogan, 1999:237-272.
- Guerreiro CAM. *Epilepsia*. 3.Ed. Campinas: UNICAMP, 2000.
- Rausch R, Silfvenius H, Wieser H-G, et al. Intraarterial amobarbital procedures. In Engel J Jr. *Surgical treatment of the epilepsies*. New York: Raven Press 1993:341-357.
- Spreer J, Quiske A, Altenmüller DM, et al. Unsuspected atypical hemispheric dominance for language as determined by fMRI. *Epilepsia* 2001;42:957-959.
- Hietala S-O, Silfvenius H, Aasly J, et al. Brain perfusion with intracarotid injection of ^{99m}Tc-HM-PAO in partial epilepsy during amobarbital testing. *Eur J Nucl Med* 1990;16:683-687.
- Abou-Khalil B, Schlaggar BL. Is it time to replace the Wada test? *Neurology* 2002;59:160-161.