

# PAROXISMA VESTIBULAR

## Estudo clínico e tratamento de oito pacientes

Aline Mizuta Kozoroski Kanashiro<sup>1</sup>, Paula Levatti Alexandre<sup>2</sup>,  
Cristiana Borges Pereira<sup>3</sup>, Antonio Carlos de Paiva Melo<sup>4</sup>, Milberto Scaff<sup>5</sup>

**RESUMO** - A paroxismia vestibular é uma síndrome de compressão do VIII nervo craniano e foi denominada inicialmente por Jannetta "vertigem posicional incapacitante". Esta síndrome é caracterizada por episódios curtos de vertigem, zumbido, déficit vestibular e auditivo. A RM pode mostrar compressão do VIII nervo por vasos da fossa posterior, como a artéria basilar, artéria vertebral, artéria cerebelar inferior anterior, artéria cerebelar inferior posterior. A paroxismia vestibular pode ser tratada com terapia medicamentosa tais como carbamazepina, fenitoína ou gabapentina, ou com descompressão microvascular do VIII nervo. Este estudo descreve oito pacientes com paroxismia vestibular. Quatro deles mostraram também sinais clínicos sugerindo compressão do V e/ou VII nervos. Sete pacientes tratados com carbamazepina tiveram melhora significativa da vertigem e zumbido.

**PALAVRAS-CHAVE:** vertigem, nervo vestibular, diagnóstico, tratamento.

### **Vestibular paroxysmia: clinical study and treatment of eight patients**

**ABSTRACT** - Vestibular paroxysmia is a syndrome of cross-compression of the VIII cranial nerve and was first described by Jannetta who used the term "disabling positional vertigo". This syndrome is characterized by brief attacks of vertigo, tinnitus, vestibular and auditory deficits. MRI may show the VIII nerve compression from vessels in the posterior fossa, such as the basilar, vertebral, anterior-inferior cerebellar or the posterior-inferior cerebellar arteries. Vestibular paroxysmia may be treated either with medical therapy, such as carbamazepine, phenytoin or gabapentin or with the microvascular decompression of the VIII nerve. This study describes eight patients with vestibular paroxysmia. Four of them showed also clinical signs suggesting cross-compression of the V and/or VII nerve. Seven patients treated with carbamazepine had significant improvement of vertigo and tinnitus.

**KEY WORDS:** vertigo, eighth cranial nerve, diagnosis, treatment

Síndromes vestibulares como a vertigem de posicionamento paroxística benigna (VPPB), doença de Menière, neurite vestibular, vertigem fóbica e vertigem central são as mais freqüentes em ambulatório especializado<sup>1-3</sup>. Existem, no entanto, outras doenças menos freqüentes, mas igualmente incapacitantes, de fácil reconhecimento e boa resposta ao tratamento. Entre estas está a paroxismia vestibular (PV), denominada inicialmente por Jannetta (1984)<sup>4</sup> e Moller (1986)<sup>5</sup> vertigem posicional incapacitante ("disabling positional vertigo"). Há evidências de que a compressão vascular do VIII nervo craniano seja a causa mais provável da paroxismia vestibular<sup>4-6</sup>, com hiperatividade e progressiva perda funcional. Pode ser diagnosticada pela ocorrência de episódios curtos de vertigem rotatória, precipitados ou modulados pela mudança da posição da cabeça, podendo estar associada a hipocausia e/ou zumbidos<sup>7</sup>.

É importante diferenciar a paroxismia vestibular de outras síndromes que cursam com vertigem episódica de curta duração, como VPPB, doença de Menière e neurite vestibular. A vertigem da PV desencadeada por movimentos da cabeça não é fatigável como nos pacientes com VPPB, e seus sintomas não são aliviados com uso de supressores ves-

É importante diferenciar a paroxismia vestibular de outras síndromes que cursam com vertigem episódica de curta duração, como VPPB, doença de Menière e neurite vestibular. A vertigem da PV desencadeada por movimentos da cabeça não é fatigável como nos pacientes com VPPB, e seus sintomas não são aliviados com uso de supressores ves-

Hospital do Servidor Público Estadual de São Paulo (HSPE) e Hospital das Clínicas da Faculdade de Medicina da Universidade de São Paulo (HC-FMUSP) São Paulo SP, Brasil: <sup>1</sup>Médica Estagiária do Ambulatório de Vertigem do Serviço de Neurologia do HSPE; <sup>2</sup>Médica residente da Divisão de Clínica Neurológica da FMUSP; <sup>3</sup>Pós-Graduada do Departamento de Neurologia da FMUSP, responsável pelo Ambulatório de Distúrbios Vestibulares do HC-FMUSP e Médica Assistente do HSPE e responsável pelo Ambulatório de Vertigem do HSPE; <sup>4</sup>Diretor do Serviço de Neurologia do HSPE; <sup>5</sup>Professor Titular do Departamento de Neurologia da FMUSP.

Recebido 23 Outubro 2004, recebido na forma final 17 Dezembro 2004. Aceito 8 Março 2005.

Dra. Aline Mizuta Kozoroski Kanashiro - Rua Martiniano de Carvalho 629/84 - 01321-001 São Paulo SP - Brasil. E-mail: kozoroski@terra.com.br

tibulares<sup>4,5</sup>. Na PV os pacientes não têm a perda auditiva flutuante característica da doença de Menière. Em relação ao tratamento há tanto propostas de uso de carbamazepina quanto de descompressão microvascular do VIII nervo.

Este estudo teve como objetivos: identificar os pacientes com PV no ambulatório de vertigem e observar a resposta ao tratamento com a carbamazepina.

## MÉTODO

Foram analisados retrospectivamente oito pacientes (média de idade: 63,5 anos, seis mulheres) atendidos no Ambulatório de Vertigem, na Divisão de Clínica Neurológica do Hospital das Clínicas da Faculdade de Medicina da Universidade de São Paulo e no Ambulatório de Ver-

tigem do Serviço de Neurologia do Hospital do Servidor Público Estadual de São Paulo.

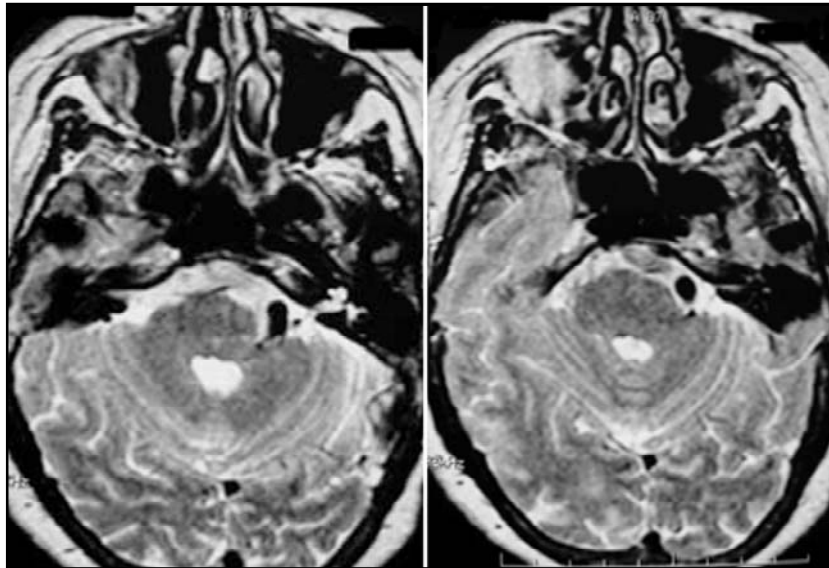
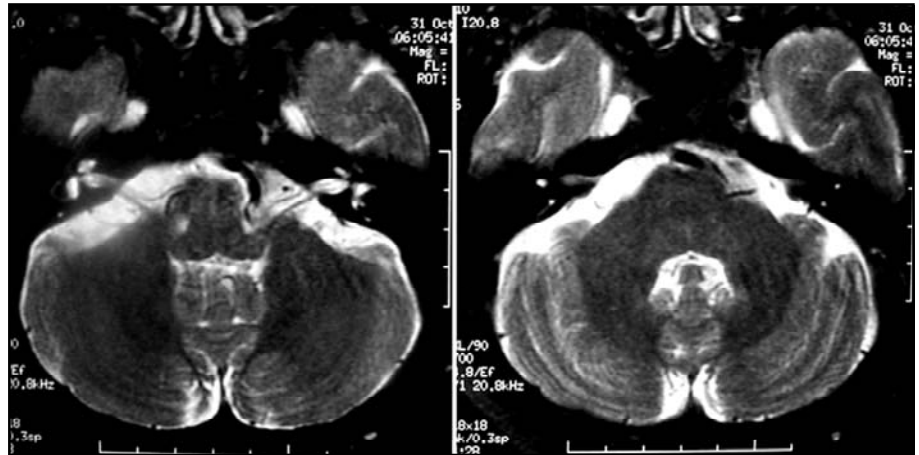
Por meio da anamnese e do exame físico dirigidos ao sistema vestibular foram identificados os pacientes com diagnóstico de PV. O diagnóstico foi estabelecido através das seguintes características: (1) episódios de vertigem rotatória de duração de segundos a minutos; (2) episódios freqüentemente desencadeados por determinadas posições da cabeça; (3) resposta ao tratamento com carbamazepina; (4) exclusão de uma causa central de vertigem<sup>7,8</sup>. Hipoacusia ou zumbidos poderiam ocorrer permanentemente ou durante os ataques de vertigem.

A ressonância magnética (RM) de encéfalo foi solicitada com o propósito de confirmar o diagnóstico de PV e afastar causas centrais. A tomografia computadorizada de crânio foi realizada em 2 pacientes: um deles estava impossibilitado de realizar RM de encéfalo devido à pró-

Tabela 1. Dados dos pacientes atendidos no ambulatório de vertigem.

Paciente	Gênero / idade	Queixa principal	Sintomas associados	Características do nistagmo	Outros comprometimentos	RM / TC	Resposta ao tratamento
1	M / 63	Episódios curtos de vertigem rotatória ao mover a cabeça		Nistagmo espontâneo e de provocação para D		TC - ectasia de artéria vertebral E	Boa
2	F / 65	Episódios curtos de vertigem rotatória ao mover a cabeça		Nistagmo de provocação para E		RM - normal	Boa
3	F / 61	Vertigem quando vira a cabeça para o lado esquerdo	Zumbido à E, desequilíbrio e náuseas	Nistagmo de provocação para D	Hipoacusia neurosensorial E	RM - dolico basilar com contato vascular com VII e VIII nervos	Indeterm.
4	F / 72	Episódios curtos de vertigem rotatória ao mover a cabeça	Hipoacusia E	Nistagmo de provocação para D	Hipoacusia neurosensorial E	TC - normal	Boa
5	F / 62	Episódios curtos de vertigem rotatória ao mover a cabeça		Nistagmo de provocação para E	Espasmo hemifacial E	RM - contato vascular com VIII nervo à E	Boa
6	M / 55	Episódios curtos de vertigem oscilatória ao mover a cabeça	Zumbido à E	Nistagmo evocado pelo olhar para D	Espasmo hemifacial E	RM-megadolicovertebral E e aneurisma basilar fusiforme	Boa
7	F / 71	Episódios curtos de vertigem rotatória ao mover a cabeça		Nistagmo de provocação rotatório para D	Espasmo hemifacial E	RM-megadolicobasilar	Parcial
8	F / 60	Episódios curtos de vertigem rotatória ao mover a cabeça	Hipoacusia e zumbido à E	Nistagmo de provocação para D	Espasmo hemifacial E, dor facial no território trigeminal E hipoacusia neurosensorial E	RM-megadolicobasilar	Boa

*Fig 1. RM de encéfalo (caso 3) com seqüência ponderada em T2 mostrando ectasia e tortuosidade da a rteria basilar com compressão do VII e VIII nervos cranianos à esquerda.*



*Fig 2. RM de encéfalo (caso 8) com seqüência ponderada em T2 evidenciando megadolico basilar com contato com V, VII e VIII nervos cranianos à esquerda.*

tese de platina na região temporal direita, e outro paciente aguardava o exame até a elaboração deste estudo.

Todos os pacientes foram submetidos ao tratamento com carbamazepina na dose inicial de 200 mg até o máximo de 600 mg ao dia, e a resposta ao tratamento foi avaliada no retorno dos pacientes.

## RESULTADOS

Os dados referentes aos oito pacientes estão distribuídos na Tabela. Estes foram distribuídos nos seguintes grupos conforme a apresentação clínica: (1) quatro pacientes tinham somente queixas referentes ao VIII nervo; (2) dois apresentavam também espasmo hemifacial; (3) um tinha espasmo hemifacial e neuralgia do trigêmeo; (4) um tinha espasmo hemifacial e sinais de comprometimento de tronco encefálico.

São descritos alguns exemplos para melhor ilustração.

**Caso 3** – A paciente de 61 anos referia episódios de vertigem de forte intensidade com desequilíbrio e tendência à queda para o lado esquerdo desencadeados ao virar a cabeça para a esquerda. Ao exame neurológico estavam presentes nistagmo de provocação, nistagmo evocado pelo olhar e nistagmo posicional para direita e hipoacusia neurosensorial à esquerda. A prova de Dix-Hallpike foi negativa e não havia sinais de comprometimento de tronco encefálico. A RM mostrou dolico basilar com contato vascular com o VII e VIII nervos cranianos à esquerda (Fig 1). A paciente apresentou importante reação alérgica à carbamazepina e fenitoína e foi prescrita gabapentina 600 mg/dia.

**Caso 8** – A paciente de 60 anos referia há quatro anos contrações involuntárias na hemiface esquerda e episódios de dor intensa, em choque na

região maxilar também à esquerda. Após alguns meses começou a apresentar episódios de curta duração de vertigem rotatória e zumbido. Procurou assistência médica e devido à dor facial foi iniciado tratamento com carbamazepina. A paciente evoluiu com melhora da dor e concomitantemente apresentou diminuição na frequência e intensidade dos episódios de vertigem. O exame neurológico mostrou espasmo hemifacial à esquerda, nistagmo de provocação para a direita e hipocúria neurosensorial à esquerda. A RM evidenciou megadolicobasilar com contato vascular com V, VII e VIII nervos cranianos à esquerda (Fig 2).

## DISCUSSÃO

A PV ocorre em uma frequência de 2,0% entre as síndromes vestibulares em ambulatório de vertigem<sup>1</sup>. No presente estudo as diferentes apresentações clínicas da PV foram: vertigem e sintomas auditivos isolados ou associados a espasmo hemifacial, a espasmo hemifacial e neuralgia do trigêmeo e a espasmo hemifacial e sinais de comprometimento do tronco encefálico. Estas apresentações clínicas podem ser explicadas pelo contato vascular (a. basilar, a. vertebral, a. cerebelar ântero-inferior ou a. cerebelar póstero-inferior) com os respectivos nervos cranianos - VIII, VII, V - e pela compressão de tronco encefálico. Conforme os estudos de Ryu<sup>6</sup> e de Moller<sup>9</sup> os sintomas de compressão vascular do VIII nervo estão relacionados com o sítio onde ela ocorre. Nos pacientes com sintomas vestibulares isolados este sítio de compressão provavelmente envolve a região ventral e rostral do VIII nervo, indicando que apenas a porção vestibular está comprometida. Naqueles com vertigem e sintomas auditivos a compressão ocorre nas porções caudal e ventral do VIII nervo. Nos pacientes com sintomas vestibulares, com ou sem sintomas auditivos, associados a sinais de comprometimento de outros nervos cranianos há compressão vascular dos nervos adjacentes na fossa posterior (V e VII nervos cranianos)<sup>6</sup>.

O mecanismo fisiopatológico não está completamente esclarecido e não é universalmente aceito, mas se admite que a compressão do VIII nervo possa ocorrer pelo mesmo mecanismo que afeta outros nervos cranianos, resultando em uma desmielinização focal do nervo no sítio de compressão e conseqüente facilitação da transmissão efática<sup>10,11</sup>. Os nervos cranianos apresentam uma zona de entrada da raiz, caracterizada pela junção da mielina de origem central (formada pelos oligodendró-

citós) com a mielina de origem periférica (formada pelas células de Schwann). De maneira geral, o estímulo pulsátil nesta região do nervo craniano leva a perda da mielina formada pelas células de Schwann e conseqüente formação de nova mielina, desta vez produzida pelos oligodendrócitos. Esta modificação leva a hiperatividade<sup>4</sup>, ou seja, a estimulação na zona de entrada da raiz pode resultar em um sinal amplificado ou aberrante, produzindo os sintomas<sup>10</sup>. Uma particularidade do VIII nervo reside na extensão de sua zona de entrada da raiz. Enquanto no V nervo, por exemplo, esta zona se localiza a aproximadamente 1 cm da ponte, no VIII nervo esta junção se estende por todo seu trajeto intracraniano, de 2,5 cm<sup>4,10</sup>.

O diagnóstico diferencial deve ser feito com vertigem de posicionamento paroxística benigna, doença de Menière, fistula perilinfática, neurite vestibular e síndromes vestibulares centrais. Cada uma destas síndromes, no entanto, tem suas particularidades e o uso dos critérios descritos acima auxilia no diagnóstico de PV. Neste estudo o nistagmo de provocação, presente em todos os casos, pôde sugerir o diagnóstico de PV. Por outro lado, esta forma de nistagmo não pode ser considerada patognomônica de PV, por também traduzir um desbalanço dinâmico do tônus vestibular, como na neurite vestibular parcialmente compensada e em síndromes vestibulares centrais. Em relação à direção do nistagmo de provocação, este sinal é de pouco auxílio na identificação do lado comprometido<sup>12</sup>, pois pode resultar de um estímulo excitatório, batendo para o mesmo lado, ou inibitório, batendo para o lado oposto, como ocorria no caso 5.

O tratamento realizado com carbamazepina mostrou-se eficaz nos pacientes deste estudo, com exceção da paciente que apresentou reação alérgica à medicação. O tratamento cirúrgico não foi indicado pelas respectivas equipes neurocirúrgicas. Em estudos prévios, os pacientes responderam adequadamente ao tratamento com carbamazepina mesmo com baixas doses iniciais<sup>7</sup>. Outras opções medicamentosas são a fenitoína e gabapentina<sup>7</sup>. Embora alguns autores refiram melhora dos sintomas e sinais somente com o tratamento cirúrgico e afirmem não haver eficácia do tratamento medicamentoso, a carbamazepina não foi utilizada nesses estudos<sup>9,13</sup>.

Pode-se concluir que, embora seja pouco frequente, a PV pode ser facilmente diagnosticada através dos critérios específicos, e tratada adequa-

damente com carbamazepina na maioria dos casos. O tratamento cirúrgico proposto por alguns autores nem sempre se faz necessário.

## REFERÊNCIAS

1. Pereira CB, Campos CR, Alexandre PL, Ciríaco JGM, Scaff M. Diagnóstico e evolução das principais síndromes vestibulares. *Arq Neuropsiquiatr* 2002;60(Supl 1):S14.
2. Ciríaco JGM, Alexandre PL, Pereira CB, Wang YP, Scaff M. Vertigem postural fóbica. *Arq Neuropsiquiatr* 2004;62:669-673.
3. Strupp M, Arbusow V. Acute vestibulopathy. *Curr Opin Neurol* 2001; 14:11-20.
4. Jannetta PJ, Moller MB, Moller AR. Disabling positional vertigo. *N Engl J Med* 1984;310:1700-1705.
5. Moller MB, Moller AR, Jannetta PJ, Sekhar L. Diagnosis and surgical treatment of disabling positional vertigo. *J Neurosurg* 1986;64:21-28.
6. Ryu H, Yamamoto K, Nishizawa S, Nozue M. Neurovascular compression syndrome of the eighth cranial nerve: can the site of compression explain the symptoms? *Acta Neurochir (Wien)* 1999;141:495-501.
7. Brandt T. *Vertigo, its multisensory syndromes*, 2<sup>nd</sup> Ed. London: Springer Verlag, 1999.
8. Brandt T, Dieterich M. Vestibular paroxysmia: vascular compression of the eighth nerve? *Lancet* 1994;343:798-799.
9. Moller MB, Moller AR, Jannetta PJ, Jho HD, Sekhar LN. Microvascular decompression of the eighth nerve in patients with disabling positional vertigo: selection criteria and operative results in 207 patients. *Acta Neurochir (Wien)* 1993;125:75-82.
10. Bergsneider M, Becker DP. Vascular compression syndrome of the vestibular nerve: a critical analysis. *Otolaryngol Head Neck Surg* 1995; 112:118-124.
11. Van HT, Deguine O, Esteve-Fraysse MJ, Bonafe A, Fraysse B. Relationship between cochleovestibular disorders in hemifacial spasm and neurovascular compression. *Laryngoscope* 1999;109:741-747.
12. Arbusow V, Strupp M, Dieterich M, Jäger L, et al. Alternating episodes of vestibular nerve excitation and failure. *Neurology* 1998;51:1480-1483.
13. Ryu H, Yamamoto S, Sugiyama K, Nozue M. Neurovascular compression syndrome of the eighth cranial nerve. What are the most reliable diagnostic signs? *Acta Neurochir (Wien)* 1998;140:1279-1286.