

METÁSTASES DO SEGMENTO TORÁCICO E LOMBAR DA COLUNA VERTEBRAL

Estudo prospectivo comparativo entre o tratamento cirúrgico e radioterápico com a imobilização externa e radioterapia

Asdrubal Falavigna¹, Orlando Righesso Neto², Ana Elisa Empinotti Ioppi³, Juliana Grasselli³

RESUMO - As metástases ósseas que acometem o segmento torácico e lombar da coluna vertebral têm como principais complicações o fenômeno doloroso e a compressão medular ou radicular. O tratamento adotado dependerá das condições clínicas e neurológicas do paciente e do grau de invasão tumoral. Foram analisados, prospectivamente, 32 pacientes acometidos por metástases do segmento torácico e lombar da coluna vertebral, sendo tratados com cirurgia de descompressão e estabilização interna seguida por radioterapia ou irradiação com mobilização externa. A seleção dos grupos foi estabelecida de acordo com a sensibilidade do tumor a radioterapia, condições clínicas, grau de estabilidade da coluna, grau de compressão medular/radicular e opção do paciente. A escala de Frankel e o teste visual de dor foram aplicados no momento do diagnóstico e após 1 e 6 meses. O grupo cirúrgico apresentou melhores resultados, mantendo a deambulação por mais tempo, pois manteve a força muscular nos pacientes Frankel E, propiciou a reversão do déficit neurológico pré-operatório em 61,5% dos casos e propiciou melhora significativa da dor.

PALAVRAS-CHAVE: metástases, coluna vertebral, cirurgia, radioterapia.

Metastatic tumor of thoracic and lumbar spine: prospective study comparing the surgery and radiotherapy vs external immobilization with radiotherapy

ABSTRACT - Bone metastases at the thoracic and lumbar segment of the spine are usually presented with painful sensation and medullar compression. The treatment is based on the clinical and neurological conditions of the patient and the degree of tumor invasion. In the present study, 32 patients with spinal metastasis of thoracic and lumbar segment were prospectively analyzed. These patients were treated by decompression and internal stabilization followed by radiotherapy or irradiation with external immobilization. The election of the groups was in accordance with the tumor radiotherapy sensitivity, clinical conditions, spinal stability, medullar or nerve compression and patient's decision. The Frankel scale and pain visual test were applied at the moment of diagnosis and after 1 and 6 months. The surgical group had better results with preserving the ambulation longer and significant reduction of pain.

KEY WORDS: vertebral metastases, surgery, radiotherapy.

A ocorrência de metástases ósseas é uma condição freqüente em pacientes acometidos por câncer¹. Nos Estados Unidos a incidência anual de metástases da coluna vertebral é de 180.000 novos casos^{1,2}. O envolvimento da coluna vertebral por metástases é mais freqüente no segmento torácico, em 60% a 80% dos casos, seguido pelo segmento lombossacral, em 15% a 30%¹. O acometimento de mais de um

segmento da coluna vertebral é observado em 50% dos casos¹. A compressão nervosa é a principal complicação das metástases toracolombares, sendo evidenciada em cerca de 20% dos pacientes². As metástases toracolombares são usualmente originadas do tumor primário de localização na mama, próstata e pulmão^{1,3,4}. Estas lesões ocasionam prejuízo na qualidade de vida do paciente pela dor consequen-

¹Doutor em Neurociências pela Universidade Federal de São Paulo - Escola Paulista de Medicina (UNIFESP-EPM), Professor de Neurocirurgia da Universidade de Caxias do Sul, Caxias do Sul RS, Brasil (UCS); ²Ortopedista, Pós-Graduando em Ortopedia pela Faculdade Federal de Ciências Médicas da Santa Casa de São Paulo; ³Acadêmica de Medicina da UCS.

Recebido 5 Dezembro 2006, recebido na forma final 29 Maio 2007. Aceito 4 de Julho 2007.

Dr. Asdrubal Falavigna - General Arcy da Rocha Nóbrega 401 / 602 - 95040-290 Caxias do Sul RS - Brasil. E-mail: asdrubal@doctor.com

te à instabilidade mecânica e aos distúrbios neurológicos³. A fratura patológica decorrente da metástase toracolombar é uma complicação freqüente, estando geralmente combinada com lesão neurológica e dor irreversível⁵.

O tratamento instituído para os casos de metástases na coluna vertebral depende do estágio da doença e das condições clínicas e neurológicas do paciente³. A escolha da modalidade terapêutica, seja radioterapia, cirurgia, corticoterapia e quimioterapia, dependerá da existência de compressão medular, distúrbio neurológico, prognóstico tumoral e aspectos relevantes para a qualidade de vida do paciente como, por exemplo, a sensação dolorosa³. O tratamento radioterápico é recomendado usualmente para pacientes com tumores radiosensíveis, sem comprometimento da estabilidade da coluna e da função neurológica, com expectativa de vida de menos de 3 meses, presença de paraplegia por mais de 24 horas, envolvimento de múltiplos níveis espinhais, doença disseminada e condições gerais que contra-indiquem a opção cirúrgica³. As principais indicações de cirurgia são dor irreversível, distúrbio neurológico, tumor primário não determinado, tumor radorresistente e deterioração neurológica durante ou após o tratamento radioterápico³.

O objetivo do presente estudo é comparar o tratamento cirúrgico com radioterapia e a radioterapia com imobilização externa nos pacientes acometidos por metástases do segmento torácico e lombar da coluna vertebral.

MÉTODO

Foram estudados prospectivamente, no período de janeiro de 1997 a janeiro de 2006, 32 portadores de tumores metastáticos do segmento torácico e lombar da coluna vertebral. Os pacientes foram subdivididos em dois grupos: o radioterápico com imobilização externa e o radioterápico com cirurgia.

Os critérios de inclusão no tratamento consistiram em presença de lesão metastática nos segmentos torácico e lombar da coluna vertebral, expectativa de sobrevida superior a 6 meses e sintomas dolorosos ou comprometimento neurológico parcial. O diagnóstico radiológico foi feito pelo exame de ressonância magnética. Foram excluídos os pacientes que apresentavam lesão medular completa no momento do diagnóstico.

A escolha do tratamento radioterápico ou cirúrgico foi estabelecida de acordo com a sensibilidade do tumor à radioterapia, condições clínicas do paciente, grau de estabilidade da coluna vertebral, presença de compressão medular ou radicular e opção do paciente. Os portadores de tumores radiosensíveis, do tipo mama, pulmão e próstata, sem comprometimento neurológico e sem instabilidade da coluna, foram usualmente encaminhados para radioterapia,

enquanto os pacientes com comprometimento neurológico devido a compressão medular ou radicular, deformidade da coluna por instabilidade, dor axial severa, déficit neurológico progressivo e tumores radorresistentes foram, freqüentemente, encaminhados para cirurgia. Os pacientes acometidos por metástases de melanoma não receberam radioterapia, sendo encaminhados para a cirurgia.

Os pacientes com compressão medular ou radicular receberam corticoterapia com 24 mg/dia de dexametasona, sendo essa dose reduzida gradativamente após a melhora neurológica.

O colete de fixação externa usado foi o toracolombar bivalvado de polipropileno, sendo feito previamente um molde de gesso. Foram incluídos os ombros nas lesões superiores à décima vértebra torácica.

A radioterapia foi aplicada na dose de 3 mil cGy, incluindo no campo de tratamento os segmentos vertebrais adjacentes superior e inferior. Não foi indicado radioterapia nos tumores radorresistentes.

A cirurgia foi feita com o objetivo de descompressão da medula espinhal e raiz nervosa seguida de fixação interna. Nas lesões que acometiam o corpo vertebral foram usualmente realizadas abordagem anterior com corpectomia e descompressão nervosa seguidas pelo uso de cilindro ou enxerto tricortical de íliaco combinado com uso de placa. O acesso à região torácica alta de T1 a T3 foi feito através de incisão cervical esquerda e esternotomia; na região torácica média, de T3 a T10, através de toracotomia pósterolateral direita; na transição toracolombar de T11 a L2, através de abordagem toracoabdominal esquerda com necessidade freqüente de incisão radial do músculo diafragma; e na região lombar de L2 a L5, através de incisão abdominal. As lesões que predominaram no pedículo e na lâmina ou as metástases acometendo vários níveis foram abordadas pela via posterior, e a fixação interna incluiu, no mínimo, três segmentos acima e dois abaixo mediante o uso de parafusos pediculares, ganchos ou haste de Hartshill ou Harrington associado com fios sublaminares de Luque. No final da cirurgia a peça tumoral era encaminhada para exame anatomopatológico. Nos tumores radiosensíveis, a radioterapia teve início 3 semanas após a cirurgia.

Foram aplicadas a escala de Frankel e o teste visual de dor no momento do diagnóstico e depois de transcorridos 1 e 6 meses⁶.

A avaliação estatística do teste visual da dor foi realizada pelo teste t de *Student* para determinação de significância estatística. Os testes foram considerados significantes se $p < 0,05$.

O trabalho foi aprovado pelo comitê de ética e todos os pacientes aqui estudados assinaram termo de aceitação de participação do estudo com comprometimento de retorno nos seguimentos pré-determinados.

RESULTADOS

Foram analisados 32 pacientes, subdivididos em 17 no grupo cirúrgico e 15 no grupo radioterápico. A média de idade no grupo cirúrgico foi de 53 anos, sendo 9 casos do sexo feminino e 8 do masculino. No

Tabela 1. Características dos pacientes segundo o tipo histológico do tumor, localização e tratamento preconizado.

Paciente	Idade (sexo)	Etiologia do tumor	Localização	Tratamento	Escala de Frankel	Teste visual da dor	Mortalidade ou sobrevida (meses após diagnóstico)
					Início / 1 mês / 6 meses	Início / 1 mês / 6 meses	
1	23 (F)	Mama	L3	Cirurgia	D / E / E	10 / 3 / 2	M (26)
2	55 (M)	Próstata	T12	Radioterapia	E / E / E	9 / 8 / 5	M (14)
3	42 (M)	Melanoma	L2	Cirurgia	C / D	9 / 5	M (1,4)
4	60 (F)	Endométrio	T6	Radioterapia	E / E / E	10 / 7 / 7	M (24)
5	40 (F)	Pulmão	L2	Cirurgia	D / E / E	10 / 4 / 4	M (14)
6	70 (M)	Cólon	L1	Cirurgia	B / C / D	10 / 3 / 2	M (8)
7	53 (F)	Mama	L1	Radioterapia	E / C *	10 / 9 *	M (23)
8	49 (F)	Tireóide	L5	Cirurgia	C	10	M (1)
9	68 (F)	Mama	T8	Cirurgia	E / E / E	8 / 5 / 2	M (20)
10	42 (F)	Melanoma	T8 a T11	Cirurgia	D / E / E	9 / 4 / 3	M (5)
11	54 (M)	Pulmão	T7	Radioterapia	E / E / E	9 / 7 / 6	M (10)
12	62 (M)	Pulmão	L2	Radioterapia	C / C	10 / 5	M (1,6)
13	57 (F)	Mama	T1	Cirurgia	B / C / C	9 / 4 / 3	M (22)
14	45 (F)	Mama	T8	Cirurgia	C / D / E	10 / 5 / 4	M (48)
15	38 (M)	Pulmão	T11	Radioterapia	E / E / E	10 / 5 / 7	M (8)
16	41 (M)	Pulmão	L1	Radioterapia	E / E / E	9 / 8 / 6	M (12)
17	65 (F)	Pulmão	L1	Radioterapia	D / E / E	10 / 7 / 6	M (7)
18	44 (M)	Pulmão	T12	Cirurgia	D / E / E	10 / 6 / 2	M (18)
19	71 (M)	Melanoma	T9	Cirurgia	C / D	9 / 4	M (1,5)
20	47 (M)	Pulmão	L1	Radioterapia	E / E / E	10 / 8 / 5	M (16)
21	51 (F)	Mama	T7	Cirurgia	D / E / E	9 / 3 / 3	M (36)
22	60 (M)	Pulmão	T10	Radioterapia	E / C *	10 / 6	M (8)
23	57 (M)	Pulmão	T10 a L1	Cirurgia	E / E / E	10 / 4 / 3	M (19)
24	62 (F)	Tireóide	T4	Cirurgia	E / E / E	9 / 5 / 4	M (10)
25	69 (M)	Pulmão	L2	Radioterapia	C	9	M (1)
26	43 (M)	Próstata	L3	Radioterapia	E / E / E	10 / 7 / 6	M (8)
27	57 (F)	Mama	T10	Radioterapia	E / E / E	9 / 6 / 5	M (14)
28	61 (M)	Próstata	L3	Cirurgia	C / D	10 / 6	M (5)
29	53 (F)	Mama	T9	Radioterapia	E / E	10 / 8	S (1,2)
30	49 (F)	Mama	T6	Radioterapia	E / E	8 / 7	S (3)
31	63 (M)	Pulmão	L1	Cirurgia	D / E / E	9 / 4 / 4	S (9)
32	58 (M)	Próstata	L1	Cirurgia	E / E	10 / 5	S (4)

M, masculino; F, feminino; M, mortalidade; S, Sobrevida; *Piora da força nos membros inferiores durante a radioterapia, sendo encaminhados para cirurgia.

grupo radioterápico, a média de idade foi 54 anos, sendo 9 casos do sexo masculino e 6 do feminino. As características de todos os pacientes estão apresentadas na Tabela 1.

Os tumores primários mais comuns foram os carcinomas de pulmão, com 12 casos, e de mama, com 9 casos. Os restantes em ordem decrescente, originavam-se 4 casos da próstata, 3 casos da pele, 2 casos da tireóide e 1 caso do útero e do cólon.

A localização mais comum das metástases foi o

segmento toracolombar (T11 a L2) com 14 casos, seguido pelo segmento torácico (T1 a T10) com 12 casos, pelo segmento lombar (L3 a L5) com 4 casos e acometimento em mais de uma vértebra em 2 casos (Figs 1, 2 e 3).

Todos os pacientes apresentavam como queixa inicial dor intensa ao nível da coluna vertebral; entretanto, em 50% dos casos, a compressão medular e o distúrbio neurológico estavam associados no momento do diagnóstico.

Tabela 2. Tipo de cirurgia e instrumental cirúrgico.

Acesso cirúrgico (Casos)	Instrumental utilizado – Casos
Anterior (7)	Cilindro e placa – 5
	Enxerto tricortical de íliaco e placa – 2
Posterior (6)	Parafusos / ganchos – 10
	Hartshill associado a fios sublaminares de Luque – 2
	Harrington-Luque – 3
Combinado (4)	Cilindro com placa anterior e parafusos posteriores – 2
	Enxerto tricortical de íliaco com placa anterior e parafusos posteriores – 1
	Cilindro com placa anterior e ganchos posteriores – 1

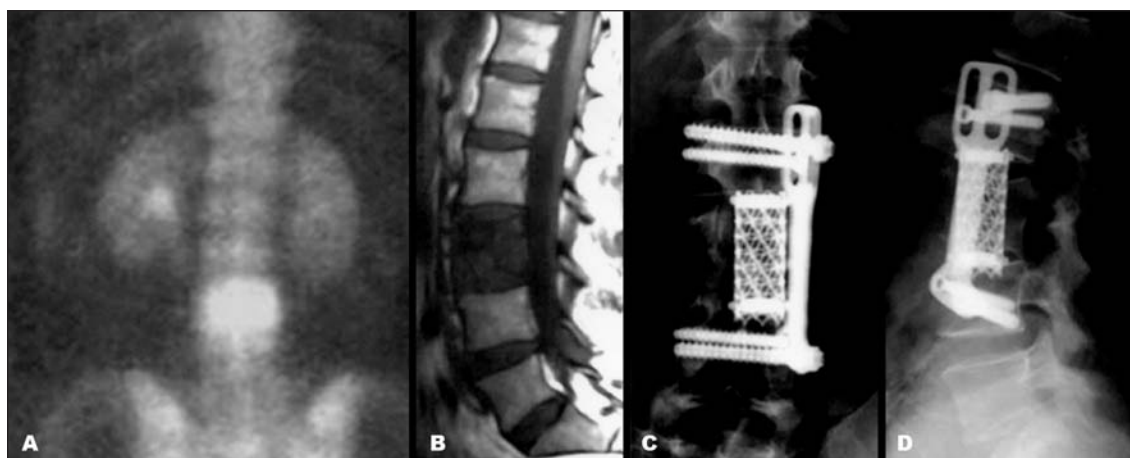


Fig 1. Cintilografia óssea (A) e ressonância magnética de coluna lombar em T1 (B) mostrando implantação tumoral em L3. Controle radiológico em incidência ântero-posterior (C) e perfil (D) após a abordagem anterior com corpectomia e fixação interna com cilindro e placa anterior (Caso 1).

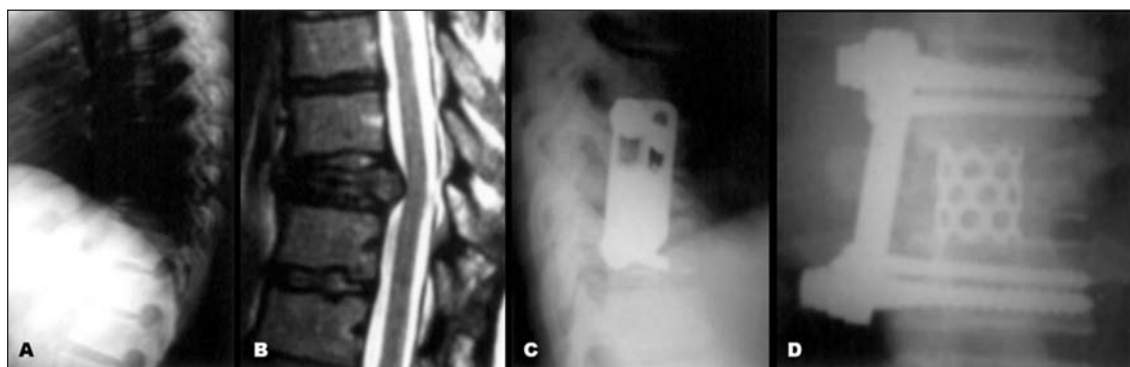


Fig 2. Raios-X simples de coluna torácica (A) e ressonância magnética de coluna lombar em T2 (B) mostrando destruição neoplásica do corpo vertebral de T8 com comprometimento do canal vertebral. Controle radiológico em perfil (C) e ântero-posterior (D) após a abordagem anterior com corpectomia e fixação interna com cilindro e placa anterior (Caso 9).

No grupo cirúrgico, tiveram 4 pacientes com exame neurológico normal, Frankel E, no momento do diagnóstico, permaneceram com o mesmo quadro neurológico passados 6 meses da cirurgia. Contudo, no grupo da radioterapia, dos 12 pacientes Frankel E, 2 apresentaram piora durante a radioterapia e passaram a

Frankel C, sendo encaminhados para cirurgia. Em 8 dos 13 pacientes com alteração do exame neurológico, houve reversão completa do déficit neurológico pelo tratamento cirúrgico. No grupo de radioterapia, dos 3 pacientes que apresentaram comprometimento neurológico, houve reversão completa em 1 caso.

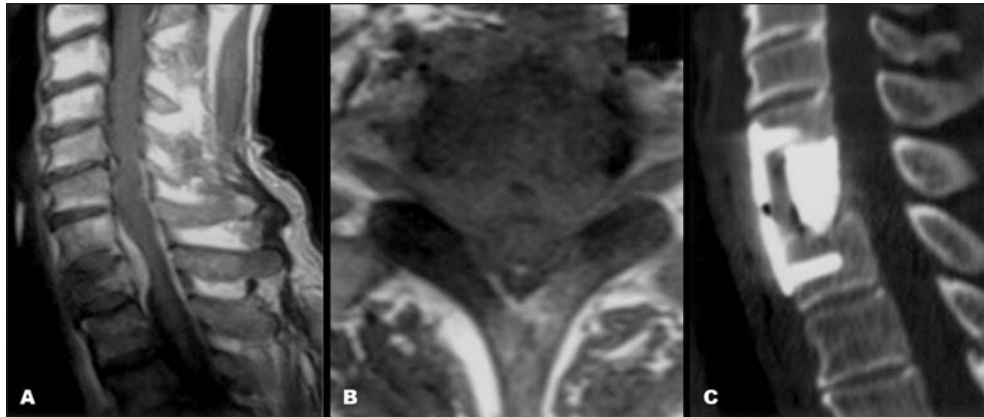


Fig 3. Ressonância magnética em T1 com uso de contraste endovenoso visualizando-se em perfil (A) uma destruição do corpo vertebral de T1, podendo-se evidenciar a invasão do canal vertebral também no plano transversal (B). Tomografia computadorizada em reconstrução sagital demonstrando uma descompressão do canal vertebral e estabilização anterior com cilindro e placa anterior (Caso 13).

A via de acesso anterior foi utilizada isoladamente em 7 casos e, em combinação com fixação posterior, em 4 casos. A via posterior isolada foi utilizada em 6 casos (Tabela 2).

Não houve diferença estatística no valor inicial da dor entre os grupos, sendo o valor médio no grupo cirúrgico de 9,47 e no grupo radioterápico de 9,53. Passado 1 mês, houve melhora com significância estatística em ambos grupos, entretanto, na avaliação após 6 meses a diferença estatística foi observada somente no grupo cirúrgico. Passado 6 meses do início do tratamento, a cirurgia melhorou, no mínimo, 50% da dor inicial, enquanto que a média de alívio da dor com a radioterapia não alcançou esse percentual. Os pacientes do grupo da radioterapia referiam um desconforto contínuo, com necessidade de tratamento medicamentos diário e diminuição progressiva da deambulação.

Houveram 7 complicações (21,8%), sendo distribuídas em 5 (15,6%) no grupo cirúrgico e 2 (6,25%) no grupo da radioterapia. No grupo cirúrgico houve deiscência de sutura durante a radioterapia em 2 pacientes, tromboembolismo pulmonar em 1 caso e infecção pulmonar em 2 após a cirurgia pela via anterior. No grupo da radioterapia, verificou-se piora da força muscular dos membros inferiores durante o tratamento em 2 pacientes, os quais foram encaminhados para cirurgia.

O tempo de mortalidade após o diagnóstico foi 15,6 meses no grupo cirúrgico e 11,2 meses no grupo da radioterapia. No período de até 60 dias após o diagnóstico da doença ocorreram 5 óbitos (15,6%), 3 destes casos (9,37%) eram do grupo cirúrgico e 2 (6,25%) do radioterápico. As causas dos óbitos no primeiro grupo foram tromboembolismo pulmonar, sep-

se e falência dos órgãos por progressão da doença. No segundo grupo, as causas dos óbitos foram sepse e falência dos órgãos por progressão da doença.

DISCUSSÃO

As metástases da coluna toracolombar ainda não possuem um tratamento específico, com nível de evidência I, apesar das diversas modalidades de terapia^{3,7}. As indicações terapêuticas baseiam-se no estágio da doença, nas condições clínicas do paciente e na presença de compressão medular e de fatores determinantes na qualidade de vida dos pacientes, principalmente a dificuldade de deambulação³. Existem várias formas de terapia que são utilizadas de forma isolada ou combinada, tais como corticoterapia, radioterapia, cirurgia e quimioterapia².

A eficácia dos diferentes tratamentos e o prognóstico dos pacientes depende do tipo histológico e do estágio tumoral, bem como do comprometimento clínico e neurológico³. As metástases, no nosso estudo, se originaram mais frequentemente de tumores localizados no pulmão e mama, o que confere com os achados da literatura^{1,3,4}. A localização mais frequente em nossos pacientes foram na transição toracolombar seguido pelo segmento torácico, sendo o inverso observado na literatura¹.

A compressão medular é observada em 20% dos pacientes com metástases na coluna vertebral⁸. O presente trabalho mostrou uma incidência de 50%, sendo esta taxa mais elevada, provavelmente, pela demora do paciente em procurar atendimento médico ou pela insistência demasiada no tratamento analgésico, retardando assim a investigação.

A radioterapia é opção terapêutica em pacientes com mínimo ou nenhum acometimento neurológico, em tumores radiosensíveis sem evidência de instabilidade e compressão espinhal^{9,10}. Outros fatores determinantes do sucesso desta modalidade terapêutica são a localização anatômica, o tamanho tumoral, o tipo histológico e o grau de diferenciação^{9,10}. As metástases de tumores originados da mama ou da próstata e os hematopoiéticos são considerados radiosensíveis, os tumores pulmonares e de tireóide têm radiosensibilidade intermediária, enquanto o melanoma, o tumor renal e o do trato gastrointestinal são radorresistentes^{9,10}.

A condição neurológica prévia à radioterapia é o principal fator prognóstico, sendo que nos casos em que existe um distúrbio neurológico avançado previamente à irradiação, não se observa melhora significativa, ao contrário dos pacientes que deambulam, nestes os resultados são mais satisfatórios. Durante o tratamento radioterápico, o exame neurológico seriado deve ser realizado, sendo a deterioração neurológica indicativa de falha terapêutica^{4,9,10}. O tratamento cirúrgico é indicado nesses casos, porém 77% dos pacientes não recuperam a função perdida^{4,9,10}. No presente trabalho, 2 casos apresentaram piora neurológica durante a radioterapia, sendo rapidamente encaminhados para a cirurgia.

A irradiação tumoral é apropriada para o tratamento paliativo da dor metastática e radicular pela compressão epidural nos pacientes com tumor radiosensível, podendo aliviar a dor de, em média 50%³. Entretanto, as indicações devem ser racionalizadas devido ao grande número de casos que, após o tratamento radioterápico, necessitam do tratamento cirúrgico adicional pela progressão tumoral e dor intratável, acarretando, assim, aumento do risco de infecção para cerca de 12% a 32%^{3,9,11}. A radioterapia é utilizada, como rotina, no pós-operatório para controle local de recidiva tumoral³. A radiação deve ser iniciada após duas semanas de cirurgia a fim de permitir uma cicatrização adequada⁹. Neste estudo, a radioterapia foi indicada após 3 semanas da cirurgia.

O tratamento cirúrgico é preconizado para pacientes com metástases radorresistentes, na presença de fratura patológica sem diagnóstico de tumor primário, instabilidade da coluna vertebral e distúrbio neurológico progressivo⁵. A cirurgia tem como objetivo a descompressão da medula espinhal e do nervo espinhal com estabilização interna para mobilização precoce e conseqüente melhor qualidade de vida do paciente^{2,9,12,13}.

A disfunção neurológica nos pacientes com metástases espinhais deve ser manejada prontamente, pois estudos demonstram que 70% a 80% dos pacientes apresentam melhora neurológica a ponto de a deambulação retornar em 50% dos casos^{2,9,13}. Os pacientes que não apresentavam distúrbios neurológicos e foram operados para estabilização, preservaram suas funções em 95% dos casos^{2,9,13}. No presente trabalho, houve reversão completa do distúrbio neurológico com o tratamento cirúrgico em 61,5% dos casos, e os pacientes que antes da cirurgia apresentavam exame neurológico dentro da normalidade, permaneceram iguais após a cirurgia.

Hiroki² tem evidenciado benefícios na deambulação e controle esfinteriano em intervenções cirúrgicas e terapias combinadas. Klimo e colaboradores⁴ compararam randomizadamente os resultados de ressecções cirúrgicas descompressivas seguidas de radioterapia bem como radioterapia isolada para tratamento de pacientes com metástases vertebrais e evidenciaram ser a cirurgia o tratamento de escolha para descompressão espinhal e estabilização. Os pacientes submetidos à cirurgia recuperaram a deambulação e a função esfinteriana mais precocemente. Wai e colaboradores¹², Ratliff e Cooper⁹ e Bilsky e colaboradores¹³ concluem que a descompressão nervosa associada à correção do alinhamento vertebral e fixação interna no paciente com câncer terminal propicia melhora da dor e, conseqüentemente, melhor qualidade de vida independentemente do tipo e do estágio tumoral. No presente trabalho, a melhor satisfação do grupo cirúrgico foi o alívio da dor, superior a 50%, permitindo uma deambulação e melhor qualidade de vida.

Inúmeras abordagens cirúrgicas como a anterior, transcavitária, póstero-lateral e transpedicular vêm sendo utilizadas para acesso e ressecção dos tumores da coluna vertebral, com resultados superiores aos da laminectomia. A escolha de cada técnica depende da localização do tumor, do tipo de reconstrução requerida, das comorbidades, da extensão da doença e da habilidade do cirurgião¹³. Casadei e colaboradores⁵ avaliaram 25 pacientes com distúrbios neurológicos devido a fraturas patológicas por metástases na região toracolombar e observaram um melhor resultado com a descompressão e estabilização posterior. No presente trabalho, usualmente a localização do tumor indicava a via de acesso, ou seja, nas lesões de corpo vertebral a via de acesso foi anterior e, na lesão do pedículo e lâmina, a via posterior (Fig 1, 2 e 3). Nas lesões múltiplas, a via de acesso foi a posterior. Em alguns casos, apesar da lesão anterior, a

via de acesso foi a posterior em razão das condições clínicas do paciente.

A sobrevida média dos pacientes que se submeteram à intervenção cirúrgica foi 1 ano, sendo influenciada por fatores determinantes como local do tumor primário, tipo histológico e grau de disseminação tumoral^{2,3,9}. No presente trabalho, a mortalidade, após o diagnóstico, foi de 15,6 meses no grupo cirúrgico e de 11,2 meses no grupo da radioterapia. A mortalidade perioperatória, até 60 dias após a cirurgia, foi 9,37%.

A incidência de complicações cirúrgicas ocorre em cerca de 30% dos pacientes, sendo as mais comuns: deterioração neurológica durante a cirurgia, fraturas, hemorragias, pneumonia, trombose venosa e infarto do miocárdio⁹. No trabalho, as complicações cirúrgicas foram 15,6% e no grupo da radioterapia 6,25%.

Em conclusão, nos pacientes com condições clínicas satisfatórias e sobrevida superior a 6 meses, a cirurgia seguida pela radioterapia permite o alívio imediato da dor e a reversão do distúrbio neurológico através da descompressão nervosa e estabilização intra-operatória da coluna vertebral. A cirurgia permite que o paciente deambule e se mobilize mais rapidamente e por um tempo mais prolongado se

comparada com a radioterapia. Isso é possível não somente pela melhora do quadro neurológico, porém principalmente pelo alívio da dor.

REFERÊNCIAS

1. Filkelstein JA, Zaveri G, Wai E, Vidmar M, Kreder H, Chow E. A population-based study of surgery for spinal metastases. *J Bone Joint Surg* 2003;85:1045-1050.
2. Hirabayashi H, Ebara S, Kinoshita T, et al. Clinical outcome and survival after palliative surgery for spinal metastases. *Cancer* 2002; 97:476-484.
3. Aebi M. Spinal metastasis in the elderly. *Eur spine J* 2003;12:202-213.
4. Klimo Jr P, Schmidt MH. Surgical management of spinal metastases. *Oncologist* 2004;9:188-196.
5. Casadei R, Greggi T, Miglietta A, Perozzi M, Barchetti M, Parisini P. *Chir Organi Mov* 1998;83:149-158.
6. Frankel HL. Ascending cord lesion in the early stages following spinal surgery. *Paraplegia* 1967;7:111-118.
7. Gasbarrini A, Cappuccio M, Mirabile L, et al. Spinal metastases: treatment evaluation algorithm. *Eur Rev Med Pharmacol Sci* 2004;8:265-274.
8. Siegal T, Tiqva P, Siegal T. Vertebral body resection for epidural compression by malignant tumors. Results of forty-seven consecutive operative procedures. *J Bone Joint Surg Am* 1985;67:375-382.
9. Ratliff JK, Cooper PR. Metastatic spine tumors. *South Med J* 2004;97:246-253.
10. Sundaresan N, Rothman A, Manhart K, Kelliher K. Surgery for solitary metastases of the spine: rationale and results of treatment *Spine* 2002; 27:1802-1806.
11. Ghogawala Z, Mansfield F, Borges L. Spinal radiation before surgical decompression adversely affects outcomes of surgery for symptomatic metastatic spinal cord compression. *Spine* 2001;26:818-824.
12. Wai EK, Finkelstein JA, Tangente RP, et al. Quality of life in surgical treatment of metastatic spine disease. *Spine* 2003;28:508-512.
13. Bilsky MH, Lis E, Raizer J, Lee H, Boland P. The diagnosis and treatment of metastatic spinal tumor. *The Oncologist* 1999;4:459-469.