

## MENINGIOMAS

### ESTUDO EPIDEMIOLÓGICO E ANÁTOMO-PATOLÓGICO DE 304 CASOS

LUIZ FERNANDO BLEGGI TORRES\*, LUIZ ERNANI MADALOZZO\*\*,  
BETINA WERNER\*, LÚCIA DE NORONHA\*, GRACIELA V. VICELLI JACOB\*,  
BRUNO C. MEDEIROS\*, EMILIANO N. VIALLE\*

---

**RESUMO** - No presente estudo, foram pesquisados os tumores do sistema nervoso central (SNC) diagnosticados na cidade de Curitiba entre 1990 e 1994. Realizaram-se 2371 biópsias de SNC das quais 1340 casos eram neoplasias primárias. Dentre as neoplasias primárias de SNC 304 (22,6%) eram meningiomas. Duzentos e nove meningiomas ocorreram em mulheres (68,7%) e 95 ocorreram em homens (31,3%). As idades variaram de 3 a 90 anos, com média de 45,8 anos. Duzentos e oitenta meningiomas localizavam-se no cérebro, 10 na medula espinhal, 9 no cerebelo e 5 na emergência de nervos cranianos. Na classificação histológica verificou-se que 294 (96,7%) eram do tipo clássico, 6 malignos (ou anaplásicos), 3 atípicos e 1 papilar. No grupo dos meningiomas clássicos 267 eram meningoteliais, 10 psamomatosos, 5 fibroblásticos, 5 microcísticos, 5 transicionais e 2 angiomatosos. Os autores concluem que as neoplasias meníngeas representaram o grupo mais frequente de tumores primários do SNC e apresentaram características epidemiológicas e anátomo-patológicas similares às da literatura mundial, na qual é dada ênfase à dificuldade de estabelecer critérios biológicos e histológicos de malignidade neste grupo de tumores.

**PALAVRAS-CHAVE:** tumor cerebral, meningioma, epidemiologia, histopatologia.

#### **Meningiomas: epidemiological and pathological studies of 304 cases**

**ABSTRACT** - The authors have retrospectively reviewed all tumors of central nervous system (CNS) operated at the most important neurosurgery hospitals of Curitiba in a 5-year period (1990-1994) and found 304 (22.4%) cases of meningioma. Age mean of the patients was 48.5 years, with a range of 3 to 90 years. A marked female preponderance (68.7%) was noted. The most common tumor location was brain (n=280) and the remaining cases occurred in spinal cord (n=10), cerebellum (n=9) and cranial nerves (n=5). Histologically, there were 294 (96.7%) meningiomas of the classical type, six malignant or anaplastic, three atypical and one papillary. Two hundred and sixty seven classical meningiomas were from the meningotelial subtype, ten psamomatous, five fibroblastic, five microcystic, five transitional and two angiomatous. The authors conclude that meningiomas are one of the most common group of primary neoplasias of CNS and the definition of malignancy in those tumors is beset by frequent discordance between histologic and biologic features.

**KEY WORDS:** brain tumor, meningioma, epidemiology, histopathology.

---

O conhecimento do comportamento biológico das neoplasias depende diretamente do correto diagnóstico anátomo-patológico e de elementos clínicos e epidemiológicos. Inúmeros estudos demonstram a relação entre o meio ambiente e o desenvolvimento de algumas neoplasias. Diante disto, em 1990, foi criado o "Banco de Patologia Tumoral do Sistema Nervoso Central da População

---

Seção de Neuropatologia e Microscopia Eletrônica do Serviço de Anatomia Patológica\* e Serviço de Neurocirurgia\*\* do Hospital de Clínicas de Curitiba, Universidade Federal do Paraná. (UFPR).  
Aceite: 20-maio-1996.

Dr. Luiz Fernando Bleggi Torres - Seção de Neuropatologia e Microscopia Eletrônica do Serviço de Anatomia Patológica, Hospital de Clínicas - Rua General Carneiro 181 - 80060-900 Curitiba PR - Brasil.  
FAX: 041 2642513.

da Cidade de Curitiba”, que tem como objetivo centralizar todos os dados referentes aos tumores do sistema nervoso (SNC) que acometem a população dessa cidade e sua região metropolitana. Esta linha de pesquisa tem o intuito de analisar epidemiologicamente os principais tumores do SNC, com enfoque complementar na histopatologia e nos aspectos clínicos. Este trabalho é o primeiro de uma série de relatos derivados desse banco de tumores, e o meningioma foi escolhido por ser um dos grupos mais numerosos dentre as neoplasias primárias do SNC<sup>4,21,25</sup>.

Meningiomas ocorrem principalmente em pacientes entre 40 e 70 anos e são mais comuns no sexo feminino<sup>5,18</sup>. Localizam-se preferencialmente na convexidade cerebral, foice, tenda cerebelar, sulcos olfatórios e asa menor do osso esfenóide<sup>11,19,21,25</sup>. Diversos fatores etiológicos têm sido implicados na gênese dos meningiomas, incluindo trauma, irritação meníngea crônica por hematoma subdural, infecções crônicas e efeitos tardios de tratamentos radioterápicos em baixas doses (até 1000 rads) para *tinea capitis* ou de altas doses para tratamento de gliomas e metástases<sup>14,18,21,29</sup>.

Os sinais e sintomas provocados pelo meningioma refletem a sua localização<sup>24</sup> e devido ao crescimento lento podem atingir grandes proporções antes de manifestarem algum sinal ou sintoma<sup>18,21</sup>. Meningiomas da foice e parassagitais do terço médio do seio sagital são os mais frequentes e geralmente se manifestam com paresia contralateral<sup>7</sup>. O diagnóstico de meningioma por tomografia axial computadorizada é possível em 63% dos casos quando não utiliza contraste, e em 90%, quando ele é utilizado<sup>4,7,20,25</sup>. No exame de ressonância nuclear magnética, os meningiomas são isointensos em relação ao cérebro em imagens tomadas em T1 e T2<sup>4,7,9,20,21,25,33</sup>.

A ressecção completa do meningioma, com preservação das estruturas vizinhas normais, é o tratamento ideal para esse tipo de tumor. A dura-máter na qual o meningioma se origina também deve ser removida, pois este procedimento diminui o índice de recorrência<sup>1,16,21,28</sup>. O emprego de radioterapia ou radiocirurgia na prevenção de recidivas é controverso<sup>1,6,21,30</sup>. A taxa de recorrência local é de 6% em cinco anos para ressecção cirúrgica completa e 25% para casos com ressecção subtotal<sup>1,6,21,30</sup>. Os tumores localizados na convexidade cerebral apresentam taxa de recorrência mais baixa (3% em cinco anos) pela facilidade de ressecção cirúrgica total<sup>17</sup>. Os meningiomas de comportamento biológico agressivo, como os atípicos e anaplásicos, têm índices de recorrência em cinco anos de 38 e 78%, respectivamente, e os malignos podem apresentar metástases<sup>3,8,10,15</sup>.

## MATERIAL E MÉTODOS

Foram pesquisados os livros de registros ou arquivos de biópsias do período de 1990 a 1994 dos Serviços de Anatomia Patológica do Hospital de Clínicas, Hospital Nossa Senhora das Graças, Hospital Erasto Gaertner, Hospital Infantil Pequeno Príncipe, Hospital das Nações, Hospital Evangélico, Hospital Santa Cruz e Santa Casa de Misericórdia, principais hospitais da cidade de Curitiba e responsáveis por mais de 95% da rotina neurocirúrgica do município. Do total de biópsias de diversos órgãos e tecidos realizadas neste período, foram anotadas as de SNC. Deste total, foram separados os meningiomas avaliando-se estatisticamente as variáveis sexo, idade e localização tumoral. Os dados clínicos dos pacientes foram obtidos diretamente das requisições de exame anátomo-patológico.

Todas as biópsias foram processadas por técnicas histológicas convencionais e alguns casos selecionados foram estudados por microscopia eletrônica<sup>2</sup> e imuno-histoquímica<sup>31</sup>. Todas as lâminas foram estudadas e classificadas histologicamente pelo neuropatologista (LFBT), de acordo com a classificação da OMS, de 1993<sup>12</sup>.

## RESULTADOS

No período de 1990 a 1994 foram realizadas 2371 biópsias de SNC, das quais 1340 casos eram neoplasias primárias. Dentre as neoplasias primárias de SNC, 304 (22,6%) eram meningiomas.

Duzentos e nove meningiomas ocorreram em mulheres e 95 ocorreram em homens, o que estabelece uma relação de 2,2 mulheres para cada homem acometido por esta neoplasia. As idades variaram de 3 a 90 anos, com média de 45,8 anos para os meningiomas (Gráfico 1).

Quanto à localização, 280 meningiomas eram no cérebro, 10 na medula espinhal, 9 no cerebelo e 5 na emergência de nervos cranianos.

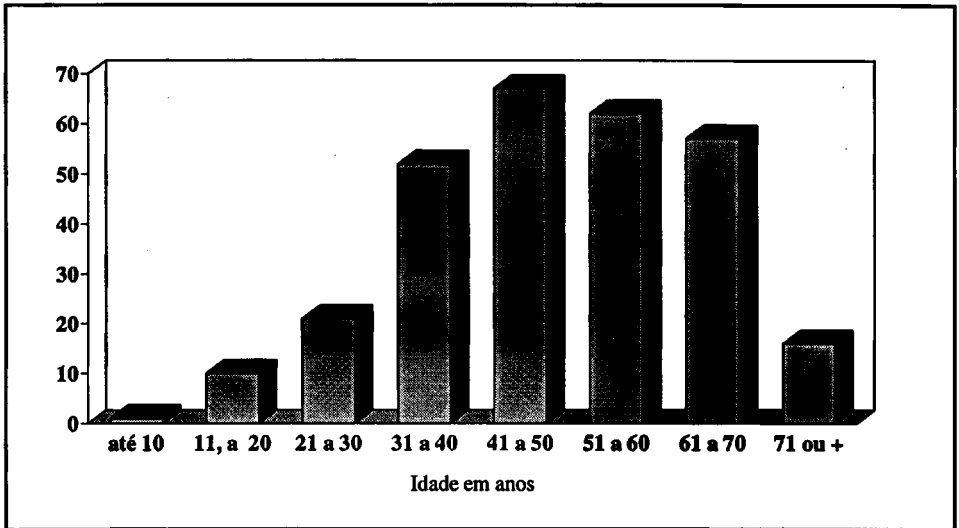


Gráfico 1. Variação das idades dos pacientes acometidos por meningioma

Em se tratando da classificação histológica dos meningiomas<sup>12</sup>, 294 (96,7%) eram do tipo clássico, 6 malignos (ou anaplásicos), 3 atípicos e 1 papilar. Dentre os meningiomas clássicos, 267 eram meningoteliais, 10 psamomatosos, 5 fibroblásticos, 5 microcísticos, 5 transicionais e 2 angiomatosos. Os principais elementos diagnósticos à microscopia óptica são exemplificados nas Figuras 1 a 4 e aspectos ultraestruturais relevantes, nas Figuras 5 e 6.




Fig 1. Corte histológico de meningioma meningotelial composto por células com citoplasma indistinto, núcleos ovais com cromatina delicada e raros nucléolos. As células tumorais assumem arranjo concêntrico (seta). HE x400



*Fig 2. Corte histológico de meningioma microcístico que apresenta cordões e pequenos ninhos de células tumorais regulares separados por áreas microcísticas (\*) devido a acúmulo de fluido extracelular. HE x400*



*Fig 3. Corte histológico de meningioma atípico com maior agressividade biológica e frequente recidiva tumoral. O tumor apresenta maior celularidade, atipias nucleares (seta) e focos de necrose (N). HE x400*




Fig 4. Corte histológico de meningioma maligno com aspecto epitelióide, pouco diferenciado, no qual há atipias nucleares e mitoses (seta). HE x400

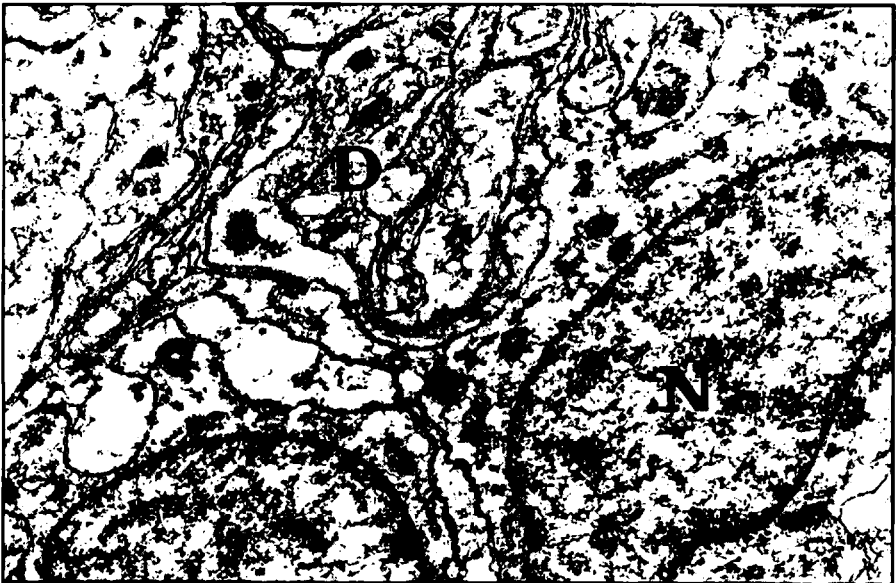


Fig 5. Microscopia eletrônica de meningioma meningotelial demonstrando células tumorais com núcleos ovais e regulares (N) contendo cromatina delicada e raros nucléolos (seta). Inúmeras interdigitações citoplasmáticas caracterizam este tumor (D). Acetato de uranila e citrato de chumbo x15000

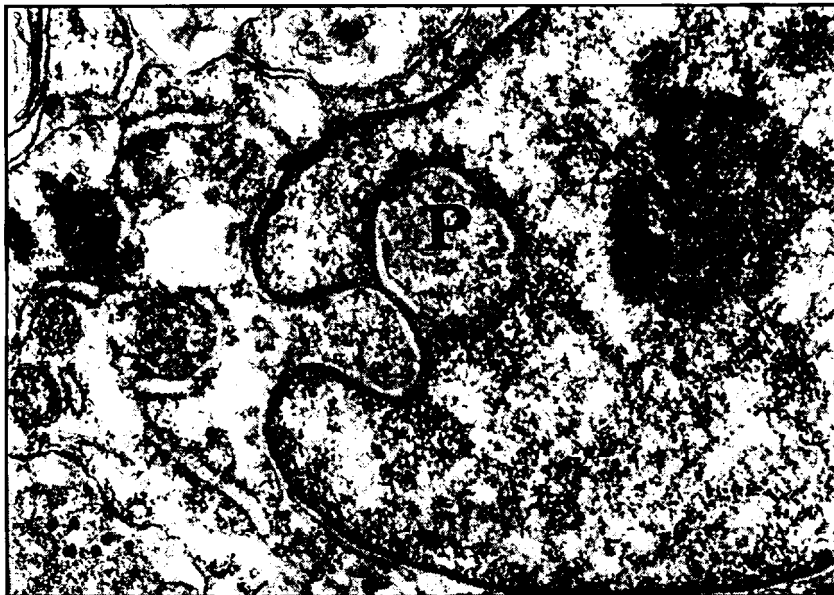

Fig 6. Microscopia eletrônica de meningioma meningotelial demonstrando detalhe nuclear em que há pseudo-inclusão citoplasmática (P). Citoplasma rico em retículo endoplasmático. Acetato de uranila e citrato de chumbo x45000.

## DISCUSSÃO

Os meningiomas são uma das neoplasias primárias do SNC mais frequentes e mais comuns. Na presente série, os meningiomas corresponderam a 22,4% das neoplasias primárias do SNC, sendo superior ao índice encontrado no Japão (12,3%) e Estados Unidos (13 a 19%) e assemelhando-se à China (22,3%)<sup>10,18,19,30</sup>. O aspecto heterogêneo das populações investigadas parece justificar esta discrepância.

Os meningiomas predominam no sexo feminino<sup>5,13,18,23</sup>. Isto pode ser comprovado no presente estudo, em que encontramos relação de 2,2 mulheres para cada homem acometido por esta neoplasia. A predominância deste tumor no sexo feminino, o agravamento dos seus sintomas durante a gravidez e alguns casos de associação entre meningioma e carcinoma mamário, sugerem a dependência desta neoplasia a hormônios sexuais, já que as células neoplásicas apresentam receptores progesterogênicos e estrogênicos<sup>5,13,18,23</sup>.

A idade de maior ocorrência destes tumores é entre os 50 e 70 anos, sendo infrequentes abaixo dos 20 anos<sup>10,21,22</sup>. Na presente série, a média de idade foi 45,8 anos, sendo que 65% dos tumores ocorreram em pacientes entre 41 e 70 anos e houve apenas 11 casos (3,6%) abaixo dos 20 anos (Gráfico 1).

Os meningiomas podem ocorrer em qualquer local do SNC e geralmente são intimamente aderidos à dura-máter. Localizam-se preferencialmente no cérebro, mais especificamente nos dois terços anteriores do seio sagital<sup>11,21,25,26,27</sup>. Duzentos e oitenta tumores do presente estudo localizavam-se no cérebro, 10 na medula espinhal, 9 no cerebelo e 5 na emergência de nervos cranianos.

Na classificação da Organização Mundial da Saúde de 1993<sup>12</sup>, os meningiomas foram separados em 4 grupos principais: (1) meningioma clássico, com diversas variantes histológicas (meningotelial, fibroblástico, transicional, psamomatoso, angiomatoso, microcístico, secretor, células claras, cordóide, linfoplasmacítico e metaplásico), (2) meningioma atípico, (3) meningioma papilar e (4) meningioma



14. Mack EE, Wilson CB. Meningiomas induced by high-dose cranial irradiation. *J Neurosurg* 1993;79:28-31.
15. Maier H, Ofner D, Hittmair A, Kitz Klaus, Budka H. Classic, atypical, and anaplastic meningioma: three histopathological subtypes of clinical relevance. *J Neurosurg* 1992;77:616-623.
16. Marks SM, Whitwell HL, Lye RM: Recurrence of meningioma after operation. *Surg Neurol* 1986;25:436-440.
17. Mirimanoﬀ RO, Dosoretz DE, Linggood RM, Ojemann RG, Martuza RL. Meningioma: analysis of recurrence and progression following neurosurgical resection. *J Neurosurg* 1985;62:18-24.
18. Motta LACR, Motta LDC. Tratamento endócrino dos meningiomas. uma revisão. *Arq Neuropsiquiatr* 1995;53:324-332.
19. Nakasu S, Hirano A, Shimua T, Llana JF. Incidental meningiomas in autopsy study. *Surg Neurol* 1987;27:319-322.
20. New PF, Araonow S, Heselink JR. National Cancer Institute study: Evaluation of computed tomography on the diagnosis of intracranial neoplasms. *Radiology* 1980;136:665-675.
21. Olivero WC, Lister R, Elwood PW. The natural history and growth rate of asymptomatic meningiomas: a review of 60 patients. *J Neurosurg* 1995;83:222-224.
22. Pasquier B, Gasnier F, Pasquier D. Papillary meningioma: clinicopathologic study of seven cases and review of the literature. *Cancer* 1986;58:299-305.
23. Perrot-Appianat M, Groyer-Picard MTh, Kujas M. Immunocytochemical study of progesterone receptor in human meningioma. *Acta Neurochir (Wien)* 1992;115:20-30.
24. Rhee BA, Kim TS, Kim GK, Leem W. Hemifacial spasm caused by contralateral cerebellopontine angle meningioma: case report. *Neurosurgery* 1995;36:393-395.
25. Russel EJ, George AE, Kricheﬀ II, Budzilovich G. Atypical computed tomographic features of intracranial meningiomas: radiological pathological correlation in a series of 131 consecutive cases. *Radiology* 1980;135:673-682.
26. Schwachheimer K, Kartenbeck J, Moll R, Franke WW. Vimentin filament-desmosome cytoskeleton of diverse types of human meningiomas. *Lab Invest* 1984;51:584-591.
27. Sheehy JP, Crockard HA. Multiple meningiomas: a long-term review. *J Neurosurg* 1983;59:1-5.
28. Shuangshoti S, Boonjunwetwat D, Kaoroptham S. Association of primary intraspinal meningiomas and subcutaneous meningioma of the cervical region: case report and review of literature. *Surg Neurol* 1992;38:129-134.
29. Soffer D, Pitaluga S, Feiner M, Beller AJ. Intracranial meningiomas following low-dose irradiation to the head. *J Neurosurg* 1983;59:1048-1053.
30. Torres LFB, Almeida R, Avila S, Alessi S, Freitas R. Brain tumours in south Brazil. *Arq Neuropsiquiatr* 1990;48:279-285.
31. Torres LFB, Noronha L, Telles JEQ. A importância da imunohistoquímica no diagnóstico anátomo-patológico em hospital geral: análise de 885 casos. *J Bras Patol* 1995;31:65-71.
32. Younis GA, Sawaya R, DeMonte F, Hess KR, Albrecht S, Bruner JM. Aggressive meningeal tumors: review of a series. *J Neurosurg* 1995;82:17-27.
33. Zee CS, Chen T, Hinton DR, Tan M, Segall HD, Apuzzo MLJ. Magnetic resonance imaging of cystic meningiomas and its surgical implications. *Neurosurgery* 1995;36:482-488.