

BREVE COMENTÁRIO SOBRE A PATOGENIA DA CISTICERCOSE ESPINHAL

A. SPERLESCU * — R. J. BALBO ** — S. L. ROSSITTI ***

RESUMO — A hipótese de que embriões cisticercóticos possam alcançar os espaços subaracnóides espinhais por migração descendente a partir de espaços intracranianos previamente infestados não é compatível ao acometimento leptomeníngeo espinhal primário, que observamos em duas pacientes. É sugerido que nesses casos os embriões invadem o sistema nervoso central através do fluxo sanguíneo retrógrado pelo plexo venoso vertebral interno e veias intervertebrais, e que o compartimento intracraniano do líquido cefalorraqueano possa ser secundariamente invadido pelos cisticercos.

Brief comments on the pathogenesis of spinal cysticercosis.

SUMMARY — The spinal forms of neurocysticercosis are rather rare. The more common presentation is the leptomeningeal form. We have reported two patients with an exclusively spinal involvement verified through surgery. The current theory of downward migration of the parasites from the cerebral to the spinal subarachnoid space cannot explain primary spinal forms, and it is suggested that retrograde flow through the epidural vertebral veins provides an alternative route.

A cisticercose espinhal é relativamente rara, sendo a forma leptomeníngea sua apresentação mais comum. A concomitância de acometimento encefálico, a baixa frequência de exame necroscópico sistemático do canal raqueano e a confusão diagnóstica com outras formas de acometimento mielorradicular subagudo ou crônico são fatores que devem contribuir para a baixa incidência relatada da cisticercose espinhal. Em consequência, a experiência clínica de cada grupo de pesquisadores é restrita a casos isolados ou a pequenas séries; sua patogenia é insuficientemente conhecida e, acerca dela, são feitas conjecturas de difícil verificação. Cada novo relato pode trazer importante contribuição ao tema.

Tendo em vista tais ponderações, relatamos recentemente a experiência de nossa clínica¹². Foram revistos os prontuários de 205 pacientes internados de 1961 a 1987 com o diagnóstico de neurocisticercose, dos quais três apresentavam acometimento espinhal (forma leptomeníngea) verificado em cirurgia, correspondendo a 1,4% da série. Não temos observado qualquer caso de cisticerco intramedular ou epidural. Os três pacientes eram do sexo feminino, adultas e caucasianas. Apresentavam quadro clínico de compressão mielorradicular de variada intensidade. Uma das pacientes apresentava cisticercose generalizada e já era acompanhada há 5 anos por apresentar epilepsia. As outras duas não tinham antecedente mórbido relevante e não apresentavam sinais de acometimento encefálico, sendo nelas a forma espinhal presumivelmente primária, observação esta fundamental para a análise crítica da patogenia da

Trabalho do Departamento de Neuro-Psiquiatria da Faculdade de Ciências Médicas da Pontifícia Universidade Católica de Campinas (PUCCAMP) e do Departamento de Neurologia e Neurocirurgia do Hospital Vera Cruz, Campinas: * Professor Assistente; ** Professor Adjunto; *** Médico Residente.

cisticercose espinhal leptomeníngea e, indiretamente, da cisticercose racemosa em geral. A observação clínica, exames complementares relevantes, tratamento cirúrgico e seguimento dessas duas pacientes são sumariados a seguir.

CASUÍSTIC.

Caso 1 — SMCB (HVC 545-81), paciente do sexo feminino, com 28 anos, caucasiana, internada em 1975 com queixa de dor toracolombar, fraqueza nos membros inferiores e incontinência vesical, sintomas estes progressivos há um ano. Esta paciente nos foi encaminhada de outra clínica, após investigação inicial e laminectomia exploratória, com fistula do líquido cefalorraqueano (LCR) pela ferida cirúrgica. Sem outros antecedentes mórbidos relevantes. Exame neurológico — alerta e orientada, sem disfasias, boa memória e atenção; paraparesia crural de predomínio distal e sinais piramidais; leve espasticidade em membros inferiores; sem amiotrofias; mialgia difusa; sem alterações sensitivas bem definidas; sinal de Lasègue bilateral e cruzado a 40 graus; exame dos nervos cranianos e fundoscopia normais. Mielografia lombar (realizada em outra clínica) — múltiplas falhas de enchimento, de aspecto cístico, ao nível do cone medular e cauda equina. LCR lombar (colhido por ocasião da mielografia) — aspecto opalescente, 32 células/mm³ (2% de eosinófilos), proteínas totais 53 mg%, reação de Weinberg positiva; provas manométricas para bloqueio, normais. Pneumoencefalograma — normal. Eletrencefalograma (EEG) — normal. Operação — laminectomia de T₁₂ a L₂, com conservação da superfície articular, encontrando-se cisticercos racemosos, em grande quantidade, obstruindo o espaço subaracnóideo, aracnóide espessada e opalescente, aderências fibrosas em torno do cone medular; máxima evacuação dos cisticercos foi obtida por lavagem do espaço subaracnóideo com solução salina. Evolução — No pós-operatório imediato a paciente referiu melhora importante do quadro álgido radicular e, no seguimento, apresentou lenta recuperação da força motora e do controle vesical, permanecendo leve espasticidade nos membros inferiores após dois meses. No ano que se seguiu desenvolveu a forma hipertensiva da neurocisticercose, necessitando de derivação do LCR. Evoluiu com freqüentes reexacerbações dos sintomas de hipertensão intracraniana, sendo necessárias diversas revisões do sistema de derivação ventrículo-peritoneal. Óbito após 5 anos.

Caso 2 — EZM (HVC 203-87), paciente do sexo feminino, com 54 anos, caucasiana, internada em 1987 com queixa de lumbago crônico e irradiação dolorosa para a coxa esquerda há um ano. Exame neurológico e EEG dentro dos limites da normalidade. Mielografia e mielotomografia computadorizada lombar — múltiplas falhas de enchimento, arredondadas, na cauda equina. LCR lombar (colhido por ocasião da mielografia) — límpido e incolor, 24 células/mm³ (100% de linfomononucleares), proteínas totais 38 mg%, reação de Weinberg negativa; provas manométricas para bloqueio, normais. Operação — laminectomia de L₃ a L₅, com preservação da superfície articular; cisticercos racemosos, em grande quantidade e obstruindo o espaço subaracnóideo foram encontrados, tendo sido removidos por lavagem com solução salina; não havia sinais de aracnoidite. Evolução — Melhora importante da dor irradiada foi referida no pós-operatório imediato; com a volta às atividades rotineiras voltou a apresentar lumbago, de menor intensidade. Óbito após 4 meses, por meningoencefalite por *E. coli*, de curso lento e tumultuado. Por ocasião do início do quadro infeccioso foi realizada tomografia computadorizada do cérebro, na qual não se encontraram lesões atribuíveis a neurocisticercose.

COMENTÁRIOS

É nosso intento tecer breves considerações sobre a patogenia da cisticercose espinhal. É em geral aceito que embriões liberados dos ovos da *Taenia solium*, ingeridos pelo hospedeiro intermediário, penetram ativamente a mucosa do tracto gastro-intestinal e ganham acesso à circulação venosa, com ou sem passagem pelo sistema porta-hepático⁸. A passagem dos embriões pela circulação venosa abdominal é demonstrada pelo encontro (se bem que raro) de cisticercos hepáticos em necrópsias⁸. A passagem pelo sistema linfático e, daí, para o sistema cava também é proposto¹³. Os embriões passariam pela circulação pulmonar, disseminando-se como êmbolos pelo organismo através da circulação arterial, em especial para o cérebro, músculos e olhos, neles desenvolvendo-se cisticercos^{8,13}. É geralmente aceito que, no sistema nervoso, os embriões desenvolver-se-iam em *Cysticercus cellulosae* quando no interior do parênquima nervoso e, em *Cysticercus racemosus*, quando no espaço do LCR. As variações anatômicas do arco aórtico favoreceriam a passagem dos embriões seja para

a artéria carótida (favorecendo a forma intraparenquimatosa), seja para a artéria vertebral (favorecendo a forma racemosa basal); a disposição clássica do arco aórtico favoreceria a forma mista¹³.

Na cisticercose intramedular, propõe-se que o parasito possa instalar-se por disseminação hematogênica (arterial)^{4,10}, ou por migração ventriculo-ependimária⁴. Queiroz et al.¹⁰ analisaram criticamente a patogenia da cisticercose intramedular, com base em 16 casos coletados da literatura e um caso de sua experiência pessoal. A distribuição topográfica dos cisticercos (19 lesões assim distribuídas: 5 cervicais, 12 torácicas e 2 lombares) foi estatisticamente proporcional ao fluxo sanguíneo de cada região medular, o que favorece a hipótese da embolização arterial das larvas. A raridade da forma intramedular torna-se, assim, explicável pelo baixo fluxo sanguíneo medular (cerca de 100 vezes menor que o encefálico), pela rede arterial de pequenos vasos sob baixa pressão e, ainda, pelas peculiaridades da medula, cuja riqueza em fibras gliais dificultaria a instalação dos parasitos. Os mesmos autores consideraram plausível a hipótese de migração ventriculo-ependimária, mas não encontraram evidências que a favoreçam.

Na forma extramedular leptomenígea (racemosa), postula-se a migração das larvas do espaço subaracnóideo intracraniano (que seria invadido através da artéria vertebral) para o espinal¹³, sendo essa forma de observação mais freqüente na localização cervical que na dorsal ou lombar^{4,11,13}. O embrião tem diâmetro de cerca de 20 micra⁶. Parece-nos que um êmbolo dessa proporção, em meio a corrente sanguínea arterial, ao atingir a artéria vertebral deva prosseguir rapidamente pela artéria basilar e alcançar o território da artéria cerebral posterior ou, menos provavelmente, alcançar algum ramo diencefálico da artéria basilar, dado ser pouco provável que um êmbolo de qualquer natureza passe para os ramos penetrantes da ponte. Ademais, essa teoria não é compatível ao acometimento espinal leptomenígeo primário que observamos em nossas duas pacientes. A cisticercose espinal primária, por vezes evoluindo com acometimento encefálico à distância ou com o aparecimento de cisticercos racemosos basais, foi relatada em outras séries^{3,4,5,11}.

Há três décadas, Isamat de la Riva⁶ observou que cisticercos racemosos podem abandonar suas localizações primárias, alcançando pontos distantes do lago do LCR por movimentos ativos amebóides, demonstráveis *in vitro*. O estudo minucioso de seu material, apesar de na época não ter observado qualquer caso de cisticercose espinal pura, o levou a supor que 'possivelmente nas formas de cisticercos racemosos, a invasão primária do sistema nervoso central se faça ao nível dos espaços subaracnóideos espinais'. Ao considerarmos o trajeto percorrido pelo embrião da mucosa do tracto gastro-intestinal ao espaço subaracnóideo espinal, descartamos de início a via linfática e a propagação por continuidade. A via hematogênica arterial é responsável pela forma intramedular da cisticercose espinal, sendo improvável que o embrião possa "emergir" do tecido medular para o espaço do LCR. Passamos então a estudar a possibilidade da via hematogênica venosa, a exemplo do que é aceito na esquistossomose medular.

As veias da coluna vertebral constituem sistema paralelo ao sistema cava principal (Fig.1). O plexo venoso vertebral interno estende-se do cóccix ao forame magno; seus vasos são irregulares, de paredes finas e mergulhados na gordura peridural, o que torna sua dissecação particularmente difícil⁹. Estudos radiográficos em cadáveres e, também em animais vivos, demonstraram que as veias do plexo venoso vertebral interno são desprovidas de válvulas e comunicam-se com as veias vertebrais, intercostais, lombares e sacrais laterais através das veias intervertebrais, principalmente^{1,2}. Sendo desprovidas de válvulas, essas veias podem conduzir o sangue em qualquer direção e, a despeito de suas paredes finas e delicadas, são capazes de receber grande volume de sangue sem desenvolver varicosidades, funcionalmente sendo um reservatório sanguíneo⁹. Quando a pressão intratorácica e intra-abdominal aumentam, o sangue pode fluir pelo sistema vertebral ao invés de pelo sistema cava, dirigindo-se das vísceras para as veias peridurais. A congestão passiva da medula espinal, nessas ocasiões, é prevenida por pequenas válvulas nos ramos radiculares, responsáveis pela drenagem venosa medular⁹. Desse modo é possível a disseminação espinal de neoplasias ou de processos inflamatórios oriundos das cavidades torácica, abdominal e pélvica, bem como a disseminação para regiões anatómicas associadas a conexões não valvuladas do plexo^{1,2}.

Sugerimos, assim, que na neurocisticercose o embrião possa alcançar o espaço subaracnóideo espinal pelas veias peridurais, desenvolvendo-se em sua forma racemosa e originando, deste modo, formas clínicas primariamente espinhais leptomeníngeas. Localizados no espaço subaracnóideo espinal, os cisticercos provocariam no hospedeiro respostas imuno-alérgicas locais e à distância evoluindo, do ponto de vista imunológico, de modo crônico repetitivo⁷. Podem, ainda, ascender ao espaço subaracnóideo intracraniano através do forame magno, invadindo as cisternas da base e o sistema ventricular⁶. A raridade da cisticercose epidural poderia ser devida à pouca afinidade do parasita por essa localização, bem como poderia ser explicada pela pequena frequência em que é feito o exame necroscópico sistemático do canal raqueano.

Conclusões — 1. Na cisticercose intramedular é provável que o embrião seja implantado no tecido medular por embolização arterial. 2. Na cisticercose espinal leptomeníngea (racemosa) é provável que o embrião invada o espaço subaracnóideo espinal através das conexões do plexo venoso vertebral interno. 3. A cisticercose racemosa das cisternas da base pode ser secundária a acometimento espinal primário.

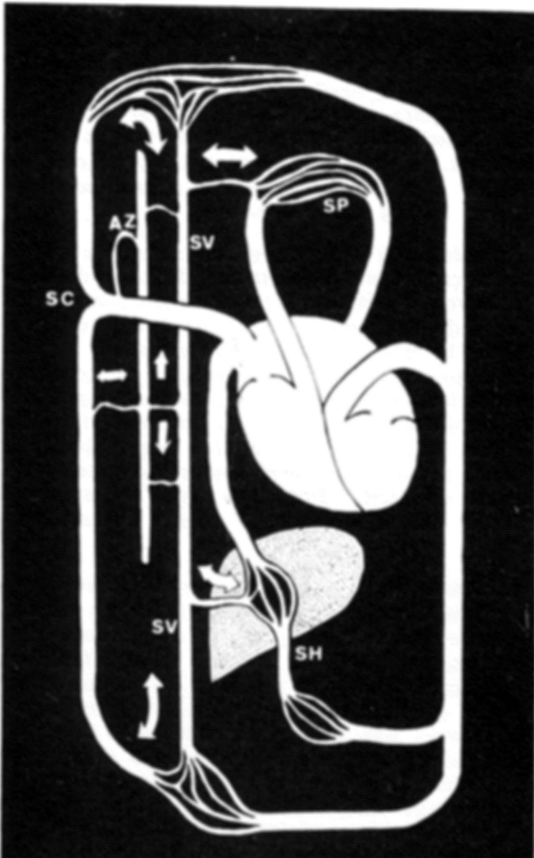


Fig. 1 — Diagrama das conexões do sistema venoso vertebral (SV) com os sistemas cava (SC), pulmonar (SP) e porta-hepático (SH), bem como com a veia dzigos (AZ). Modificado de Batson(1,2). As setas indicam as constantes mudanças na direção do fluxo sanguíneo.

REFERÊNCIAS

1. Batson OV — The function of the vertebral veins and their role in the spread of metastases. *Ann Surg* 112:138, 1940.
2. Batson OV — The role of the vertebral veins in metastatic processes. *Ann Intern Med* 16:38, 1942.
3. Bussone G, La Mantia L, Frediani F, Lamperti E, Salmaggi A, Campi A, Sinatra MG, Boiardi A — Neurocysticercosis: clinical and therapeutic considerations. Review of italian literature. *Ital J Neurol Sci* 7:525, 1986.
4. Canelas HM, Ricciardi-Cruz O, Escalante OAD — Cysticercosis of the nervous system: less frequent clinical forms. III. Spinal cord forms. *Arq Neuro-Psiquiat (São Paulo)* 21:77, 1963.
5. Carydakis C, Baulac M, Laplane D, Schuller E, Philippon J — Cysticercose spinale pure: note sur le liquide céphalo-rachidien. *Rev Neurol* 140:590, 1984.
6. Isamat de la Riva F — Cisticercosis Cerebral. Vergara, Barcelona, 1957, pg 29.
7. Livramento JA, Machado LR, Spina-França A — Sinalização do líquido cefalorraqueano em doenças inflamatórias crônicas do sistema nervoso central. *Arq Neuro-Psiquiat (São Paulo)* 44:351, 1986.
8. Monteiro-Salles FJ — Cisticercose Cerebral. Tese. São Paulo, 1934.
9. Parke WW — Applied anatomy of the spine. In Rothman RH, Simeone FA (eds): *The Spine*. Saunders, Philadelphia, 1975, vol 1, pg 19.
10. Queiroz LS, Pellegrini A Filho, Callegaro D, Faria LL — Intramedullary cysticercosis: case report, literature review and comments on pathogenesis. *J Neurol Sci* 26:61, 1975.
11. Rocca ED, Neira B — Cisticercosis del raquis. *Rev Neuro-Psiquiat (Lima)* 42:96, 1979.
12. Sperlescu A, Balbo RJ, Rossitti SL — Cisticercose espinhal: a propósito de três casos. *Simpósio Neurocisticercose '88: Controvérsias e Perspectivas*. São Paulo, março de 1988.
13. Trelles JO, Trelles L — Cysticercosis of the nervous system. In Vinken PJ, Bruyn GW (eds): *Handbook of Clinical Neurology*. North-Holland, Amsterdam, 1978, vol 35, pg 291.